

Оглавление

Предисловие к изданию на русском языке	7
Авторский коллектив	8
От авторов	12
Список сокращений и условных обозначений	13
ГЛАВА 1. Анатомия	15
1.1. Слои лица	17
1.2. Мышцы лица	20
1.3. Сосуды лица	24
1.4. Нервы лица	27
ГЛАВА 2. Демонстрация анатомии на кадаверном материале	31
2.1. Слои лица	33
2.2. Мышцы лица	42
2.3. Сосуды лица	43
2.4. Нервы лица	46
ГЛАВА 3. Свойства филлеров на основе гиалуроновой кислоты	49
3.1. Гиалуроновая кислота	51
3.2. Производство гиалуроновой кислоты	51
3.3. Свойства филлера на основе гиалуроновой кислоты	52
ГЛАВА 4. Область лба	57
4.1. Методика доктора Джи-Вун Хона	59
4.2. Методика доктора Хён-Ик Баика	67
ГЛАВА 5. Височная область	71
5.1. Методика доктора Хён-Ик Баика	73
5.2. Методика доктора Джи-Вун Хона	73
ГЛАВА 6. Область щеки	83
6.1. Верхнемедиальная область щеки	85
6.2. Медиальная область щеки	96
6.3. Латеральная область щеки	106
ГЛАВА 7. Носогубная складка	119
7.1. Методика доктора Хён-Ик Баика	121
7.2. Методика доктора Ён-Ву Ли	123
7.3. Методика доктора Чун-Ши Юна	125
7.4. Методика доктора Ю-Ри Ким	131

ГЛАВА 8.	Линия марионетки, периоральные морщины	135
	8.1. Методика доктора Ён-Ву Ли	137
	8.2. Методика доктора Хён-Ик Баика	139
	8.3. Методика доктора Чун-Ши Юна	143
	8.4. Методика доктора Хён-Чо Кима	146
ГЛАВА 9.	Нос	153
	9.1. Методика доктора И-Сок Лима	155
	9.2. Методика доктора Ён-Ву Ли	156
ГЛАВА 10.	Губы	159
	10.1. Методика доктора Жонг-Джун Пака	161
	10.2. Методика доктора Хён-Чо Кима	163
ГЛАВА 11.	Подбородок	167
	11.1. Методика доктора Жонг-Джун Пака	169
	11.2. Методика доктора Дэ-Хён Кима	173
ГЛАВА 12.	Верхнее веко (западение верхнего века)	177
	12.1. Методика доктора Ён-Ву Ли	179
	12.2. Методика доктора Джи-Вун Хона	180
	12.3. Методика доктора Хён-Чо Кима	182
ГЛАВА 13.	Западение подглазничной области	187
	13.1. Методика доктора Чун-Ши Юна	189
	13.2. Методика доктора Хён-Чо Кима	201
	13.3. Методика доктора Джи-Вун Хона	210
	13.4. Методика доктора Ён-Ву Ли	217
ГЛАВА 14.	Претарзальная наполненность	223
	14.1. Методика доктора Джи-Вун Хона	225
	14.2. Методика доктора Ён-Ву Ли	227
	14.3. Методика доктора Хён-Чо Кима	228
	Предметный указатель	233

Предисловие к изданию на русском языке



Дорогие коллеги!

Во всем мире растет интерес к нехирургическим методам омоложения — инъекционным процедурам, среди которых около 30 лет лидируют филлеры и ботулиноксина. За последнее десятилетие методология инъекций, как и сам предмет преподавания важных навыков специалистам по эстетической медицине, претерпевает изменения. Дополняются знания о послойной анатомии лица, появляются новые медицинские изделия, расширяются линейки филлеров и скинбустеров, анализируются отдаленные результаты и осложнения.

В ваших руках уникальное издание 12 корейских авторов, экспертов в области дерматологии, пластической хирургии и анатомии. Объединив общие взгляды и усилия в создании полезного пособия для врачей эстетической медицины, специалисты представили свой многолетний клинический опыт с впечатляющими результатами контурной пластики лица. Авторы изложили материал с последовательным разбором анатомии, схем манипуляций, предупреждениями о рисках. В книге дан подробный и блестяще иллюстрированный анализ всех областей лица с акцентом на послойную анатомию и опасные зоны, описанием техник и схем инъекций, демонстрацией результатов до и после процедур. Все это позволяет читателю получить «ключи безопасности» к успешной инъекционной пластике лица.

Признаюсь, научное редактирование было нелегким, но интересным. Приходилось решать иногда спорные моменты, связанные с пониманием азиатского восприятия красоты и пропорций, анатомических терминов, с анализом разнообразия материалов для имплантации, допустимого и/или достаточного инъекционного объема вводимых филлеров, а также с особенностями перевода с корейского на английский

и на русский языки. Выражаю отдельную благодарность за помощь признанным экспертам — анатому Иванову Алексею Анатольевичу и профессору Малаховской Вере Ивановне.

Следует отметить, что, несмотря на различия азиатских и славянских лиц, основные анатомические особенности тканей лица и процессы старения неоспоримо схожие и закономерные. В связи с этим практическое руководство будет полезно в овладении навыками безопасных и эффективных инъекций для «реставрации и улучшения» как славянских, так и восточных лиц, более глубокого понимания послойной анатомии сложных зон.

На сегодняшний день не существует точного руководства, утвержденных стандартов по применению филлеров, поэтому накапливаемый опыт в изучении эффективных и безопасных инъекций, издание анатомических пособий и печатных материалов, объединяющих взгляды хирургов, дерматологов и анатомов разных стран, весьма актуальны.

Хочу пожелать отечественным специалистам, так же объединив усилия, представить российский опыт и отдаленные результаты контурной пластики. Сегодня очень не хватает материалов по коррекции эстетических недостатков и возрастных изменений славянского лица с учетом русских и европейских традиций восприятия женской красоты.

Руководство предназначено для начинающих и опытных косметологов, дерматологов, пластических и реконструктивных хирургов, стоматологов, студентов и всех тех, кто интересуется анатомией, омолаживающими и корректирующими процедурами для лица.

Е.И. Губанова

От авторов

Инъекции филлеров в мягкие ткани — это наиболее часто выполняемая косметологическая процедура. За последние 10 лет методология выполнения данной манипуляции значительно изменилась.

К сожалению, на данный момент не существует точного руководства по применению инъекционных филлеров, поэтому следование устаревшим рекомендациям приводит к выбору неправильной тактики проведения процедуры.

Целью издания является помощь в определении наиболее приемлемой техники процедуры для разных случаев. Авторы также хотят показать читателю, что именно сегодня считается правильной методикой для выполнения инъекций филлеров. Правильность выбора техники авторы определяют на основе анатомических знаний, поэтому данное руководство можно использовать для выполнения безопасных и эффективных процедур.

Книга структурирована следующим образом. Профессором анатомии представлена информация о зонах, куда можно выполнять инъекции филлеров. Специалистом по пластической хирургии и дерматологии описаны техники инъекции. В конце каждой

главы дан краткий обзор представленных техник в виде таблицы.

В предлагаемой книге специалисты по анатомии, пластической хирургии и дерматологии поделились своим мнением о процедурах введения филлеров. Варианты выполнения этой манипуляции могут различаться, что говорит об отсутствии единой методологии работы с ними.

После прочтения данного руководства врач сможет сравнить, как он выполняет эту процедуру и как рекомендуют выполнять ее авторы. Возможно, благодаря анализу вы получите лучшие результаты в дальнейшей работе.

Мы понимаем, что представленного издания недостаточно для того, чтобы охватить все возможные технические аспекты, связанные с инъекциями филлеров. Однако авторы надеются, что с помощью данной книги увеличатся точность и безопасность проводимых процедур.

**Международный комитет клинических
эстетических лидеров
(International Clinical Aesthetic Leaders
Academy — ICALA)**

Список сокращений и условных обозначений

♦ — торговое наименование лекарственного средства и/или фармацевтическая субстанция
DAO (depressor anguli oris) — депрессор угла рта
DMCF (deep medial cheek fat) — глубокий медиальный щечный жир
DTF (deep temporal fascia) — глубокая височная фасция
ITS (inferior temporal septum) — нижняя височная септа
OOM (orbicularis oculi muscle) — круговая мышца глаза
ORL (orbicularis retaining ligament) — связка, удерживающая круговую мышцу

ROOF (retroorbicularis oculi fat) — жир, расположенный позади круговой мышцы глаза, на лобной кости
SMAS (superficial musculoaponeurotic system) — поверхностная мышечно-апоневротическая система
SOOF (suborbicularis oculi fat) — жир, расположенный под круговой мышцей глаза, на скуловой кости
STF (superficial temporal fascia) — поверхностная височная фасция
STFP (superficial temporal fat pad) — поверхностный височный жировой пакет

Височная область

- 5.1.** Методика доктора Хён-Ик Баика.73
- 5.2.** Методика доктора Джи-Вун Хона.73

5.1. Методика доктора Хён-Ик Баика

Разметка

При определении области депрессии следует провести воображаемую линию вдоль височного гребня от латерального края глазницы до линии роста волос и продолжить ее вдоль скуловой дуги до слухового прохода.

Анестезия

Местную анестезию 1% лидокаина с эпинефрином 1:200 000 вводят в каждую точку входа. При анестезии используют канюлю 23G.

Техника инъекции

КАНЮЛЯ

Используя канюлю 23G 50 мм, нужно войти в пространство между STF и DTF и ввести филлер при помощи веерной техники. Сначала расположить кончик канюли в нужном месте, а затем начинать введение филлера, продвигаясь ретроградно. Точка прокола находится по центру скуловой дуги. Следует ввести кончик канюли между STF и DTF. Несмотря на тупой конец канюли, перфорировать STF несложно. Точное место прокола не так важно, поскольку главный сосуд располагается далеко от места перфорации. Существуют определенные преимущества данной техники. Во-первых, важные структуры, такие как поверхностная височная артерия и височная ветвь лицевого нерва, защищены STF, поэтому относительно безопасно выполнять инъекции в данном слое по сравнению

с подкожным. Во-вторых, поверхность виска легче сделать гладкой и ровной по сравнению с инъекцией в подкожном слое. По сравнению с инъекцией под височную мышцу требуется меньший объем филлера для достижения одинакового эффекта.

Кроме того, возможно проведение инъекции между STF и DTF, но тогда будет трудно распределить филлер. Кроме того, в данном слое расположена средняя височная вена, поэтому выполнение инъекции в этом месте не рекомендуется. Исключением может быть инъекция в зону депрессии чуть выше скуловой дуги.

ОБЪЕМ ФИЛЛЕРА

Общее количество филлера около 1 мл с каждой стороны.

ОСМОТР ДО И ПОСЛЕ ПРОЦЕДУРЫ

Отек самостоятельно регрессирует, поэтому при отсутствии серьезных осложнений рекомендуется повторное обследование через 1 нед после процедуры.

ПРЕДУПРЕЖДЕНИЯ

Инъекцию следует выполнять мягко и плавно, так как в случае кровотечения в периорбитальной области образуется обширный кровоподтек.

ОСЛОЖНЕНИЯ И ИХ ЛЕЧЕНИЕ

После инъекции может развиваться гематома, поэтому рекомендуется поддерживающая терапия.

5.2. Методика доктора Джи-Вун Хона

О чем нужно помнить перед проведением инъекции

Висок — это вогнутая область под верхней височной линией, или верхней височной септой, где берет начало височная мышца. У азиатов сильно выражены скуловая кость и скуловая дуга, поэтому ткани височной области более заметно теряют в объеме в процессе старения. Таким образом, выражение лица может быть улучшено за счет волюмизации ви-

сочной области и создания плавного контура между верхней височной линией и скуловой дугой.

Анатомия области

Основанием виска является костный скелет, который называют височной ямкой. Височная мышца располагается в данной ямке. Над мышцей находятся два слоя фасции. STF, или темпоропариетальная фасция (TPF), покрывает поверхностную височную

артерию и вену, она связана с лобной мышцей, сухожильным шлемом и SMAS средней зоны лица. DTF, или фасция височной мышцы, начинается от поверхностной височной септы, по мере продвижения вниз она делится на два листка: поверхностный и глубокий, которые фиксируются к скуловой кости. Между слоев виска образуются клетчаточные про-

странства. Височный отросток комка Биша расположен между височной мышцей и DTF. Поверхностный височный жировой пакет (STFP) расположен между поверхностным и глубоким листками DTF на 3–4 см выше скуловой дуги. Верхние и нижний височные отделы разделены нижней височной септой (ITS) и расположены между STF и DTF (табл. 5.1).

Таблица 5.1. Слои височной области по сравнению с другими областями лица

Основной слой	Средняя зона лица	Висок
Кожа	Кожа	Кожа
Подкожный слой	Поверхностный жировой пакет	Латеральный щечно-височный жировой пакет
Мышечно-апоневротический слой	SMAS	STF, или височно-париетальная фасция (TPF)
Рыхлая соединительная ткань	Глубокий жировой пакет	Верхний височный пакет (UTC), или безымянная фасция. Нижний височный пакет (LTC), или фиброзно-жировое расширение, околоушная височная фасция (PTF)
Надкостница	Жевательные мышцы	Поверхностный и глубокий слои DTF, или височная фасция (TF)

Верхний височный отдел окружен верхней височной септой (STS) и ITS, которые являются продолжением височных и надглазничных связок. Данный отдел состоит из мягких тканей, в нем не проходят важные сосуды и нервы, поэтому область считается безопасной для фиксации при подтяжке нитями.

Нижний височный отдел представляет собой область треугольной формы под ITS. Жировая ткань располагается в нижней части треугольника выше скуловой дуги. В данной области расположены важные сосуды и нервы, такие как височная ветвь лицевого нерва, латеральная и медиальная ветви скуло-височного нерва и сторожевая вена. Височная ветвь лицевого нерва проходит параллельно границе ITS, ход нерва может варьировать.

Височная область кровоснабжается за счет поверхностной и глубокой височной артерий. Поверхностная височная артерия отходит от наружной сонной и кровоснабжает поверхностные слои виска и латеральной части лба. Глубокая височная артерия отходит от верхнечелюстной (ветвь наружной сонной) и кровоснабжает височную мышцу. Поверхностная височная артерия проходит вертикально вдоль предлбной борозды медиальнее козелка и на уровне верхнего края глазницы делится на переднюю и заднюю ветви. Передняя ветвь идет вверх и медиально под углом 60° и охватывается STF. Далее артерия пересекает височный гребень лобной кости на 1,5–2 см выше верхнего латерального края брови и проходит в подкожном слое (рис. 5.1).

Височная ветвь лицевого нерва проходит параллельно ITS. Обычно нерв располагается ниже по сравнению с передней ветвью поверхностной

височной артерии. Линия Питанги — это воображаемая линия хода лицевого нерва, которая начинается на 0,5 см ниже козелка ушной раковины и идет к точке на 1,5 см выше латерального края брови. После прохождения сквозь околоушную железу височная ветвь перфорировывает околоушно-жевательную фасцию и пересекает скуловую дугу. Затем нерв идет поверхностно под STF, поэтому следует соблюдать осторожность при введении канюли.

Обычно височная ветвь проходит поверхностно на 2–3 см выше скуловой дуги до 1–1,5 см латеральнее наружного края глазницы (рис. 5.2).

Сторожевая и средняя височная вены — это одни из самых крупных вен лица. Необходимо соблюдать осторожность, так как при инъекции филлера и повреждении вены может возникнуть тромбоз кавернозного синуса или легочная эмболия. Средняя височная вена расположена в STFP, который находится между поверхностным и глубоким листками DTF. Диаметр средней височной вены приблизительно равен 3–5 мм. Вена расположена на 2 см выше верхней границы скуловой дуги и впадает в поверхностную височную вену. Филлер, введенный во внутреннюю яремную вену, может привести к легочной эмболии, в частности, есть сообщения о случаях легочной жировой эмболии после микроинъекций жира при липофилинге (рис. 5.3).

Сторожевая вена, также называемая сигнальной или медиальной скуло-височной веной, является ветвью внутренней верхнечелюстной вены. Ее диаметр равен 2–3 мм. Сторожевая вена под прямым углом перфорировывает височную мышцу, DTF и STF. Место перфорации находится на 5 мм латеральнее

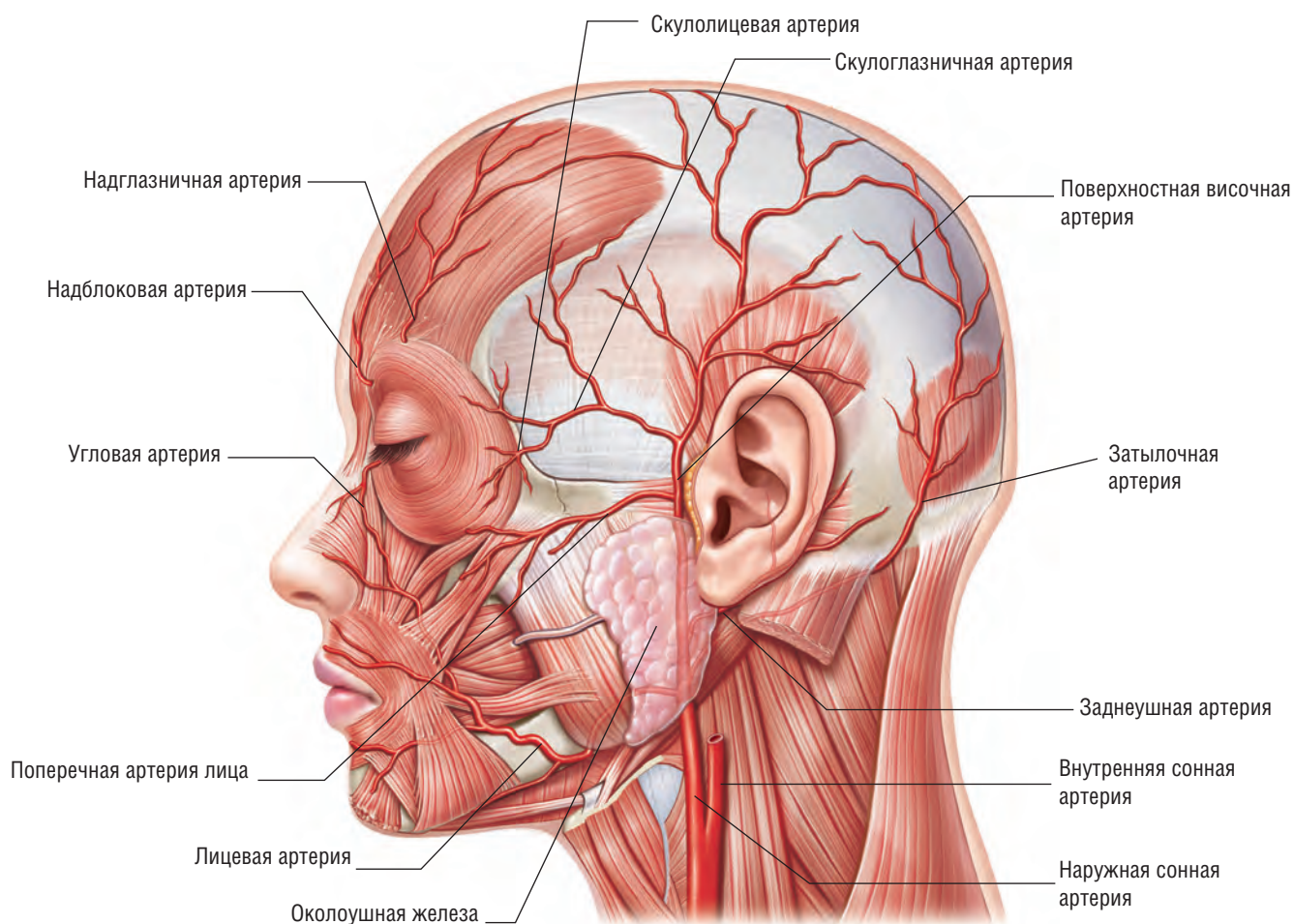


Рис. 5.1. Поверхностная височная артерия

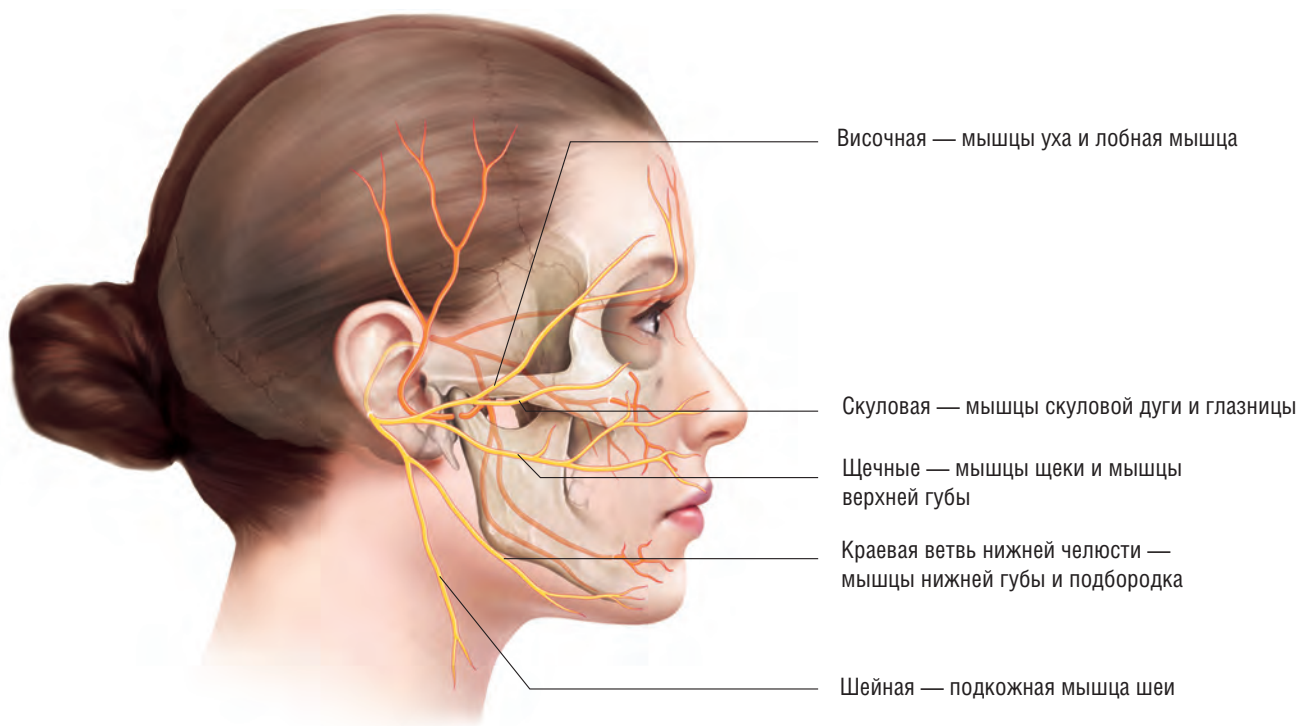
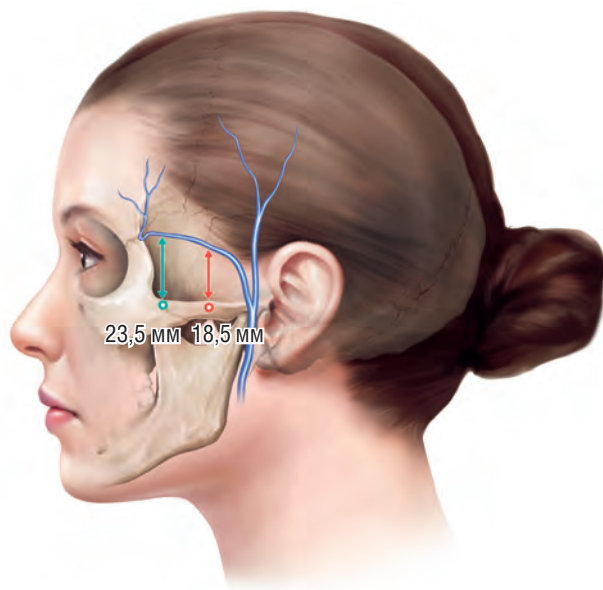


Рис. 5.2. Двигательные нервы лица иннервируют мимические мышцы



- Наиболее выступающая часть скуловой кости
- Пересечение лобного и височного отростков скуловой кости

Рис. 5.3. Средняя височная вена

лобно-скулового шва, что на 2,5 мм латеральнее наружного кантуса. При проведении процедуры по подтяжке лица между височными фасциями видна фиолетовая сторожевая вена. После перфорации

венной STF она разветвляется на ветви, идущие к латеральной части брови и к височному гребню в подкожном слое. Вена более заметна при проведении манипуляций, за счет которых повышается венозное давление, например маневра Вальсальвы. Иногда после введения филлеров в височную область данная вена может стать более видимой. Сторожевая вена — это ориентир, по которому можно найти височную ветвь лицевого нерва. Обычно нерв идет под веной. Однако часто анатомическое положение нерва отличается. Височная ветвь может проходить параллельно ITS, а сторожевая вена проходит под ней. Именно поэтому некоторые врачи не считают вену надежным ориентиром. Сторожевая вена часто сообщается со средней височной, но иногда можно обнаружить сообщение с периорбитальной, надбровковой и надглазничной венами, а также с кавернозным синусом. При неправильной инъекции филлера существует вероятность развития тромбоза кавернозного синуса. В месте, где сторожевая вена перфорирует фасцию, ветвь лицевого нерва идет поверхностно, поэтому следует соблюдать осторожность при работе в данной области.

Если провести линию от корня завитка ушной раковины до верхнего края глазницы, а вторую линию — вертикально вверх через латеральный край орбиты, то точка пересечения линий и круг диаметром 1 см вокруг нее будет опасной зоной. Именно здесь расположено место перфорации фасций сторожевой веной (рис. 5.4).

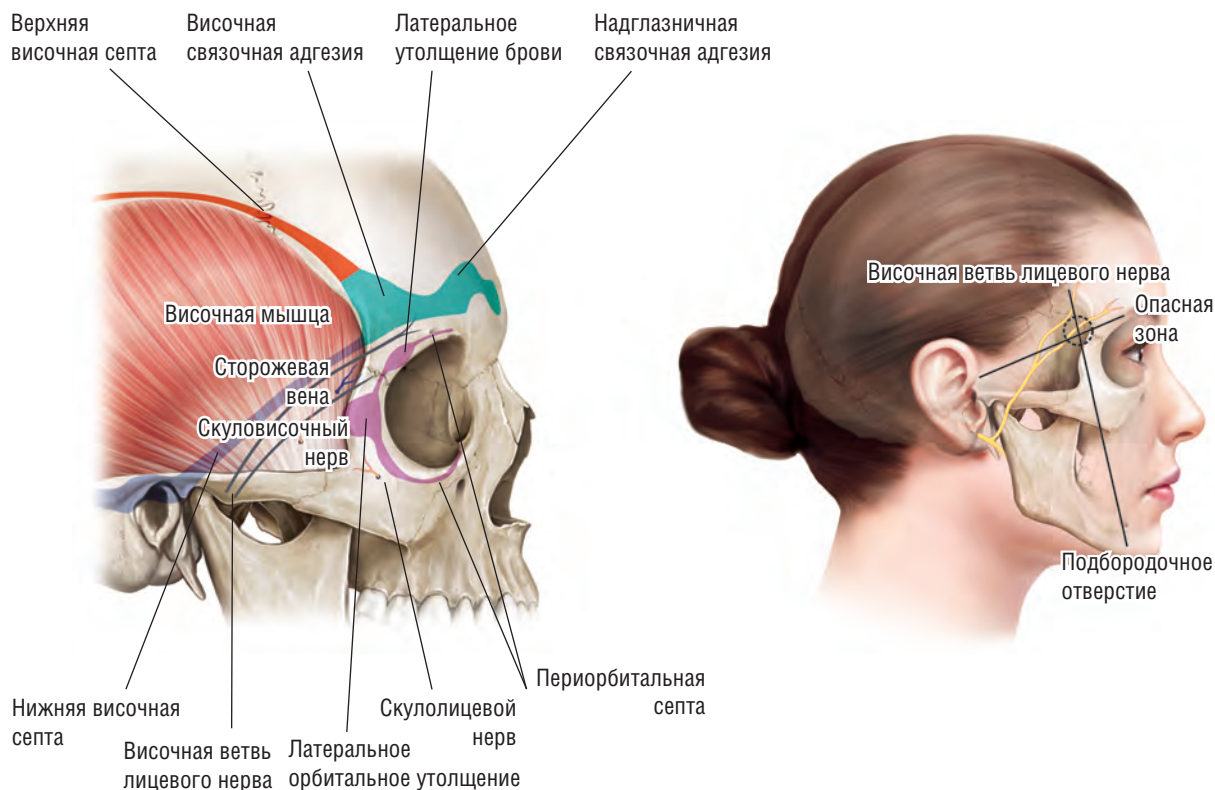


Рис. 5.4. Отношение хода височной ветви лицевого нерва к ходу сторожевой вены

Техника выполнения инъекции

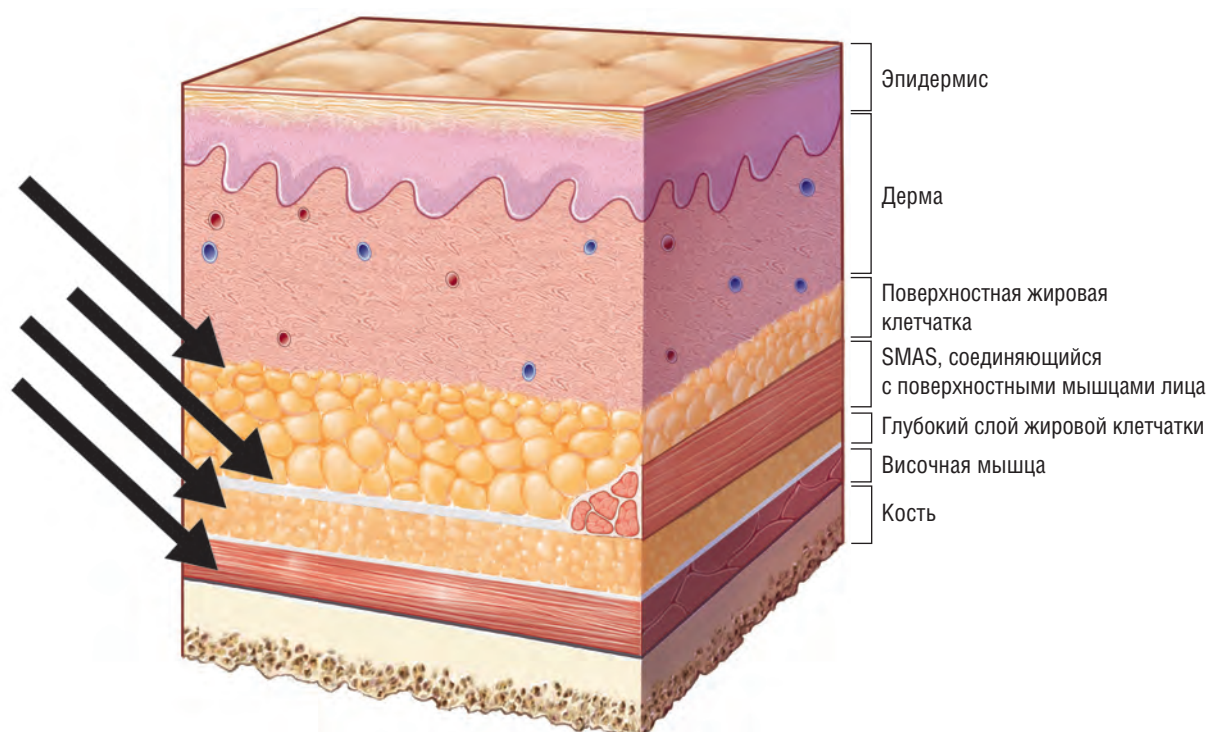
ПЛОСКОСТЬ ИНЪЕКЦИИ

Объем височной мышцы и/или STFP может уменьшаться вследствие врожденных заболеваний или потери веса. Объем глубокого височного жирового пакета (височный отросток комка Биша) уменьшается одновременно с инволюцией щечного жирового пакета в процессе старения. Существует несколько пространств, подходящих для введения филлера. В подкожном слое недостаточно жировой ткани, поэтому выполнение инъекции в данном слое может привести к контурированию и появлению неровностей. Если у пациента незначительная депрессия тканей, то рекомендуется вводить филлер между STF и DTF. При необходимости инъекции большого объема филлера рекомендуется введение препарата в STFP, расположенный между поверхностным и глубоким листками DTF, или под височную мышцу. Выполнить инъекцию в глубокий височный жировой пакет технически довольно сложно. Введение филлера в височную мышцу может осложниться

повреждением глубокой височной артерии и вены, кроме того, длительность эффекта будет меньше из-за мышечной активности (рис. 5.5).

ТОЧКА ИНЪЕКЦИИ

Область депрессии тканей обычно находится на передних 2/3 виска. Рекомендуемая точка вкола лежит на вертикальной линии, проведенной из латерального кантуса к брови на границе лба и виска. При использовании данной точки маловероятно повреждение лобной ветви поверхностной височной артерии и височных ветвей лицевого нерва. Кроме того, при инъекции важно не повредить вену, особенно если она видна под кожей. Во время ввода канюли сопротивление STF незначительное, она легко перфорируется. Второй точкой сопротивления служит DTF. Данная фасция довольно плотная, поэтому рекомендуется оставить канюлю между слоями. Необходимо вводить филлер в верхний и нижний височные отделы. Двигаясь параллельно ITS, можно избежать повреждения сосудов и нервов (рис. 5.6).



Плоскость инъекции

- Межфасциальная плоскость: между поверхностной и глубокой височными фасциями при помощи канюли
- Инъекция в поверхностный височный жировой пакет: между поверхностным и глубоким листками глубокой височной фасции при помощи канюли

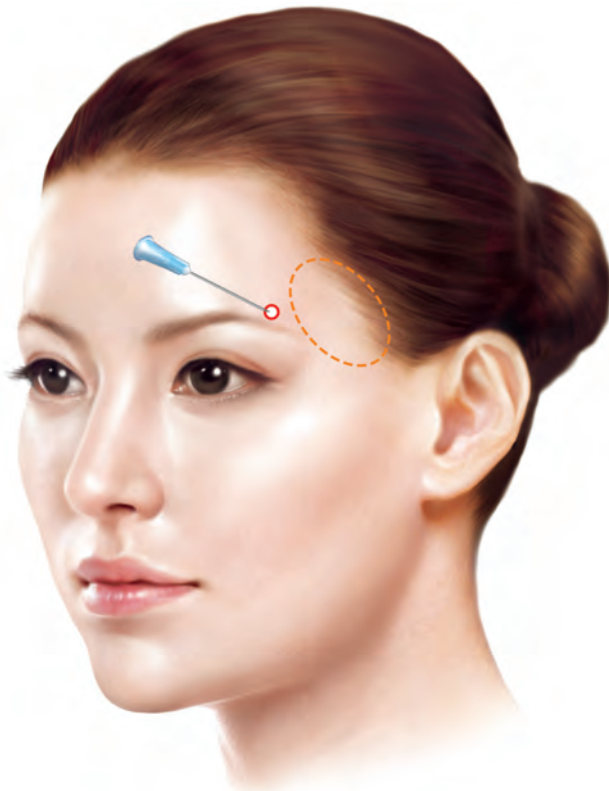- Инъекция в подмышечный слой при помощи иглы, при наличии тонкого слоя жировой ткани
 - SubQ 1–2 мл для каждой области иглой 23G или, при необходимости, канюлей. 0,5–1 мл Restylane с лидокаином для подкожной инъекции для выравнивания бокового края зоны аугментации

Рис. 5.5. Висок: плоскость инъекции и используемые препараты

При сильном западении виска область депрессии тканей, вероятнее всего, находится над скуловой дугой. При введении большого объема филлера рекомендуется проводить инъекцию между поверхностным и глубоким листками DTF или под височную мышцу. Следует нарисовать воображаемый круг диаметром 1,5 см над верхней частью скуловой дуги и латеральным краем глазницы. При выполнении инъекции в данной области нужно избегать попадания в ветви лицевого, скуловисочного нервов, сторожевую и среднюю височную вены (**рис. 5.7**).

При выполнении инъекции в STFP STF легко перфорируется, в отличие от DTF. При перфорировании поверхностного листка DTF следующей структурой, оказывающей сопротивление, является

глубокий листок фасции. Рекомендуется выполнять инъекцию между двумя листками DTF, так как именно там находится STFP. Во время инъекции кончиком канюли необходимо ощущать глубокий листок. Канюля должна находиться на расстоянии более 2 см от скуловой дуги, чтобы избежать повреждения средней височной вены. В остальной области виска депрессия тканей выражена не так сильно, поэтому рекомендуется выполнять инъекцию между DTF и STF. Для выполнения инъекции в подмышечный слой проще использовать иглу, а не канюлю. Иглу вводят в область описанного ранее круга. Перед инъекцией следует учесть, что при введении филлера в глубокую область потребуется большее количество препарата.



1-я инъекционная точка для коррекции передней области депрессии тканей виска

- Верхний край брови напротив латерального кантуса около границы лба и виска

Техника инъекции

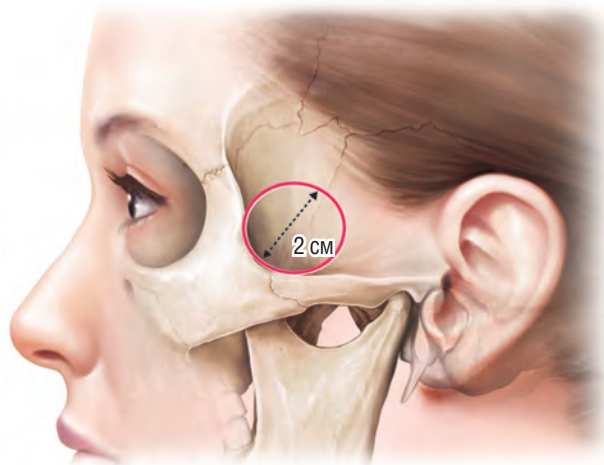
- Ретроградная горизонтальная веерная техника

Рис. 5.6. Висок: точка инъекции и используемая техника для коррекции небольшой депрессии тканей

Как упоминалось ранее, депрессия тканей обычно наблюдается в области передних 2/3 виска. При наличии у пациента депрессии тканей в задней 1/3 рекомендуется создать дополнительную точку входа и ввести препарат между STF и DTF. Точка прокола должна быть на 1 см выше горизонтальной линии роста волос латеральной части брови. При проколе

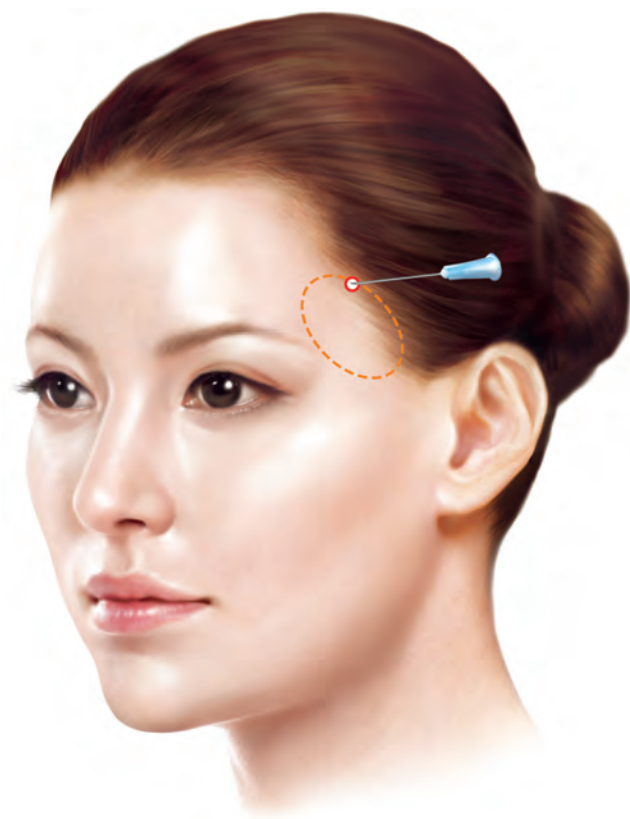необходимо избегать повреждения нервов и сосудов (**рис. 5.8**).

После введения препарата, если сохранены неровности или заметны границы рабочей области, рекомендуется провести инъекцию в дермальный слой или под него, используя мягкий филлер (**рис. 5.9**).



Круг диаметром 2 см по линии границы верхнего края скуловой дуги и наружного края латеральной стенки глазницы

Рис. 5.7. Висок: точка инъекции и техника при выраженной депрессии тканей



2-я инъекционная точка инъекции для коррекции задней депрессии тканей, при необходимости:

- Передняя точка линии роста волос (примерно на 1 см выше брови)

Техника инъекции

- Ретроградная горизонтальная веерная техника

Рис. 5.8. Висок: точка инъекции и техники для коррекции задней области депрессии тканей

Следующую технику инъекции используют при выраженной депрессии тканей височной области. Иглу вводят перпендикулярно в преднадкостничный слой. Необходимо пропальпировать поверхностную височную артерию, чтобы избежать ее по-

вреждения. Автор не рекомендует данную технику, так как высока вероятность повреждения не только поверхностной височной артерии, но и височной ветви лицевого нерва, средней височной вены, а также глубокой височной артерии и вены.

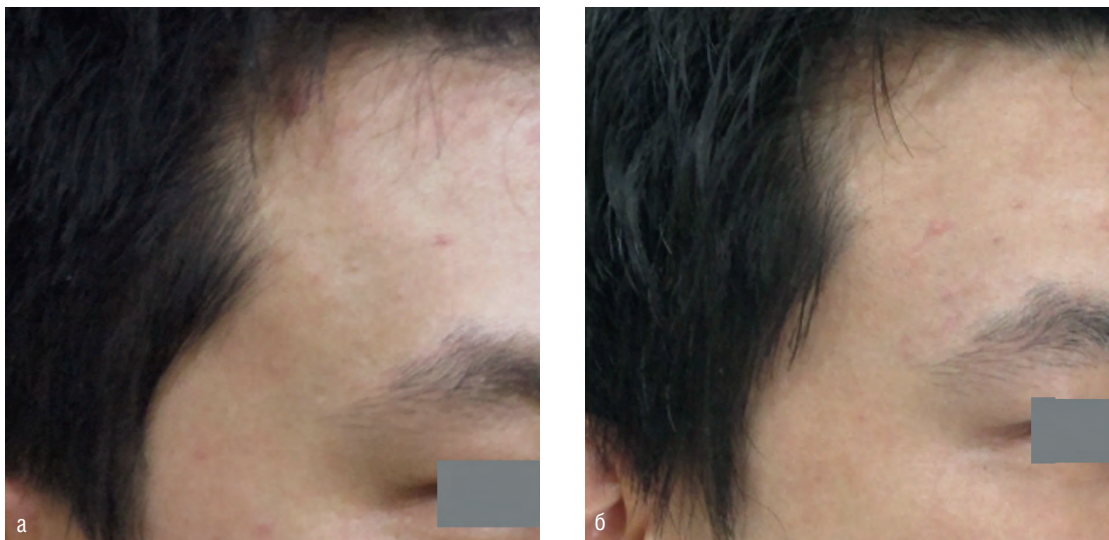


Рис. 5.9. Фотографии, сделанные до (а) и после (б) процедуры наполнения височной области

ЛИТЕРАТУРА

1. Hwang K, Kim DJ. Attachment of the deep temporal fascia to the zygomatic arch: an anatomic study. *The Journal of craniofacial surgery.* 1999;10(4):342–5.
2. Lei T, Xu DC, Gao JH, Zhong SZ, Chen B, Yang DY et al. Using the frontal branch of the superficial temporal artery as a landmark for locating the course of the temporal branch of the facial nerve during rhytidectomy: an anatomical study. *Plastic and reconstructive surgery.* 2005;116(2):623–9; discussion 30.
3. Matic DB, Kim S. Temporal hollowing following coronal incision: a prospective, randomized, controlled trial. *Plastic and reconstructive surgery.* 2008;121(6):379e–85e.
4. O'Brien JX, Ashton MW, Rozen WM, Ross R, Mendelson BC. New perspectives on the surgical anatomy and nomenclature of the temporal region: literature review and dissection study. *Plastic and reconstructive surgery.* 2013;131(3):510–22.

Обзор представленных техник

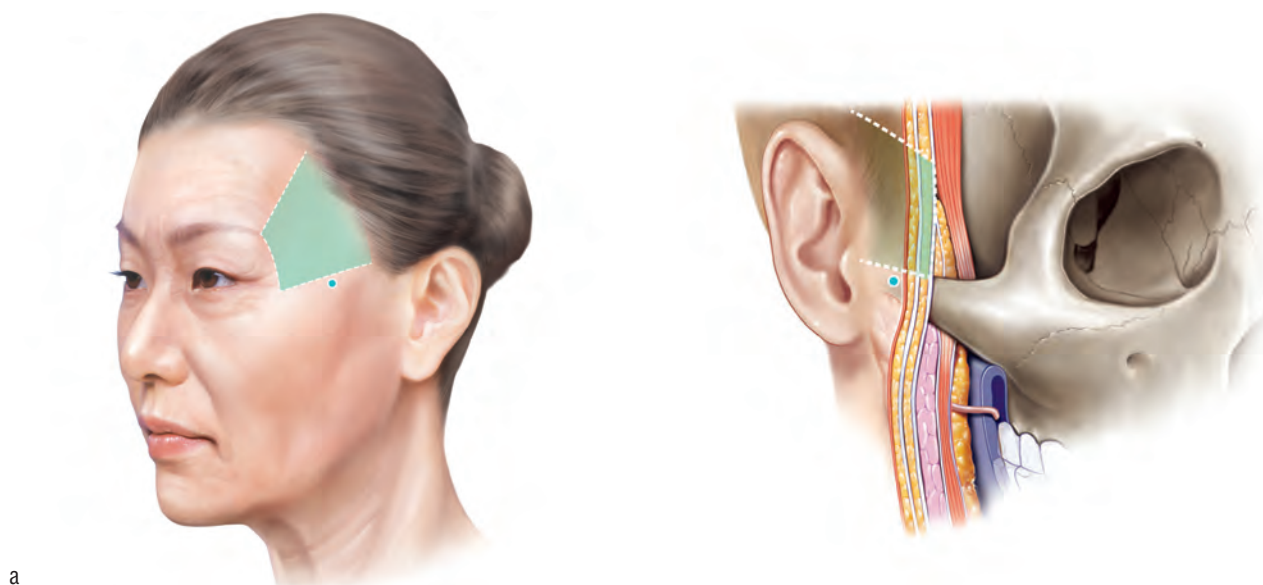


Рис. 5.10. Увеличение объема височной области. Техника доктора: а — Хён-Ик Баика; б — Джи-Вун Хона

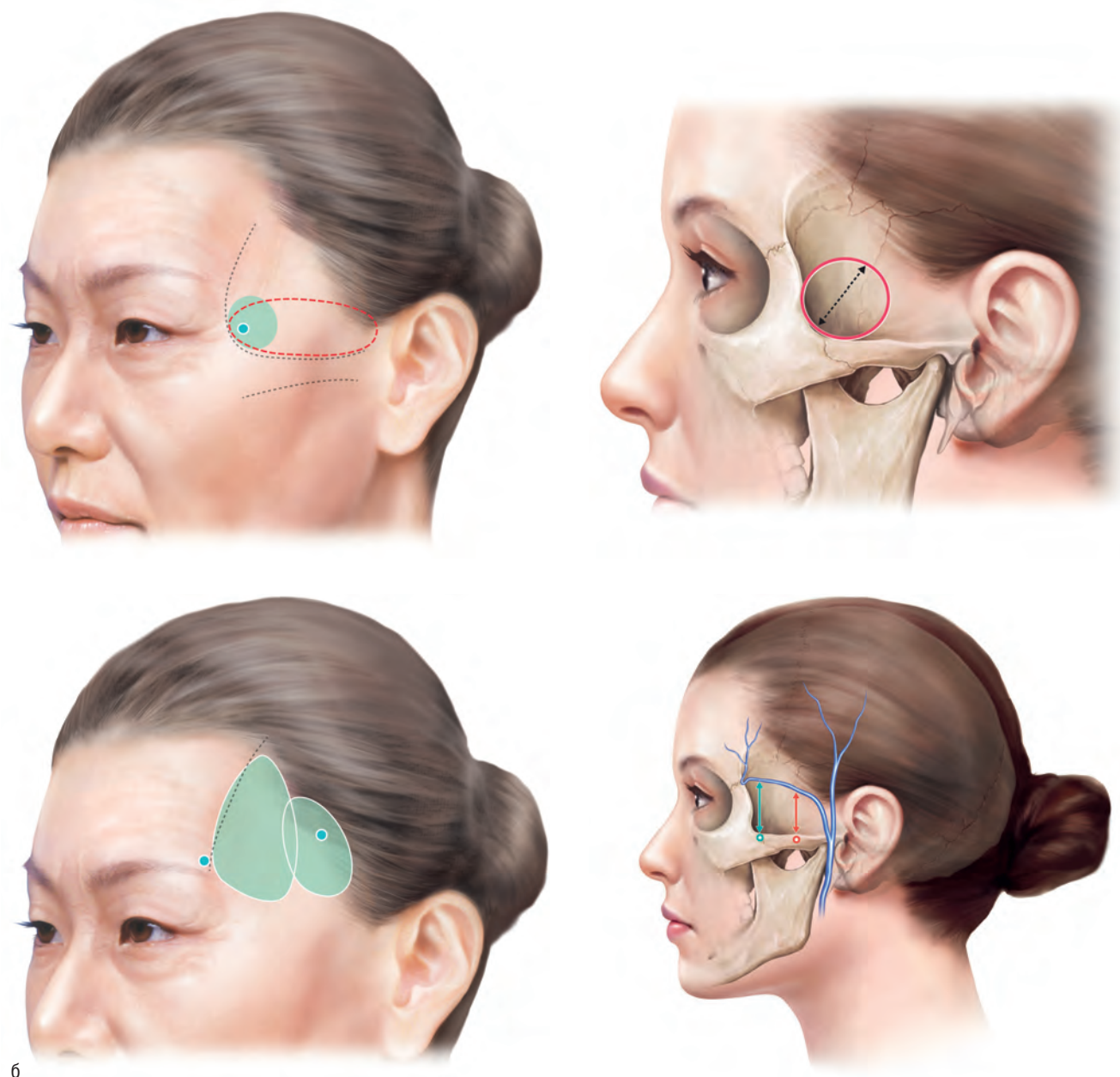


Рис. 5.10. Увеличение объема височной области (окончание)

Таблица 5.2. Коррекция височной области: рекомендации техник специалистами

Параметр	Техника доктора Хён-Ик Баика	Техника доктора Джи-Вун Хона
Игла/канюля	Канюля 23G	Канюля 23G при небольшой депрессии тканей. Канюля 21G при выраженной депрессии тканей
Объем препарата, необходимый на одну сторону	1 мл	Небольшая депрессия тканей: филлер средней плотности — 0,5–1 мл. Выраженная депрессия тканей: плотный филлер — 1–1,5 мл
Эластичность The Chaeum	№ 3	Небольшая депрессия тканей — № 2. Выраженная депрессия тканей — № 3–4
Анестезия	Местно лидокаин	Крем лидокаин + прилокаин (Эмла*) и местная анестезия в каждой точке

Параметр	Техника доктора Хён-Ик Баика	Техника доктора Джи-Вун Хона
Техника	Веерообразная техника	Небольшая депрессия тканей: ретроградная горизонтальная веерная и перекрестная техника. Выраженная депрессия тканей: веерная с техникой «сэндвич», болюсная с техникой «башни»
Слои	Между DTF и STF	Небольшая депрессия тканей: DTF и STF. Выраженная депрессия тканей: в STFP или под височную мышцу