

СОДЕРЖАНИЕ

Авторы	4
Введение	5
Раневой процесс	8
Шовный материал и его характеристики	12
Швы, применяемые в хирургической стоматологии. . .	14
Классификация методов наложения швов	16
Способы оценки процесса заживления раны	25
Тестовые задания	28
Литературные источники	31

ВВЕДЕНИЕ

История хирургии, а именно знаний в области ушивания ран, начинается задолго до нашей эры. В Древнем Египте врачи предпочитали изолировать раны от внешней среды путем наложения полосок полотна, пропитанных медом. Позднее в Древнем Китае был разработан шовный материал из шелка, нитей джута, конопли и жилы, который широко применялся во всех областях хирургии. О специфике течения раневого процесса говорили врачи Древней Индии, которые предпринимали попытки описать признаки воспаления для учета тактики дальнейшего лечения. Хирурги Древней Индии внесли значительный вклад в совершенствование шовного материала, предложив использовать конский волос, хлопчатобумажные и конопляные нити в пластической хирургии того периода в качестве шовного материала. Более подробно течение раневого процесса описали в Древней Греции, указав на различную интенсивность его течения в зависимости от анатомической локализации.

В период 936–1010 гг. н.э. хирурги стали широко использовать рассасывающийся шовный материал, похожий на современный кетгут (от англ. *cat gut* — кишка кошки). Был разработан принцип лечения ран, при котором считалось необходимым препятствовать развитию отека и воспаления и в случае нагноения проводить раннее опорожнение и наложение швов во избежание вторичного инфицирования.

О необходимости ушивания раны, не дожидаясь ее нагноения, впервые сказал ученый А. Мондевиль (1304), подчеркнув, что свежая рана обязательно должна быть зашита во избежание контакта с воздухом, который, по мнению ученого, был одним из основных источников инфекции [8].

Николай Флорентийский (1350) поддерживал такое положение и предлагал дополнительно перед наложением швов проводить первичное иссечение краев раны.

По его мнению, рана заживала быстрее и не формировался грубый рубец.

Последующее активное развитие хирургии и, как следствие, шовного материала и методики наложения швов, разработка учения о ранах доказали, что заживление раны, края которой сопоставлены и фиксированы швами, проходит быстрее, а количество осложнений меньше, если в ране стоит дренаж. Н.И. Пирогов говорил о необходимости наложения вторичного шва при лечении инфицированных и гнойных ран. Н.Н. Бурденко, опираясь на доказательства и знания, полученные его предшественниками, выделил такие противопоказания к наложению первичных швов, как наличие гноя, невозможность сопоставить края раны ввиду значительных размеров дефекта, наличие отека и некротизированных тканей.

В целом в разные периоды времени для лечения ран применялись лучи Рентгена, криодеструкция, физиотерапия и другие методы.

Освещение исторического процесса развития техник ушивания раны и шовного материала возможно в значительно широком формате, однако из приведенной краткой исторической справки можно отметить единство принципов техник ушивания раны и представления о раневом процессе с отдельными особенностями в зависимости от конкретной хирургической специальности.

В хирургической стоматологии применяются общие и специфические техники наложения швов. Во всех литературных источниках авторами представлен единый комплекс «хирургическая игла—шовный материал—иглодержатель—хирургический шов—петля—узел».

В то же время вопрос выбора шовного материала и техники накладываемого шва остается актуальным, так как среди других факторов они определяют успешное заживление раны. Дополнительно следует учитывать ряд особенностей полости рта, среди которых наличие резидентной и патогенной микрофлоры, что обосновывает важность стремления к заживлению первичным натяже-

нием в качестве профилактики инфекционно-воспалительных заболеваний, негативное механическое влияние пищевого комка на ткани в зоне операции, влажность среды из-за постоянного присутствия слюны и др.

РАНЕВОЙ ПРОЦЕСС

Заживление — это сложный регенеративный динамический процесс, отражающий физиологическую, а также биологическую реакцию на полученное механическое повреждение, которым в том числе является хирургическая операция [9].

Рана заживает:

- ▶ первичным натяжением — регенерацией. Под данным термином подразумевается формирование утраченной или поврежденной ткани после хирургической обработки, в результате которой область вмешательства идентична исходной;
- ▶ вторичным натяжением — репарация. В случае данного типа заживления происходит образование из грануляционной ткани рубца из-за наличия в ране гноя, септического воспаления и инфекции, ишемии краев раны, избыточного натяжения лоскута, неточного сопоставления краев раны.

Следует отметить, что при заживлении первичным натяжением также частично происходит формирование рубца, однако его размер несопоставим с рубцом при заживлении при вторичном натяжении.

Первичное натяжение является благоприятным типом заживления.

В литературе также упоминается заживление третичным натяжением, которое происходит при отсроченном первичном закрытии раны, намеренно оставленной открытой. Такой тип заживления наблюдается у пациентов с рваными и инфицированными ранами лицевой области и при наличии дренажа в ране.

Классическое представление о раневом процессе включает в себя три стадии.

- ▶ Стадия воспаления:
 - останавливается кровотечение и повышается проницаемость сосудистой стенки;
 - происходит активная миграция лейкоцитов в рану, которые уничтожают патогенные организмы;

- удаляются патогены за счет первичного очищения раны отечной жидкостью, которая формируется при венозной гиперемии и экссудации;
- также за активное очищение раны отвечают макрофаги, убирая таким образом все факторы, способствующие развитию септического воспалительного процесса в ране.
- ▶ Стадия пролиферации:
 - начинается активное формирование грануляционной ткани;
 - на раневую поверхность «наползает» эпителий;
 - начинается размножение эпителиальных клеток вокруг раны.
- ▶ Стадия созревания и перестройки рубца:
 - грануляционная ткань замещается коллагеном и превращается в тонкий дермальный рубец, который со временем становится грубым из-за утолщения пучков коллагена;
 - продолжают рост новых капилляров и образование соединительной ткани, зависящие от снабжения кислородом [3].

О. Цур описал этапы заживления раны следующим образом.

- ▶ *Фаза воспаления*, в которую происходит временное закрытие раны с целью восстановления целостности поверхности тела. В свою очередь, фаза воспаления включает в себя следующие периоды.
 - Экссудативный период, в течение которого увеличивается прилив крови и лимфы к ране. Сужение кровеносных сосудов приводит к уменьшению кровопотери, что является идеальным условием для формирования кровяного сгустка. Последний, в свою очередь, «склеивает» края раны за счет сети белковой плазмы, которой сгусток окружен. Также сформированный сгусток направляет рост сосудов в рану для лучшего кровообращения.
 - Резорбтивный период.

Избыточная микробная контаминация сопровождается стимуляцией нейтрофилов с последующим ацидозом и увеличением миграции клеток иммунной системы в рану. В кровяной сгусток проникают нейтрофилы, макрофаги, и активируется иммунная система. Благодаря фагоцитозу происходит активное очищение раны от различных патогенов.

- ▶ *Фаза восстановления* характеризуется тем, что в сгусток врастают капилляры и формируют грануляционную ткань. Данная фаза в процессе заживления раны включает в себя следующие периоды.

- Проллиферативный период.

В ранее образовавшемся экссудате активно возрастает число фибробластов и мезенхимальных клеток, и начинается активная пролиферация. Появляются новые капилляры, образующие анастомозы. В результате увеличения количества клеток и коллагена кровяной сгусток превращается в хорошо васкуляризованную ткань.

- Репаративный период характеризуется миграцией клеток от периферии к центру, что приводит к эпителизации раны. Если рана заживает первичным натяжением, то образуется небольшое количество грануляционной ткани. В случае с заживлением вторичным натяжением требуется большое количество грануляционной ткани и коллагена, что и приводит к формированию грубого рубца [4].

Схематично можно изобразить процесс заживления раны, разделенный на пять стадий: гемостаз, воспаление, пролиферация, ремоделирование тканей, разрешение (рис. 1) [7].

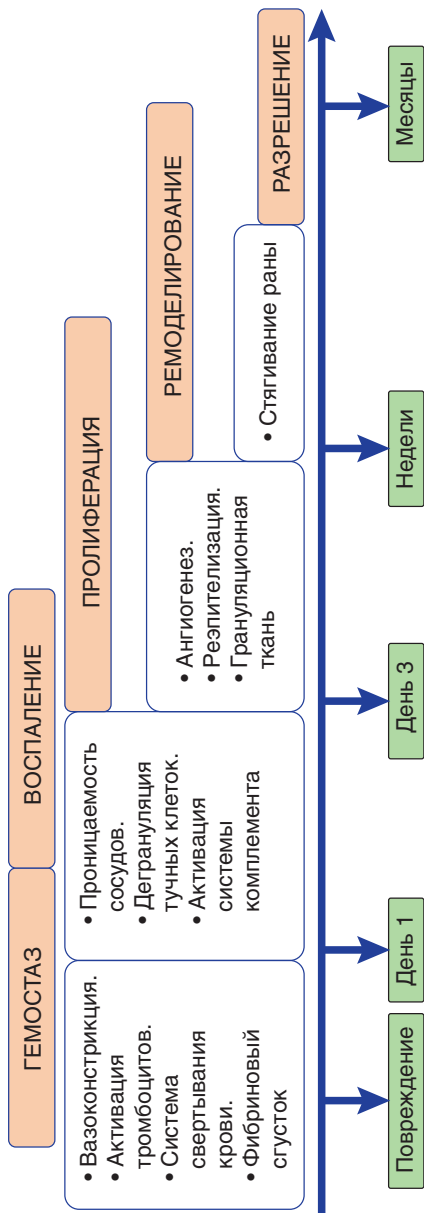


Рис. 1. Стадии раневого процесса