

СОДЕРЖАНИЕ

Авторский коллектив	5
Список условных сокращений	6
Введение	7
Анатомия и физиология слухового анализатора	9
Наружное ухо	9
Среднее ухо	12
Внутреннее ухо	15
Механика улитки и происхождение отоакустической эмиссии ...	17
Методика проведения отоскопии и туалета наружного слухового прохода	20
Осмотр ушной раковины	20
Показания для проведения универсального аудиологического скрининга новорожденных и детей первого года жизни	23
Факторы риска по тугоухости и глухоте	24
Материально-техническое обеспечение медицинской технологии ...	26
Описание методики проведения аудиологического скрининга новорожденных	28
Организация аудиологического скрининга новорожденных	30
Методика регистрации вызванной отоакустической эмиссии	31
Комплексное аудиологическое обследование слуховой функции — второй этап аудиологического скрининга новорожденных и детей первого года жизни	33
Регистрация отоакустической эмиссии	33
Акустическая импедансометрия	37
Особенности импедансометрии у детей	37
Регистрация слуховых вызванных потенциалов различных классов	38
Рекомендации по подготовке ребенка к обследованию слуха в состоянии физиологического сна	39
Методика подготовки ребенка к проведению регистрации слуховых вызванных потенциалов	39
ASSR-тест (регистрация стационарных слуховых потенциалов на постоянно модулированные тоны)	43

Особенности аудиологического скрининга у недоношенных новорожденных с различным сроком гестации	45
Эффективность использования аудиологического скрининга новорожденных и детей первого года жизни	49
Психологические аспекты выявления тугоухости у детей	50
Тесты для самоконтроля знаний	53
Список используемой литературы	60

АНАТОМИЯ И ФИЗИОЛОГИЯ СЛУХОВОГО АНАЛИЗАТОРА

Ухо человека состоит из нескольких отделов: наружного, среднего и внутреннего уха, проводящих путей и центральных отделов слухового анализатора. Для осуществления адекватного звукопроводения и звуко-восприятия каждый отдел уха выполняет свою функцию.

НАРУЖНОЕ УХО

Наружное ухо состоит из ушной раковины и наружного слухового прохода (НСП). Ушная раковина имеет достаточно сложную конфигурацию. Ушная раковина новорожденных, а также детей первого года жизни имеет ряд особенностей — она очень мягкая, неэластичная, привычные контуры у новорожденных сглажены (выражены слабо), а такие анатомические ее отделы, как завиток и мочка, формируются лишь к окончанию 4-го года жизни ребенка.

Считают, что высота ушной раковины в норме соответствует длине спинки носа, а отклонение высоты ушной раковины позволяет заподозрить у пациента микро- или макротию ушной раковины.

Ушная раковина у новорожденного имеет округлые очертания: высота и ширина ушной раковины практически идентичны, однако рост ее в первые месяцы жизни ребенка происходит интенсивно, и за первый год жизни ребенка ее анатомические особенности будут схожи с ушной раковиной взрослого человека, окончательный ее рост завершится лишь к 15 годам жизни ребенка.

Ушная раковина человека имеет в своем составе несколько анатомических образований (рис. 1): завиток (1); противозавиток (2); козелок (3); который прикрывает вход в НСП (4); противокозелок (5) и мочку уха (6). Кроме указанных выступов, на поверхности ушной раковины имеются углубления: треугольная ямка (7) и ладья (8).

Необходимо помнить, что НСП ребенка в возрасте до 1 года в своем составе практически не имеет костного отдела и к 3–4 годам жиз-

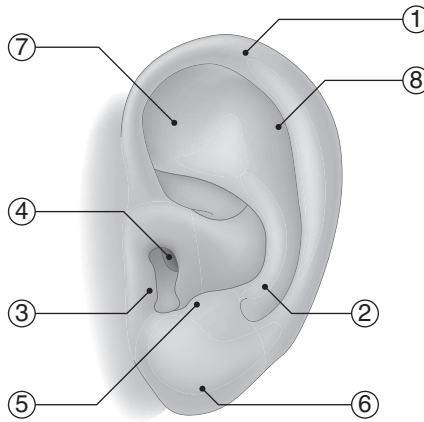


Рис. 1. Строение ушной раковины (пояснение в тексте)

ни строение НСП практически соответствует строению его у взрослого. Из-за отсутствия в анатомическом строении до 4 лет костного отдела НСП у детей формируется такая особенность: надавливание на козелок легко передается на стенки барабанной полости, а при воспалительных изменениях может сопровождаться резкой болезненностью.

Воронкообразно суживаясь, ушная раковина переходит в НСП (рис. 2), который состоит из двух отделов: наружного — перепончато-хрящевого (1) и внутреннего — костного (2).

Извитость НСП в первую очередь обеспечивает защиту барабанной перепонки. У детей старшего возраста длина НСП достигает 2,5 см, а его просвет становится овальным. Наиболее узкое место в НСП получило название «перешеек», который располагается на границе костной и хрящевой части. В НСП присутствуют слюнные и церуминозные железы.

Отсутствие у детей первого года жизни костного отдела НСП приводит к уменьшению его длины (у детей он составляет 0,5–0,7 см, в то время как у взрослого человека 2,5–3,0 см). Данный факт необходимо учитывать при осмотре уха, НСП и барабанной перепонки.

Ушная раковина человека играет огромную роль в ототопике, то есть способности определять направление источника звука, а также выполняет защитную функцию.

Хрящевой отдел слухового прохода снизу граничит с капсулой околоушной слюнной железы. Нижняя стенка НСП в хрящевой ткани имеет несколько поперечно расположенных щелей, через которые воспалительный процесс может распространяться на околоушную слюнную же-

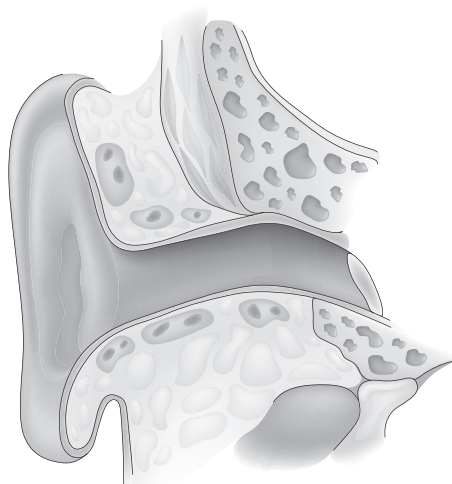


Рис 2. Схематическое строение наружного слухового прохода

лезу. Кожа в хрящевом отделе НСП имеет множество желез, которые продуцируют в основном серу (видоизмененные потовые железы), и волосы с волосяными луковицами, которые могут воспаляться. В костной части НСП кожа тонкая и лишена волос и желез.

Передняя стенка НСП тесно граничит с височно-нижнечелюстным суставом. При каждом жевательном движении происходит смещение данной стенки, что способствует эвакуации серных масс из НСП. Костный отдел НСП выстлан тонкой кожей, а на границе его с хрящевым отделом имеется анатомическое сужение (перешеек). Необходимо помнить про данное анатомическое сужение, так как проталкивание инородного тела или серных масс за это сужение намного затрудняет их удаление. Верхняя стенка костного отдела граничит со средней черепной ямкой, задняя — с воздухоносными клетками сосцевидного отростка.

Кровоснабжение наружного уха обеспечивается за счет ветвей наружной сонной артерии. Ушная раковина снабжается кровью за счет задней ушной и поверхностной височной артерии, которые также совместно с глубокой ушной артерией обеспечивают кровью и более глубокие отделы, и барабанную перепонку, образуют сплетение вокруг НСП. Венозный отток осуществляется через задненижнюю челюстную и заднюю ушную вены.

Иннервация наружного уха осуществляется от третьей ветви тройничного нерва, блуждающего и языкоглоточного нервов.