



# Оглавление

Предисловие к изданию на русском языке.....	7
Предисловие к изданию на английском языке.....	8
Предисловие от редактора.....	9
Участники издания.....	10
Список сокращений и условных обозначений.....	12

## Раздел 1. Дерматоскопия в педиатрической практике

<b>Глава 1.</b> Дерматоскопия в педиатрической практике: введение.....	15
<i>Сеуджи Дас, Рашми Агарвал</i>	
<b>Глава 2.</b> Инструментарий.....	18
<i>Бикаш Ранджан Кар, Мадхучханда Моханатра</i>	

## Раздел 2. Исследования заболеваний кожи

<b>Глава 3.</b> Меланоцитарные образования у детей.....	31
<i>Субрата Малакар</i>	
<b>Глава 4.</b> Экзематозные высыпания.....	44
<i>Субрата Малакар, Сурит Малакар, Харшал Ранглани</i>	
<b>Глава 5.</b> Папуло-сквамозные заболевания кожи.....	56
<i>Сурит Малакар, Субрата Малакар</i>	
<b>Глава 6.</b> Наследственные нарушения ороговения.....	71
<i>Субрата Малакар, Рашми Агарвал, Сеуджи Дас, Харшал Ранглани, Сурит Малакар</i>	
<b>Глава 7.</b> Инфекции и инвазии.....	82
<i>Субрата Малакар, Сеуджи Дас, Рашми Агарвал</i>	
<b>Глава 8.</b> Аномалии развития новорожденных.....	104
<i>Субрата Малакар, Сеуджи Дас, Рашми Агарвал, Сурит Малакар</i>	
<b>Глава 9.</b> Генодерматозы.....	110
<i>Субрата Малакар, Сеуджи Дас, Рашми Агарвал, Сурит Малакар</i>	
<b>Глава 10.</b> Опухоли.....	118
<i>Субрата Малакар, Сурит Малакар</i>	
<b>Глава 11.</b> Гипопигментации.....	122
<i>Субрата Малакар, Сурит Малакар</i>	
<b>Глава 12.</b> Сосудистые образования.....	134
<i>Субрата Малакар, Сурит Малакар</i>	

- Глава 13.** Болезни соединительной ткани .....153  
*Субрата Малакар, Рашми Агарвал, Сеуджи Дас*
- Глава 14.** Смешанная патология .....168  
*Субрата Малакар, Сурит Малакар*

### Раздел 3. Исследования заболеваний волос и волосистой части головы

- Глава 15.** Трихоскопия .....177  
*Пурва Мехта, Субрата Малакар*
- Глава 16.** Пошаговая трихоскопия .....178  
*Субрата Малакар, Пурва Мехта, Мурит Малакар*
- Глава 17.** Нерубцовые алопеции .....196  
*Субрата Малакар, Пурва Мехта, Сурит Малакар*
- Глава 18.** Рубцовые алопеции .....211  
*Субрата Малакар, Пурва Мехта, Сурит Малакар*
- Глава 19.** Заболевания стержней волос, клинически характеризующиеся  
их ломкостью .....217  
*Лайэн Цветзих, Антонелла Тости*
- Глава 20.** Трихоскопия алопеции, вызванной химиотерапией .....228  
*Габриелла Фаббручини, Мария Кармела Аннунциата,  
Мариятереза Кантелли*

### Раздел 4. Исследования заболеваний ногтей

- Глава 21.** Дерматоскопия (онихоскопия) заболеваний ногтей ..... 237  
*Чандер Гровер, Дипак Джакхар*

### Раздел 5. Интересные клинические случаи и дифференциальные диагнозы

- Глава 22.** Описание клинических случаев .....267  
*Субрата Малакар, Наршал Ранглани, Сурит Малакар*
- Предметный указатель .....287

# Предисловие к изданию на русском языке

---

Уважаемый коллега, в ваших руках фундаментальный труд, созданный совместными усилиями выдающихся специалистов в области дерматологии и педиатрии, который благодаря междисциплинарному подходу не имеет аналогов в мировой научной литературе. Ценность данной оригинальной работы заключается в описании не только часто встречаемой патологии, но и редких заболеваний в детской дерматологии. От других работ данное издание отличают многочисленные нюансы дерматоскопии и собственные выводы авторов.

Творческий порыв к написанию этой книги, безусловно, продиктован желанием авторского коллектива популяризировать дерматоскопию в детской практике как наиболее доступный и неинвазивный метод диагностики большинства дерматологических поражений, заболеваний волос и ногтей. Особый акцент авторы делают на информативности данного метода диагностики, быстроте и безболезненности, что положительно воспримут маленькие пациенты и родители.

Среди очевидных достоинств издания следует отметить форму подачи информации: грамотное распределение патологических состояний, краткое и доступное введение в тему с последующей демонстрацией клинических проявлений в виде макроснимков и дерматоскопических изображений в хорошем качестве. У специалистов безусловный интерес вызовет детальная дифференциальная диагностика дерматозов, встречающихся в детской практике.

Вне всяких сомнений, комплексный подход к разбору клинических случаев с применением общеклинических методов, в сочетании с тонкостями дерматоскопической картины будет полезен как начинающим специалистам, так и опытным клиницистам. Благодаря краткости изложения, использованию общепринятых ассоциативных терминов, характеризующих дерматоскопические признаки, а также сопутствующей демонстрации качественных клинических и дерматоскопических изображений данная работа займет достойное место на рабочем столе клинических специалистов в области дерматологии и педиатрии.

Искренние слова благодарности выражаю редакторам Субрате Малакару, Суриту Малакару, Харшалу Ранглани и др. за согласие, а издательской группе Jauree Brothers Medical Publishers (P) Ltd и издательству «ГЭОТАР-Медиа» за реализацию моего предложения издать книгу на русском языке, тем самым сделав ее доступной для широкой аудитории российских специалистов. Выражаю особые слова благодарности своей семье за постоянную поддержку и помощь в редактировании данной книги.

**О.Б. Тамразова,**  
*доктор медицинских наук, профессор РАН,  
профессор кафедры дерматовенерологии  
с курсом косметологии ФНМО Медицинского института  
Российского университета дружбы народов им. Патриса Лумумбы*

# Предисловие к изданию на английском языке

---

С особым удовольствием представляю новую книгу от особенного доктора. Я имела честь получить пособие по трихологии в подарок от профессора Субраты Малакара 3 года тому назад и восхитилась красотой изложения и изображений самого высокого качества. Я знаю, сколько времени требуется для написания действительно хорошей книги, и высоко ценю способности автора добиваться поставленной цели. Его книга, посвященная дерматоскопии, является образцом совершенства, а «Дерматоскопия, трихоскопия и онихоскопия в педиатрической практике» дополняет и завершает эту серию. Данная работа впервые освещает все аспекты дерматоскопии у детей, и для меня была большая честь внести свой вклад в одну из ее глав.

Без сомнения, книга станет бестселлером, и я уверена, что дерматологи и педиатры включают ее в число своих настольных книг.

**Антонелла Гости,**  
*профессор дерматологии,  
отделение дерматологии  
и кожной хирургии доктора Филлипа Фроста,  
Университет Майами,  
Медицинская школа Миллера (Флорида, США),  
лауреат премии Фредерика Брандта*

# Предисловие от редактора

---

*Посвящается моей покойной жене,  
доктору Рите Шах Малакар*

Когда в 2017 г. была опубликована моя книга «Трихоскопия: атлас с описанием», очень немногие дерматологи в Индии применяли дерматоскоп в своей практике для диагностики и динамического наблюдения болезней кожи и волос. В 2018 г., после выхода в свет следующей книги «Дерматоскопия: атлас с описанием», ситуация изменилась: все больше и больше статей публиковалось в крупных журналах, и эта тема получила освещение на многих конференциях. Конференции, посвященные только дерматоскопии и трихоскопии, успешно привлекали внимание дерматологов Индии и некоторых других стран. Поскольку этот новый метод становится все более популярным в Индии и по всему миру, я написал книгу «Дерматоскопия, трихоскопия и онихоскопия в педиатрической практике», полностью посвященную детям. Дерматоскопия относится к неинвазивным видам диагностики, ее результат интерпретируется практически мгновенно, соответственно, данный метод невероятно удобен при работе с пациентами детского возраста, у которых достаточно трудно проводить диагностику с помощью инвазивных методов.

В течение последних 3–4 лет я работал в области дерматоскопии и трихоскопии более 5 ч в день. Я выражаю особую благодарность моему сыну, доктору Суриту Малакару, и другим талантливым и увлеченным коллегам, в частности докторам Пурве Мехте, Сушруту Саве, Самипу Мухержди, Харшалу Ранглани, Сеуджи Дасу и Рашии Агарвалу, за постоянную поддержку.

Я уверен, что читатели обнаружат нечто новое и неизведанное для себя во время чтения. Я призываю всех дерматологов делиться находками и опытом с коллегами, тем более что представленная область диагностики активно развивается.

Как известно, мы замечаем только то, что хотим замечать, я желаю вам всем все больших невероятных открытий с помощью дерматоскопии, трихоскопии и онихоскопии в педиатрической практике.

**Субрата Малакар**

## Наследственные нарушения ороговения

*Субрата Малакар, Рашми Агарвал, Сеуджи Дас,  
Харшал Ранглани, Сурит Малакар*

### БОЛЕЗНЬ ДАРЬЕ (ФОЛЛИКУЛЯРНЫЙ ДИСКЕРАТОЗ)

#### Введение

Болезнь Дарье — аутосомно-доминантное заболевание, которое впервые появляется у детей в возрасте 8–15 лет [1] в виде «грязных» бородавчатых папул, локализованных преимущественно на себорейных участках. Также типичными признаками заболевания, встречающимися в большинстве случаев, являются углубления на ладонях, точечный гиперкератоз и изменение ногтевых пластин. Реже встречаются атипичные формы дерматоза: линейная, зостериформная, буллезная и т.д. В дополнение к другим возможным инструментам диагностики дерматоскопическое исследование может помочь в распознавании мельчайших, но важных признаков болезни Дарье.

#### Ключевые дерматоскопические признаки

- Многоугольные звездчатые, округлые или овальные участки желто-коричневого цвета с «воротничком» из желтоватых чешуек (псевдокомедоны). Ободок белесоватого оттенка окружает псевдокомедоны.
- Чешуйки белесоватого цвета, расположенные на желто-красном фоне.
- Сосуды точечной, линейной или неправильной формы.
- Дерматоскопический признак «грязных волос».

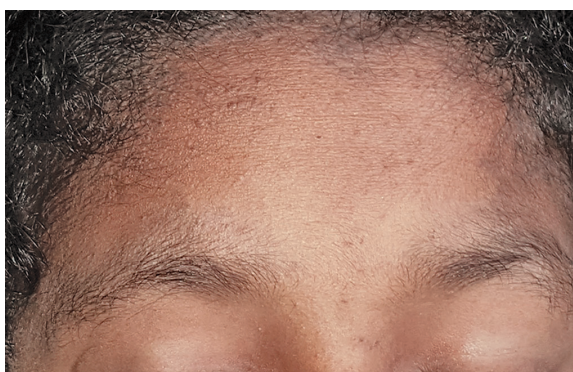#### Обсуждение

Центральные полигональные звездчатые участки псевдокомедонов, видимые при дерматоскопии, гистологически соответствуют признакам гиперкератоза, а ободки белесоватого оттенка — акантоза эпидермиса. Наряду с разнообразными сосудистыми паттернами розоватый фон указывает на воспаление, локализованное в дерме.

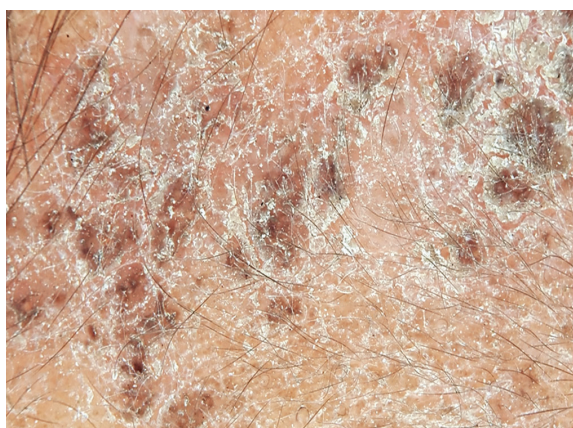
При трихоскопическом исследовании кожа головы имеет грязный вид, обусловленный наличием избыточного количества чешуек и кожного сала, которые удерживают «загрязнения» из окружающей среды. Поэтому мы предлагаем использовать термин «дерматоскопический признак грязных волос» для описания внешнего вида кожи головы у пациентов с болезнью Дарье.

### Ключевые моменты

Псевдокомедоны, выявляемые во время дерматоскопии, являются характерным признаком болезни Дарье и, с точки зрения гистологического исследования, соответствуют гиперкератозу эпидермиса. Этот признак крайне информативен при дифференциальной диагностике и необходимости исключить дерматозы со схожими клиническими проявлениями, такими как себорейный дерматит и др. (рис. 6.1–6.11).

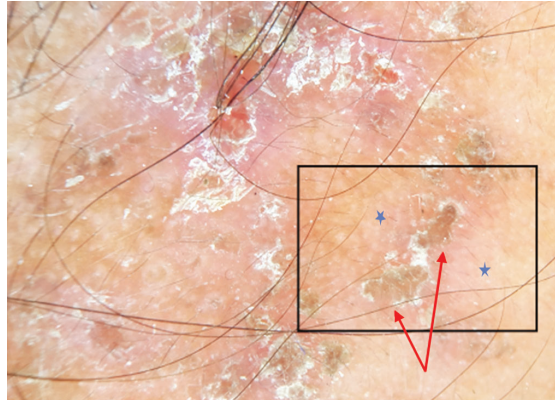


**Рис. 6.1.** «Грязные» бородавчатые папулы, локализованные на лбу у девочки, 13 лет, с болезнью Дарье. Схожие высыпания отмечались и на других себорейных зонах

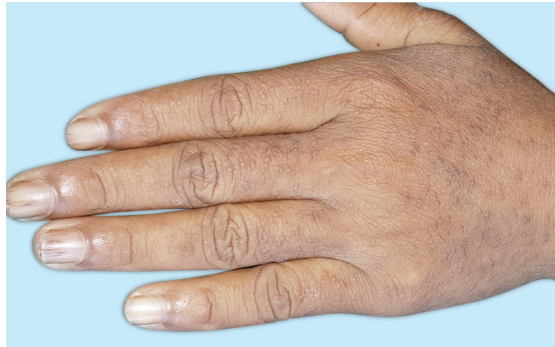

**Рис. 6.2.** Дерматоскопически определяются псевдокомедоны, которые представляют собой многоугольные или овальные участки коричневого цвета, окруженные ободком белесоватого оттенка. На изображении определяются конгломераты псевдокомедонов

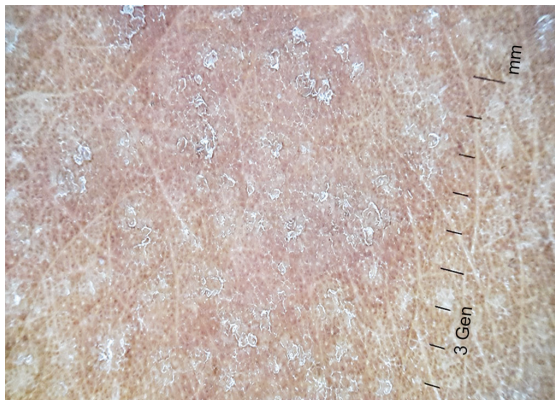




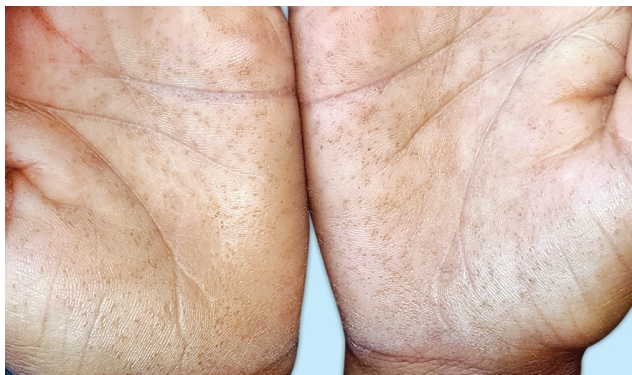**Рис. 6.3.** При дерматоскопии в выделенном поле выявляются два псевдокомедона (красные стрелки), окруженные ободком белесоватого цвета (голубые звезды)



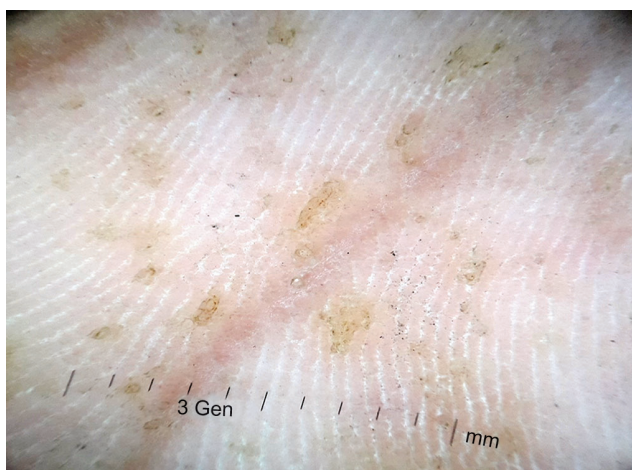
**Рис. 6.4.** Папулы с гиперкератотической поверхностью, локализованные на тыльной поверхности кисти и пальцев



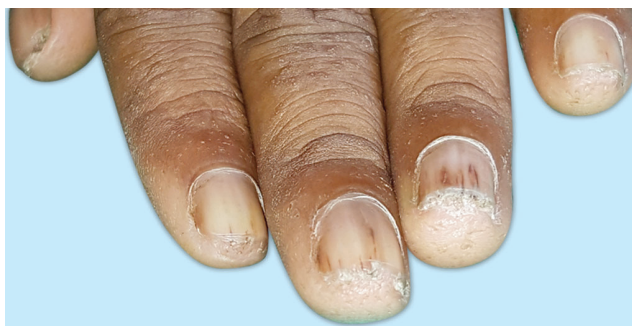**Рис. 6.5.** При дерматоскопии кожи тыльной стороны кисти отмечается большое количество псевдокомедонов, расположенных на желто-красном фоне, который может показаться коричневым из-за смуглого цвета кожи



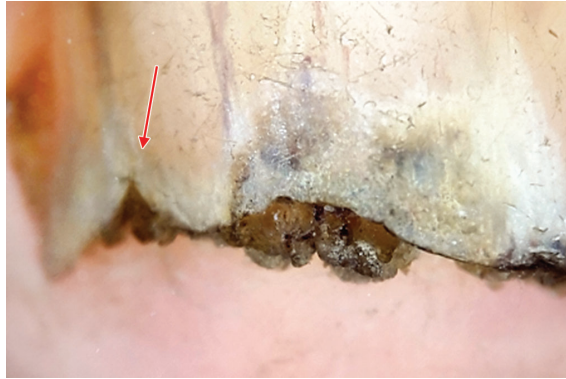**Рис. 6.6.** Многочисленные углубления на коже ладони и признаки точечного гиперкератоза



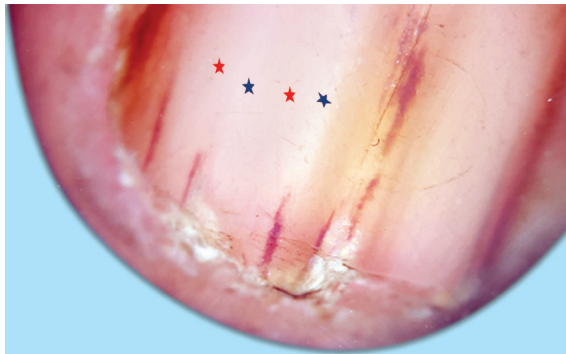
**Рис. 6.7.** Дерматоскопическое исследование кожи ладони позволяет лучше рассмотреть углубления и точечный гиперкератоз



**Рис. 6.8.** При осмотре ногтей выявляется наличие V-образных дефектов и гемморагий оскольчатой формы, чередование красных и белых продольных полос на поверхности ногтя и подногтевой гиперкератоз



**Рис. 6.9.** Онихоскопия, демонстрирующая V-образный дефект (красная стрелка) на свободном крае ногтевой пластины. Обратите внимание на ярко выраженный подногтевой гиперкератоз



**Рис. 6.10.** Онихоскопия позволяет лучше разглядеть все признаки изменений ногтей при болезни Дарье: V-образные дефекты на свободном крае ногтевой пластины, геморрагии оскольчатой формы, чередование красных (красные звезды) и белых (голубые звезды) продольных полос на поверхности ногтя



**Рис. 6.11.** Дерматоскопический признак грязных волос у пациента с болезнью Дарье

## ПОРОКЕРАТОЗ

### Введение

Порокератоз — заболевание, связанное с нарушением процессов кератинизации в эпидермисе, характеризуется формированием бляшек кольцевидной формы с приподнятым ободком из чешуек, который гистологически является типичным признаком дерматоза — роговидной пластинкой.

### Ключевые дерматоскопические признаки

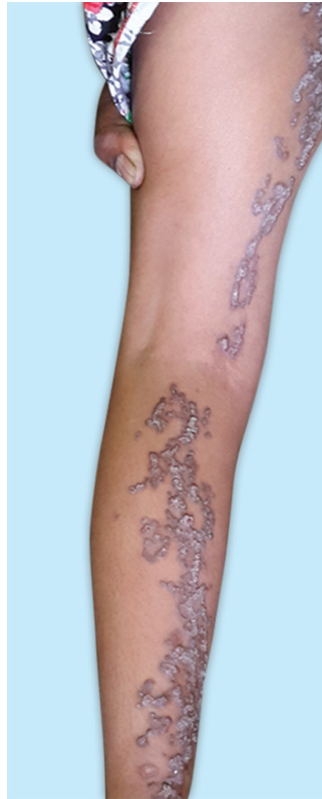- «Белая дорожка» — беловатая кольцевидная структура, расположенная по периферии каждого элемента, сформированная в результате гиперкератоза.
- В центре поражения отмечается атрофия, которая представляет собой белесоватую или светло-коричневую гомогенную область, в пределах которой могут определяться сосуды точечной либо линейной формы в зависимости от подтипа заболевания и стадии прогрессирования.
- Темно-коричневые включения в виде точек или глобул.
- Зона гиперпигментации по краю очагов.

### Обсуждение

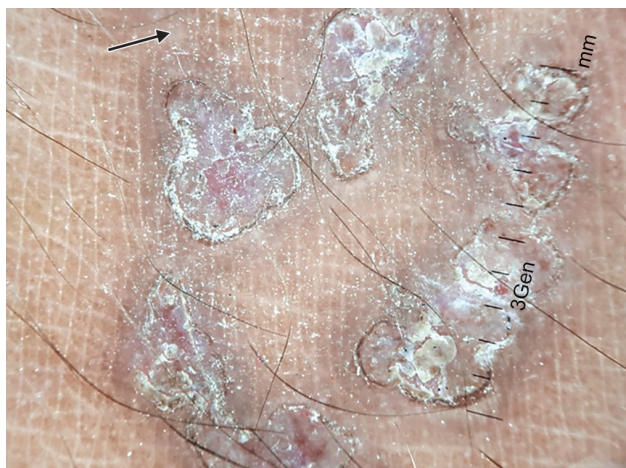
Типичным дерматоскопическим признаком всех подвидов порокератоза является наличие «белой дорожки», которая выглядит как белесоватая кольцевидная гиперкератотическая структура, расположенная по периферии каждого элемента. Роговидная пластинка — это типичный гистологический признак порокератоза, который определяет феномен «белой дорожки». «Белая дорожка» в некоторой степени напоминает края вулканического кратера. При диссеминированном актиническом кератозе вместо «белой дорожки» могут выявляться гиперпигментированные кольцевидные участки.

Центральная часть очагов порокератоза, как правило, бывает белесоватого или коричневатого оттенка, в ее пределах могут присутствовать округлые либо линейные белые и/или гиперпигментированные дорожки, серо-голубые включения, а также сосуды точечной или линейной формы [4–10].

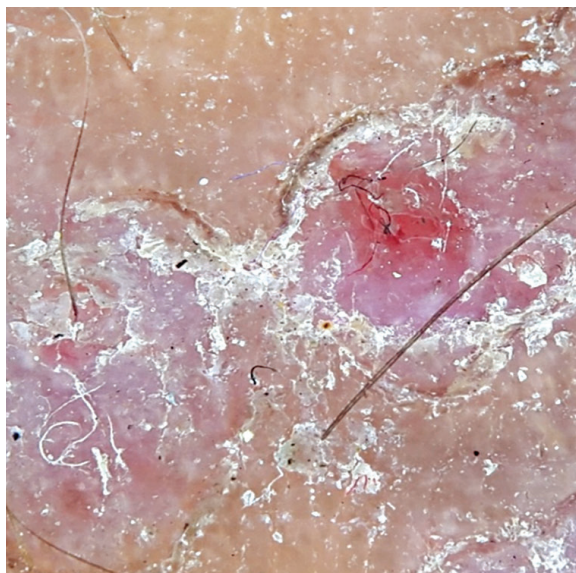
Юсель и соавт. в своей работе сообщили о наличии гиперпигментированных краев, темно-коричневых точек и глобул, расположенных в центральной части на коричневатом фоне и выявленных при дерматоскопическом исследовании у пациента с линейной формой порокератоза (рис. 6.12–6.15).



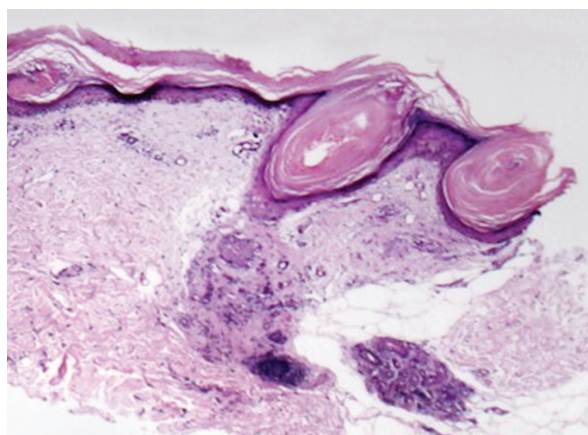
**Рис. 6.12.** У ребенка, 9 лет, наблюдаются «грязные», бородавчатые папулы, формирующие линейный очаг на коже ноги, постепенно увеличивающийся в размере, начиная с 3 лет



**Рис. 6.13.** При дерматоскопии определяются многочисленные кольцевидные очаги с гиперпигментированными краями, «белой дорожкой» и признаками атрофии в центре (черная стрелка)



**Рис. 6.14.** На крупном плане видны эрозии с признаком «липкого волокна» в центре очага, а также другие проявления порокератоза



**Рис. 6.15.** Биопсия с последующим гистологическим исследованием очага паракератоза демонстрирует редкие лимфоцитарные лихеноидные инфильтраты в форме пятен, локализованные вокруг сосудов поверхностного слоя дермы, а также очаговые вакуольные изменения на границе эпидермиса и дермы. На 2–3 небольших участках эпидермиса отмечаются глубокие инвагинации базальной мембраны, на уровне которых полностью отсутствует зернистый слой. Поднимающиеся из центра этих инвагинаций слои — мелкие столбики роговых клеток, измененные в результате паракератоза (роговидные пластинки). На дне инвагинаций видны рассеянные клетки с признаками дискератоза