

ОГЛАВЛЕНИЕ

Список сокращений и условных обозначений	15
Предисловие ко второму изданию	16
Введение	17
Глава 1. Общие сведения о коже и ее придатках.	
Морфологические элементы кожной сыпи	20
1.1. Строение кожи и ее придатков	21
1.1.1. Эпидермис	21
1.1.2. Дерма	27
1.1.3. Подкожная жировая клетчатка (гиподерма)	32
1.1.4. Мышцы кожи	33
1.1.5. Иннервация кожи	34
1.1.6. Придатки кожи	35
1.1.7. Физиологические функции кожи	44
1.2. Общее представление об этиологии и патогенезе болезней кожи	49
1.2.1. Этиология болезней кожи	49
1.2.2. Патогенез болезней кожи	55
1.3. Патогистология кожи	59
1.4. Морфологические элементы кожных высыпаний	63
1.4.1. Первичные морфологические элементы	66
1.4.2. Вторичные морфологические элементы	77
Ответы к заданиям введения и главы 1	89
Глава 2. Общие принципы диагностики и лечения кожных и венерических болезней.	94
2.1. Методика обследования больных кожными и венерическими заболеваниями.	95
2.1.1. Обследование больного кожным заболеванием	95
2.1.2. Обследование больного венерическим заболеванием	107
2.1.3. Особенности обследования детей	108
2.1.4. Осмотр новорожденных	110
2.2. Основные принципы лечения кожных больных	114
2.2.1. Основы терапии кожных болезней	114
2.2.2. Разновидности общей терапии больных дерматозами	114
2.2.3. Методы и средства общей терапии	115
2.2.4. Наружная терапия дерматозов	124
2.2.5. Особенности терапии у детей, страдающих дерматозами	139
Ответы к заданиям главы 2	144

Глава 3. Поражение кожи у новорожденных	
и детей грудного возраста	146
3.1. Поражения кожи	146
3.2. Заболевания пупочной ранки	150
3.3. Дерматит аногенитальной области	151
3.4. Заболевания, связанные с гиперплазией сальных желез, у детей грудного возраста	154
Ответы к заданиям главы 3	158
Глава 4. Пиодермии и паразитарные болезни кожи.	159
4.1. Бактериальные инфекции кожи (пиодермии).	160
4.1.1. Этиология	160
4.1.2. Патогенез	160
4.1.3. Классификация	164
4.1.4. Стафилококковые пиодермии (<i>staphyloдерmia</i>)	165
4.1.5. Стрептококковые пиодермии (<i>streptodermia</i>)	180
4.1.6. Смешанные стрептостафилококковые пиодермии (<i>strepto-staphyloдерmia</i>)	192
4.1.7. Другие бактериальные процессы	198
4.1.8. Особенности течения пиодермий у детей	200
4.1.9. Консультирование больных пиодермиями	200
4.2. Паразитарные болезни кожи	202
4.2.1. Чесотка (<i>scabies</i>)	202
4.2.2. Педикулез (<i>pediculosis</i>)	222
Ответы к заданиям главы 4	228
Глава 5. Микозы.	232
5.1. Поверхностные микозы кожи и придатков	232
5.1.1. Кератомикозы	233
5.1.2. Дерматофитии	237
5.1.3. Микозы волосистой части головы и гладкой кожи	253
5.1.4. Поверхностный кандидоз кожи и слизистых оболочек	271
Ответы к заданиям главы 5	281
Глава 6. Заболевания, проявляемые папулезно-сквамозной сыпью.	284
6.1. Псориаз (<i>psoriasis</i>)	284
6.1.1. Этиология и патогенез	285
6.1.2. Клиническая картина	286
6.1.3. Диагностика	296
6.1.4. Дифференциальная диагностика	296

6.1.5. Лечение	296
6.1.6. Консультирование	298
6.2. Красный плоский лишай (<i>lichen ruber planus</i>)	300
6.2.1. Этиология и патогенез	300
6.2.2. Клиническая картина	301
6.2.3. Диагностика	306
6.2.4. Дифференциальная диагностика	307
6.2.5. Лечение	307
6.2.6. Консультирование	308
6.3. Розовый лишай (<i>pityriasis rosea</i>)	309
6.3.1. Этиология и патогенез	309
6.3.2. Клиническая картина	309
6.3.3. Диагностика	310
6.3.4. Дифференциальная диагностика	310
6.3.5. Лечение	310
6.3.6. Консультирование	311
Ответы к заданиям главы 6	314
Глава 7. Болезни соединительной ткани	315
7.1. Красная волчанка	315
7.1.1. Этиология и патогенез	316
7.1.2. Клиническая картина	316
7.1.3. Диагностика	319
7.1.4. Дифференциальная диагностика	319
7.1.5. Лечение	319
7.1.6. Консультирование	320
7.2. Склеродермия	321
7.2.1. Этиология и патогенез	321
7.2.2. Клиническая картина	322
7.2.3. Диагностика	327
7.2.4. Дифференциальная диагностика	327
7.2.5. Лечение	328
7.2.6. Консультирование	329
7.3. Дерматомиозит	329
7.3.1. Этиология и патогенез	329
7.3.2. Клиническая картина	330
7.3.3. Диагностика	331
7.3.4. Дифференциальная диагностика	331
7.3.5. Лечение	332
7.3.6. Консультирование	332

7.4. Кольцевидная гранулема (<i>granuloma anulare</i>)	332
7.4.1. Этиология и патогенез	332
7.4.2. Клиническая картина	333
7.4.3. Диагностика	334
7.4.4. Дифференциальная диагностика	334
7.4.5. Лечение	335
7.4.6. Консультирование	335
Ответы к заданиям главы 7	338
Глава 8. Инфекционные эритемы	339
8.1. Многоформная экссудативная эритема (<i>erythema exudativum multiforme</i>)	339
8.1.1. Этиология и патогенез	339
8.1.2. Клиническая картина	339
8.1.3. Диагностика	341
8.1.4. Дифференциальная диагностика	341
8.1.5. Лечение	342
8.1.6. Консультирование	342
8.2. Узловатая эритема	342
8.2.1. Этиология и патогенез	342
8.2.2. Клиническая картина	343
8.2.3. Диагностика	344
8.2.4. Дифференциальная диагностика	344
8.2.5. Лечение	344
8.2.6. Консультирование	345
8.3. Боррелиоз	345
8.3.1. Этиология и патогенез	346
8.3.2. Эпидемиология	346
8.3.3. Клиническая картина	347
8.3.4. Лабораторная диагностика	349
8.3.5. Дифференциальная диагностика	349
8.3.6. Лечение	349
8.3.7. Консультирование	350
Ответы к заданиям главы 8	352
Глава 9. Пузырные дерматозы	354
9.1. Истинная пузырчатка (<i>pemphigus vere</i>)	354
9.1.1. Этиология и патогенез	355
9.1.2. Клиническая картина	355
9.1.3. Диагностика	358
9.1.4. Дифференциальная диагностика	359

9.1.5. Лечение	359
9.1.6. Диспансеризация	360
9.1.7. Консультирование	360
9.2. Герпетиформный дерматит Дюринга (<i>dermatitis herpetiformis Durhing</i>)	361
9.2.1. Этиология и патогенез	361
9.2.2. Клиническая картина	361
9.2.3. Диагностика	363
9.2.4. Дифференциальная диагностика	363
9.2.5. Лечение	363
9.2.6. Консультирование	363
9.3. Пемфигоид (<i>pemphigoid</i>)	364
9.3.1. Этиология и патогенез	364
9.3.2. Клиническая картина	364
9.3.3. Диагностика	365
9.3.4. Дифференциальная диагностика	365
9.3.5. Лечение	365
9.3.6. Консультирование	366
Ответы к заданиям главы 9	368
Глава 10. Дерматиты и токсикодермии.	369
10.1. Простой контактный дерматит (<i>dermatitis contacta</i>)	369
10.1.1. Этиология и патогенез	369
10.1.2. Клиническая картина	371
10.2. Аллергический контактный дерматит	374
10.2.1. Этиология и патогенез	374
10.2.2. Клиническая картина	376
10.2.3. Особенности течения дерматитов у детей	376
10.2.4. Диагностика	378
10.2.5. Дифференциальная диагностика	378
10.2.6. Лечение	380
10.2.7. Консультирование	380
10.3. Токсикодермии (<i>toxicodermia</i>)	381
10.3.1. Этиология и патогенез	381
10.3.2. Клинические разновидности	382
10.3.3. Диагностика	387
10.3.4. Дифференциальная диагностика	387
10.3.5. Лечение	387
10.3.6. Консультирование	388

10.4. Периоральный дерматит (<i>periorificial dermatitis</i>)	390
10.4.1. Этиология и патогенез	390
10.4.2. Клиническая картина	390
10.4.3. Диагностика	391
10.4.4. Дифференциальная диагностика	391
10.4.5. Лечение	391
10.4.6. Консультирование	392
Ответы к заданиям главы 10	394
Глава 11. Заболевания слизистой оболочки полости рта. Хейлиты.	395
11.1. Первичные хейлиты	395
11.1.1. Контактные хейлиты	395
11.1.2. Эксфолиативный хейлит	399
11.1.3. Актинический хейлит	399
11.1.4. Гландулярный хейлит	401
11.1.5. Хронические рецидивирующие трещины губы	401
11.2. Симптоматические хейлиты	404
11.2.1. Атопический хейлит	404
11.2.2. Хейлиты при различных заболеваниях	404
11.2.3. Медикаментозные хейлиты	406
11.2.4. Хронический рецидивирующий афтозный стоматит	406
Ответы к заданиям главы 11	410
Глава 12. Нейродерматозы	411
12.1. Кожный зуд (<i>pruritus cutaneus</i>)	411
12.1.1. Этиология и патогенез	411
12.1.2. Клиническая картина	412
12.1.3. Диагностика	413
12.1.4. Дифференциальная диагностика	413
12.1.5. Лечение	413
12.1.6. Консультирование	413
12.2. Атопический дерматит	413
12.2.1. Этиология и патогенез	414
12.2.2. Классификация	417
12.2.3. Клиническая картина	417
12.2.4. Диагностика	431
12.2.5. Дифференциальная диагностика	431
12.2.6. Лечение	431
12.2.7. Консультирование	436

12.3. Экзема	438
12.3.1. Этиология и патогенез	438
12.3.2. Классификация	439
12.3.3. Клиническая картина	440
12.3.4. Диагностика	448
12.3.5. Дифференциальная диагностика	449
12.3.6. Лечение	449
12.3.7. Консультирование	451
12.4. Нейродермит (<i>neurodermitis</i>)	451
12.4.1. Этиология и патогенез	451
12.4.2. Клиническая картина	451
12.4.3. Диагностика	452
12.4.4. Дифференциальная диагностика	453
12.4.5. Лечение	453
12.4.6. Консультирование	453
12.5. Печесуха.	455
12.5.1. Этиология и патогенез	455
12.5.2. Клиническая картина	455
12.5.3. Диагностика	457
12.5.4. Дифференциальная диагностика	457
12.5.5. Лечение	457
12.5.6. Консультирование	457
12.6. Крапивница (<i>urticaria</i>)	457
12.6.1. Этиология и патогенез	458
12.6.2. Клиническая картина	458
12.6.3. Диагностика	459
12.6.4. Дифференциальная диагностика	459
12.6.5. Лечение	459
12.6.6. Консультирование	459
12.7. Пигментная крапивница (мастоцитоз).	459
12.7.1. Клиническая картина	460
12.7.2. Прогноз	461
12.7.3. Диагностика	461
12.7.4. Лечение	461
12.7.5. Консультирование	462
Ответы к заданиям главы 12	466
Глава 13. Болезни придатков кожи	469
13.1. Болезни волос	469
13.1.1. Этиология и патогенез	470
13.1.2. Клиническая картина	470

13.1.3. Прогноз	473
13.1.4. Лечение	474
13.2. Трихотилломания	475
13.2.1. Лечение	476
13.3. Наследственные алопеции	476
13.4. Угри (<i>acne</i>)	478
13.4.1. Этиология и патогенез	478
13.4.2. Клиническая картина	479
13.4.3. Диагностика	485
13.4.4. Дифференциальная диагностика	485
13.4.5. Лечение	485
13.4.6. Консультирование	488
13.5. Себорейный дерматит (<i>dermatitis seborrhoicum</i>)	488
13.5.1. Этиология и патогенез	488
13.5.2. Клиническая картина	489
13.5.3. Диагностика	489
13.5.4. Дифференциальная диагностика	490
13.5.5. Лечение	490
13.5.6. Консультирование	491
13.6. Патология ногтей	491
13.6.1. Лечение	495
13.6.2. Консультирование	495
13.7. Дисхромии	495
13.7.1. Этиология и патогенез	496
13.7.2. Клиническая картина	497
13.7.3. Диагностика	498
13.7.4. Дифференциальная диагностика	498
13.7.5. Лечение	498
13.7.6. Консультирование	499
Ответы к заданиям главы 13	501
Глава 14. Микобактериальные инфекции	503
14.1. Туберкулез кожи	503
14.1.1. Этиология и патогенез	503
14.1.2. Клиническая картина	504
14.1.3. Диагностика	508
14.1.4. Дифференциальная диагностика	508
14.1.5. Лечение	508
14.1.6. Консультирование	508
14.2. Лепра	509
14.2.1. Этиология и патогенез	509
14.2.2. Клиническая картина	510

14.2.3. Диагностика	512
14.2.4. Дифференциальная диагностика	512
14.2.5. Лечение	512
14.2.6. Консультирование	513
14.3. Кожный лейшманиоз (<i>leishmaniosis cutis</i>)	514
14.3.1. Этиология и эпидемиология	514
14.3.2. Клиническая картина	515
14.3.3. Диагностика	517
14.3.4. Дифференциальная диагностика	517
14.3.5. Лечение	517
14.3.6. Консультирование	518
Ответы к заданиям главы 14	521
Глава 15. Вирусные болезни кожи.	522
15.1. Вирус простого герпеса	522
15.1.1. Клиническая картина	523
15.1.2. Диагностика	525
15.1.3. Дифференциальная диагностика	526
15.1.4. Лечение	526
15.1.5. Консультирование	527
15.2. Опоясывающий лишай (<i>herpes zoster</i>)	527
15.2.1. Этиология и патогенез	527
15.2.2. Клиническая картина	528
15.2.3. Диагностика	531
15.2.4. Дифференциальная диагностика	531
15.2.5. Лечение	531
15.2.6. Консультирование	531
15.3. Папилломавирусная инфекция	532
15.3.1. Этиология	532
15.3.2. Клиническая картина	532
15.3.3. Диагностика	537
15.3.4. Дифференциальная диагностика	537
15.3.5. Лечение	538
15.3.6. Консультирование	538
15.4. Контагиозный моллюск (<i>molluscum contagiosum</i>)	539
15.4.1. Этиология и патогенез	539
15.4.2. Клиническая картина	540
15.4.3. Диагностика	541
15.4.4. Дифференциальная диагностика	541
15.4.5. Лечение	541
15.4.6. Консультирование	542

15.5. Вирусная пузырчатка полости рта и конечностей	542
15.5.1. Этиология и патогенез	542
15.5.2. Клиническая картина	542
15.5.3. Дифференциальная диагностика	544
15.5.4. Лечение	544
15.5.5. Консультирование	544
Ответы к заданиям главы 15	547
Глава 16. Генодерматозы	548
16.1. Ихтиоз (<i>ichthyosis</i>)	548
16.1.1. Этиология и патогенез	548
16.1.2. Клиническая картина	549
16.1.3. Дифференциальная диагностика	552
16.1.4. Лечение	553
16.1.4. Консультирование	554
16.2. Буллезный эпидермолиз (<i>epidermolysis bullosa congenital</i>)	554
16.2.1. Этиология и патогенез	554
16.2.2. Клиническая картина	554
16.2.3. Дифференциальная диагностика	557
16.2.4. Лечение	557
16.2.5. Консультирование	557
16.3. Нейрофиброматоз (<i>neurofibromatosis</i>)	559
16.3.1. Этиология и патогенез	559
16.3.2. Клиническая картина	560
16.3.3. Дифференциальная диагностика	562
16.3.4. Лечение	562
16.3.5. Консультирование	563
16.4. Энтеропатический акродерматит (<i>acrodermatitis enteropathica</i>)	563
16.4.1. Этиология и патогенез	563
16.4.2. Клиническая картина	563
16.4.3. Лабораторная диагностика	564
16.4.4. Дифференциальная диагностика	565
16.4.5. Лечение	565
16.4.6. Прогноз	565
16.4.7. Консультирование	565
Ответы к заданиям главы 16	568
Глава 17. Аллергические васкулиты кожи (<i>vasculitis</i>)	570
17.1. Пурпура Шенлейна–Геноха	572
17.1.1. Этиология и патогенез	572
17.1.2. Клиническая картина	572

17.1.3. Лабораторная диагностика	574
17.1.4. Диагностика	574
17.1.5. Дифференциальная диагностика	574
17.1.6. Лечение	574
17.2. Хроническая пигментная пурпура Шамберга–Майокки	575
17.2.1. Этиология и патогенез	575
17.2.2. Клиническая картина	575
17.2.3. Диагностика	575
17.2.4. Дифференциальная диагностика	575
17.2.5. Лечение	575
17.2.6. Консультирование	576
Ответы к заданиям главы 17	577
Глава 18. Сифилис	579
18.1.1. Этиология	580
18.1.2. Лабораторная диагностика сифилитической инфекции	621
18.1.3. Диагностика сифилитической инфекции	623
18.1.4. Лечение взрослых, больных сифилисом	626
18.1.5. Консультирование	628
Ответы к заданиям главы 18	635
Глава 19. Инфекция вирусом иммунодефицита человека	638
19.1.1. Этиология	638
19.1.2. Эпидемиология	639
19.1.3. Патогенез	640
19.1.4. Лабораторные исследования	645
19.1.5. Диагностика	646
19.1.6. Лечение	646
19.1.7. Консультирование	647
Ответы к заданиям главы 19	648
Глава 20. Инфекции, передаваемые половым путем	650
20.1. Гонококковая инфекция	650
20.1.1. Этиология	650
20.1.2. Клиническая картина	651
20.1.3. Диагностика	653
20.1.4. Лечение	653
20.2. Урогенитальная трихомонадная инфекция	654
20.2.1. Этиология	654
20.2.2. Клиническая картина	655

20.2.3. Диагностика	655
20.2.4. Лечение	655
20.3. Урогенитальная хламидийная инфекция	657
20.3.1. Этиология	657
20.3.2. Клиническая картина	658
20.3.3. Диагностика	658
20.3.4. Лечение	659
20.4. Урогенитальная микоплазменная инфекция	662
20.4.1. Этиология	662
20.4.2. Клиническая картина	662
20.4.3. Диагностика	663
20.4.4. Лечение	663
20.5. Вульвовагиниты у девочек и другие поражения мочеполовых органов и систем	663
20.5.1. Общая характеристика вульвовагинитов	664
Ответы к заданиям главы 20	672
Приложение	674

Глава 8

ИНФЕКЦИОННЫЕ ЭРИТЕМЫ

Инфекционные эритемы — заболевания инфекционно-аллергической природы, неконтагиозные, с умеренными симптомами общего поражения организма и ведущими проявлениями на коже.

Для оценки состояния больного инфекционной эритемой имеют значение не только характер болезни, но и ее давность, степень выраженности, форма, наличие и вид осложнений. Вы должны будете научиться оценивать состояние не только пораженной кожи, но и других органов и систем больного, учитывать все симптомы. Только в этом случае можно будет уверенно установить полный диагноз, назначить верное лечение, делать прогнозы по течению болезни и предупреждать возможные осложнения.

8.1. МНОГОФОРМНАЯ ЭКССУДАТИВНАЯ ЭРИТЕМА (*ERYTHEMA EXUDATIVUM MULTIFORME*)

8.1.1. Этиология и патогенез

Различают **токсико-аллергическую** и **инфекционно-аллергическую** формы. При первой форме развитие заболевания вызывают химические вещества, ЛС, пищевые продукты, а при второй — инфекционными агентами могут выступать бактерии, вирусы, и тогда процесс развивается на фоне пневмонии, гриппа, обострения фокальной инфекции. Имеет место сезонность: обострение весной и осенью.

8.1.2. Клиническая картина

Заболевание манифестирует внезапно, после короткого продромального периода, сопровождаемого повышением температуры тела, ознобом, болями в суставах.

Высыпания — симметричные, распространенные, полиморфные. Типичная локализация — разгибательные поверхности верхних конеч-

ностей (предплечья, кисти). Могут поражаться также голени, тыл стоп, лицо, шея. В процесс вовлекаются губы и слизистая оболочка полости рта. Морфологический элемент — резко ограниченное **пятно** или уплощенная **отечная папула** круглой или овальной формы, диаметром 3–15 мм, розово-красного или ярко-красного цвета, подвергающаяся периферическому росту и имеющая **западение** в центре. В центре отдельных высыпаний образуются новые папулезные элементы. За счет слияния высыпания приобретают полициклические края. Периферический валик **цианотичный**.

Часто на ладонях больных встречаются патологические изменения по типу «мишени», состоящие из трех зон (рис. 8.1):

I — темная, представляет собой пузырь;

II — светлая, окружает первую;

III — валик эритемы.

Могут встречаться, особенно на слизистых оболочках, пузырьные элементы, образующие эрозии, корки (рис. 8.2).

Заболевание протекает циклически. В течение нескольких дней появляются свежие высыпания. Процесс обычно длится 10–15 дней, заканчиваясь бесследно.

Тяжелая форма многоформной экссудативной эритемы — **синдром Стивенса–Джонсона**. Процесс начинается внезапно с повышения тем-

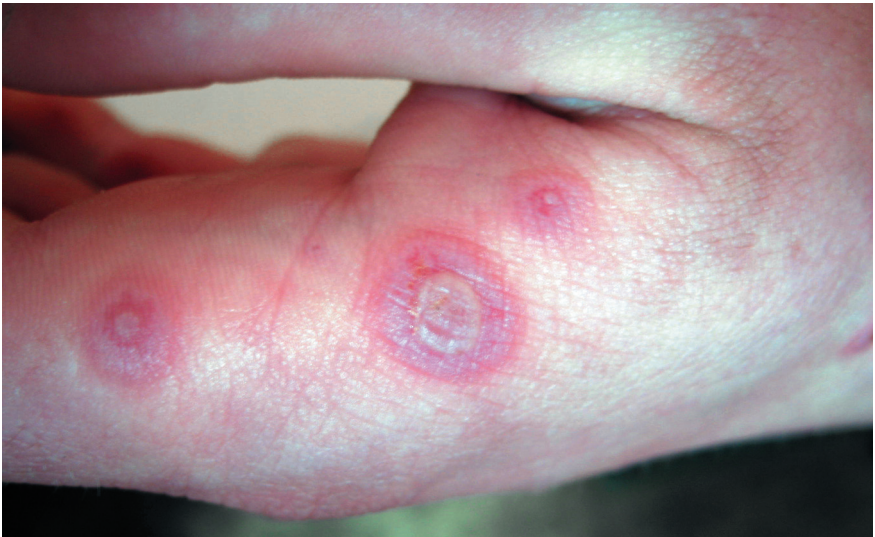

Рис. 8.1. Многоформная экссудативная эритема. Поражение кожи кисти

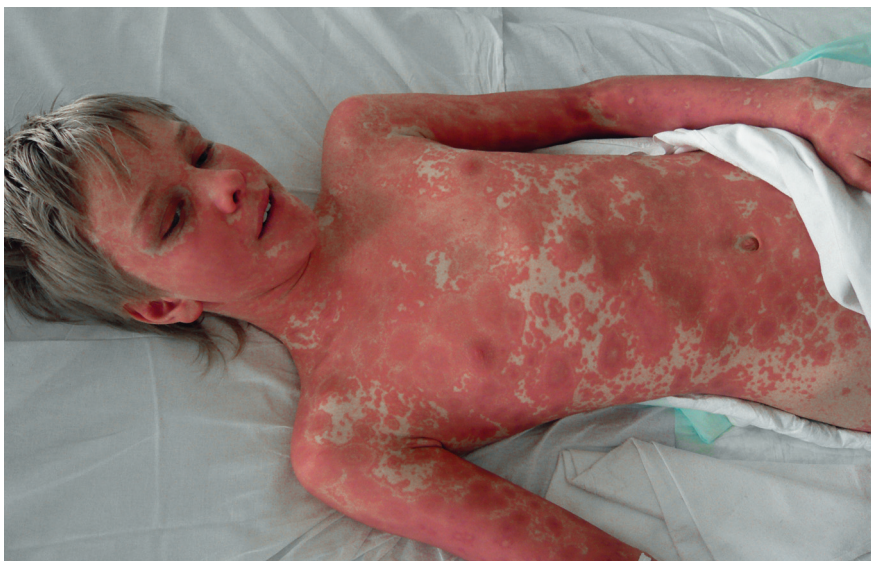

Рис. 8.2. Многоформная экссудативная эритема

пературы тела, головной боли, болезненности в полости рта и болей в суставах. Помимо типичных высыпаний, присущих экссудативной эритеме, появляются буллезные высыпания с поражением не менее двух слизистых оболочек: чаще половые органы, слизистые оболочки полости рта, иногда гортани, а также носа, глаз, ануса. На месте пузырей и пузырьков после их вскрытия образуется сплошная эрозированная кровоточащая поверхность (рис. 8.3). Возможны носовые кровотечения, конъюнктивит, изъязвление роговой оболочки, явления нефрита, затруднение дыхания.

Особенностей течения данной формы у детей не отмечено, однако чаще процесс развивается у мальчиков в возрасте 12–16 лет.

8.1.3. Диагностика

Диагноз основан на клинической картине.

8.1.4. Дифференциальная диагностика

Дифференцируют от истинной пузырчатки, буллезного пемфигоида, синдрома Лайелла.

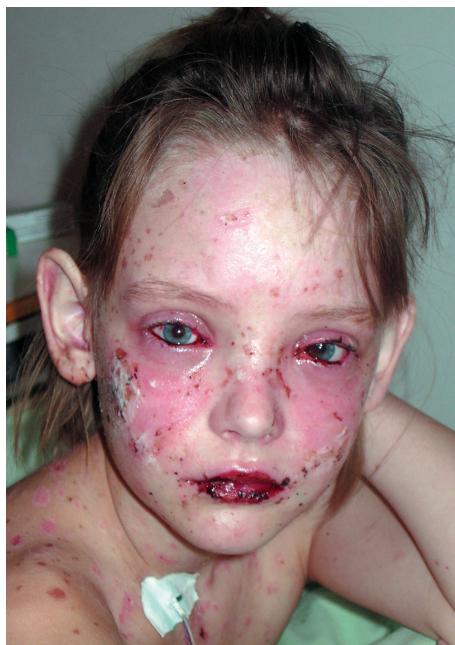

Рис. 8.3. Синдром Стивенса–Джонсона

8.1.5. Лечение

Назначают гипосенсибилизирующие препараты, препараты кальция, антигистаминные средства, витамины С, РР. При наличии связи с бактериями показаны антибиотики, вирусами — антивирусные препараты.

Наружная терапия включает вскрытие пузырей, туширование анилиновыми красителями, назначение топических глюкокортикоидов. При поражении полости рта назначают полоскания дезинфицирующими растворами.

При распространенной форме или синдроме Стивенса–Джонсона назначают глюкокортикоиды (40–120 мг преднизолона) внутрь.

8.1.6. Консультирование

Необходимо объяснить возможные причины заболевания, сезонность обострения, роль фокальной инфекции.

8.2. УЗЛОВАТАЯ ЭРИТЕМА

Узловатая эритема (*erythema nodosum*) — заболевание, вызванное поражением сосудов подкожной жировой клетчатки.

8.2.1. Этиология и патогенез

Узловатая эритема — заболевание полиэтиологической природы, возникающее при различных острых или хронических заболеваниях и интоксикациях. Среди инфекционных факторов большую роль играют стрептококковые заболевания (синуситы, ангины, тонзиллиты), микоплазменная инфекция, туберкулез, кишечные инфекции (сальмонеллез, иерсинеоз и др.); при хронической форме — очаги хронической инфекции или неопластические процессы в органах малого таза.

В патогенезе отмечают реакции гиперчувствительности замедленного типа, развивающиеся в ответ на различные раздражители.

Имеется сезонность — весна и осень.

8.2.2. Клиническая картина

Выделяют острую, хроническую и мигрирующую узловатую эритему.

Острая узловатая эритема характеризуется появлением болезненных островоспалительных узлов, возвышающихся над поверхностью кожи, плотных на ощупь, расположенных в подкожной жировой клетчатке. Размеры узлов диаметром от 0,3–0,5 до 2–3 см, полушаровидной формы. Узел меняет окраску (характерно «цветение **синяка**»): от ярко-розового, потом синюшного и, наконец, желто-зеленого. Излюбленная локализация — передняя поверхность голени (рис. 8.4). Развитию заболевания могут предшествовать повышение температуры тела, артралгии, миалгии. Длительность воспалительного процесса составляет 10–20 дней. Исчезают узлы бесследно.

Данная форма характерна для детей и лиц молодого возраста. Девочки болеют чаще мальчиков, преимущественно в осенний и весенний периоды.

Хроническая узловатая эритема характеризуется рецидивирующим течением с обострениями в холодное время года. Возникает преимуще-

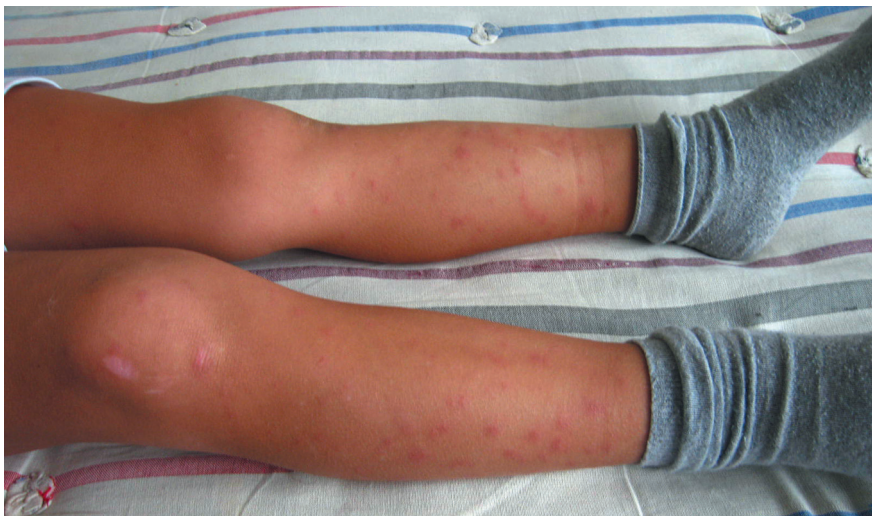

Рис. 8.4. Острая узловатая эритема. Многочисленные мелкие подкожные узлы

ственно у женщин среднего возраста. Характеризуется отеком голени и появлением на ее переднебоковой поверхности синюшных плотных болезненных узлов. Течение длительное.

Мигрирующая узловатая эритема характеризуется появлением на переднебоковой поверхности голени плоского воспалительного узла, склонного к периферическому росту с разрешением в центре. Через 3–6 мес очаг разрешается, оставляя после себя пигментацию.

Высыпаниям нередко предшествует продромальный период (3–7 дней), проявляющийся субфебрилитетом, слабостью, недомоганием.

Заболевание свойственно детскому и юношескому возрасту; девочки болеют чаще мальчиков и преимущественно в осенний и весенний периоды.

Особенности течения узловатой эритемы у детей

- Характерно острое течение заболевания.
- У маленьких детей высыпания множественные, размером с горошину, «цветение» синяка не возникает.
- В отличие от взрослых, высыпания могут локализоваться не только на голени, но и на бедрах, лице, верхних конечностях.
- Длительность заболевания — 5–10 дней.

8.2.3. Диагностика

Диагноз основан на клинической картине.

8.2.4. Дифференциальная диагностика

Дифференцируют от кольцевидной гранулемы, гуммы.

8.2.5. Лечение

Необходимы постельный режим, приподнятое положение нижних конечностей.

Лечение основного инфекционного заболевания — антибиотикотерапия. Рекомендованы нестероидные противовоспалительные средства (парацетамол, ибупрофен и др.), аскорбиновая кислота + рутозид (Аскорутин[®]), калия йодид (назначают 3% раствор по 1 чайной ложке 2–3 раза в день).

Наружно применяют компрессы с 10% раствором ихтаммола (Ихтиол[®]), 10–20% ихтаммолем (Ихтиоловая мазь[®]), сухие согревающие повязки.

8.2.6. Консультирование

Показаны консультации фтизиатра, отоларинголога. Необходимо избегать переохлаждения, тепловых воздействий (бани, сауны), длительных статических нагрузок, подъема тяжестей.

Задание 1. Укажите в рабочей тетради места локализации перечисленных ниже клинических признаков многоформной экссудативной эритемы, вписывая сначала номер места локализации, а напротив — буквы соответствующих им признаков. Место локализации: № 1 — кожа; № 2 — слизистая оболочка рта; № 3 — красная кайма губ. Клинические признаки: А — ограниченная эритема; Б — эритема; В — уплощенные папулы; Г — пузыри; Д — эрозии; Е — кровянистые корки. (Ответ на с. 352.)

Задание 2. У вас на руках амбулаторная карта ребенка 10 лет. Мальчик страдает хроническим тонзиллитом, ежегодно в зимнее время переносит респираторные заболевания. Принимал различные антибиотики широкого спектра действия. Месяц назад вновь появилось недомогание, возникли уплотнения в области разгибательной поверхности правой голени. Постепенно уплотнения увеличивались в размере, стали слегка возвышаться над поверхностью кожи. Кожа над ними была сначала ярко-красного цвета, затем стала синеватой, желтоватой. Данные гистологического исследования: преимущественно септальный панникулит с проникновением воспалительных клеток в жировые дольки и образованием инфильтратов. Клетки представлены в основном лимфоцитами и нейтрофилами. Обнаруживаются периваскулярные инфильтраты, однако истинный васкулит не выявляется. Возможный диагноз? Соответствуют ли данные гистологического исследования анамнезу? С чем следует проводить дифференциальную диагностику? (Ответы на с. 352.)

8.3. БОРРЕЛИОЗ

Боррелиоз (болезнь Лайма, клещевая мигрирующая эритема, хроническая мигрирующая эритема Афцеллиуса–Липшютца) — природно-очаговое трансмиссивное заболевание, вызываемое спирохетой *Borrelia burgdorferi*, имеющее стадийное течение, сопровождающееся характерными кожными и системными проявлениями.

Боррелиозом заболевают люди разного возраста. У детей пик заболеваемости приходится на возраст 5–14 лет.

8.3.1. Этиология и патогенез

Возбудитель заболевания — грамотрицательная спирохета *Borrelia burgdorferi*, которая попадает в организм человека при укусе иксодового клеща (рис. 8.5). Риск заражения возрастает, если клещ остается на коже более 12–24 ч. После укуса клеща сначала отмечается размножение возбудителя в коже, где развиваются начальные воспалительно-аллергические проявления, далее боррелии распространяются по лимфатическим сосудам и гематогенно в органы (костный мозг, печень, селезенку, нервную систему и др.) и формируют реактивно-аллергические изменения с хронизацией процесса.

8.3.2. Эпидемиология

Географическое распространение боррелиоза обширно. Высокоэндемичными считают страны Северной Америки, Скандинавии, Центральной и Восточной Европы. В нашей стране природные очаги боррелиоза совпадают с очагами клещевого энцефалита и находятся в северо-западных районах, на Урале, в Сибири, на Дальнем Востоке.

Возбудитель болезни в природных очагах циркулирует по схеме: клещи ↔ инфицированные животные. Клещи заражаются при кровососании инфицированных животных и в свою очередь заражают здоровых животных. Около 20–60% иксодовых клещей имеют возбудителей боррелиоза. Заражение происходит при укусе иксодового клеща, чаще всего во время прогулки по лесу. Реже клещ попадает на кожу человека с шерсти собак или одежды. Отмечают четкую сезонность заболевания: весна и лето.

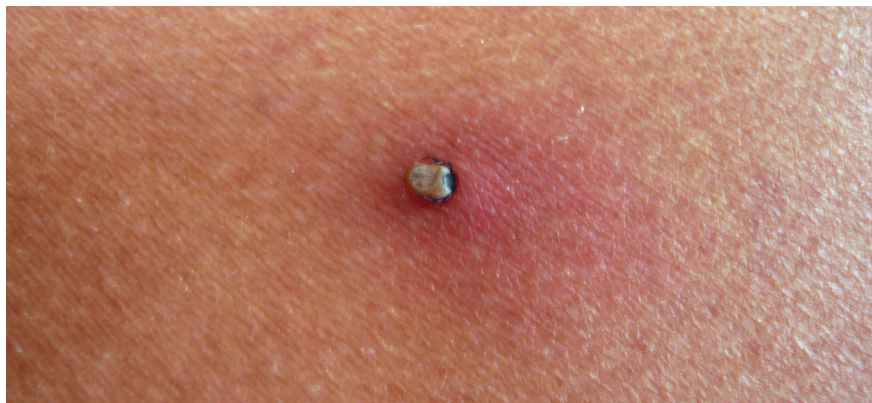

Рис. 8.5. Боррелиоз. Укус клеща

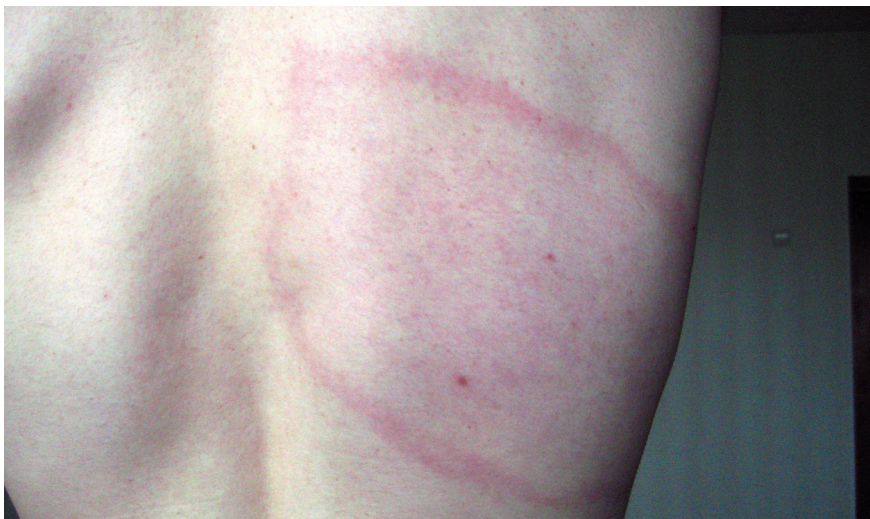

Рис. 8.6. Боррелиоз

8.3.3. Клиническая картина

Инкубационный период составляет в среднем 7–14 дней.

В клинической картине выделяют три стадии: локализованную, диссеминированную и хроническую.

Локализованная стадия развивается после окончания инкубационного периода и длится около одного месяца. Характеризуется появлением на месте укуса клеща зудящего пятна или папулы красного цвета, сопровождающихся зудом и легкой болезненностью, склонных к периферическому росту, — **хроническая мигрирующая эритема Афцелиуса–Липшютца**. Вначале эритема представляет собой пятно с четкими границами равномерно красного цвета, по мере его эксцентричного роста отмечается побледнение центральной зоны. Размер эритемы составляет 10–20 см в диаметре (рис. 8.6). Как правило, мигрирующая эритема разрешается спонтанно в течение 1–2 мес. Кожные высыпания сопровождаются умеренной головной болью, субфебрильной лихорадкой, миалгиями, лимфаденопатией.

Диссеминированная стадия развивается в течение последующих 3–5 мес и характеризуется множественными мигрирующими эритемами (у детей нередко наблюдают одностороннюю эритему лица), летучими артралгиями и миалгиями, головной болью. При данной стадии нередко невриты периферических и черепных (особенно лицевого)

нервов, менингит. Со стороны сердечно-сосудистой системы возможно развитие миоперикардита, атриовентрикулярной блокады (у детей встречается редко).

Хроническая стадия развивается в сроки от 6 мес до нескольких лет и связана с персистенцией возбудителя.

Кожные проявления представлены доброкачественной лимфоплазией и хроническим атрофическим акродерматитом. Доброкачественная лимфоплазия, или боррелиозная лимфоцитомы, — частый случай псевдолимфомы кожи, реактивная гиперплазия лимфоидной ткани, развивающаяся на антигенную стимуляцию. Боррелиозная лимфоцитомы представляет собой красновато-синюшный узел или бляшку округлых очертаний, тестоватой консистенции. Наиболее часто локализуется на лице, ушной раковине, подмышечной или паховой области. Возможна трансформация лимфоцитомы в злокачественную лимфому кожи.

Хронический атрофический акродерматит — прогрессирующее поражение кожи, начальными проявлениями которого служат эритематозно-отечные очаги на коже конечностей, с течением времени замещающиеся атрофией. Кожа в очагах истончается, покрывается телеангиэктазиями, становится морщинистой — напоминает папиросную бумагу. Высыпания при данной форме напоминают склероатрофический лишай или очаговую склеродермию.

Полиорганное поражение при хронической стадии боррелиоза проявляется в виде моно- или олигоартритов, энцефалопатий, полинейропатий, миокардиопатий, синдрома хронической усталости.

Особенности течения боррелиоза у детей

- Заболевание редко встречается у детей грудного и раннего возраста.
- В детском возрасте может наблюдаться укороченный инкубационный период (2–5 дней).
- В большинстве случаев кожным проявлениям предшествует гриппоподобное состояние, сопровождаемое значительным повышением температуры тела, нарушением общего состояния (головная боль, миалгии, боли в животе, рвота и др.).
- Мигрирующая эритема при первой стадии заболевания часто локализуется у детей на шее, лице, верхней половине туловища и регрессирует быстрее, чем у взрослых (за 7–10 дней) (рис. 8.7).
- Хронический атрофический акродерматит практически не встречается в детском возрасте.
- Наиболее частые внекожные проявления при боррелиозе у детей — неврологические состояния (невриты, менингоэнцефалиты,

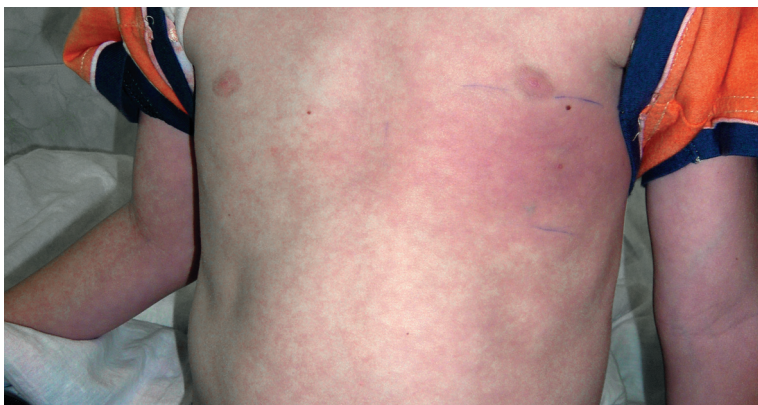

Рис. 8.7. Боррелиоз. Эритема

судорожный синдром, нарушение сознания) и поражения опорно-двигательного аппарата (артралгии, артриты).

- У детей реже, чем у взрослых, развивается хроническая стадия. Прогноз заболевания у детей более благоприятный.

8.3.4. Лабораторная диагностика

На ранних стадиях заболевания результаты серологических исследований могут быть ложноотрицательными, так как антитела к боррелиям появляются только с 3–6 нед заболевания.

Серологические методы включают обнаружение антител к возбудителю с помощью ИФА, а при сомнительных случаях для исключения ложноположительных реакций при ревматических заболеваниях проводят постановку иммуноблоттинга. Следует отметить, что IgG-антитела персистируют в течение многих лет, а иногда и всей жизни.

8.3.5. Дифференциальная диагностика

Дифференцируют от фиксированной токсикодермии, многоформной экссудативной эритемы, склеродермии, склероатрофического лишена, лимфомы кожи.

8.3.6. Лечение

Основной метод лечения боррелиоза — антибиотикотерапия. Взрослым и детям старше 8 лет назначают доксициклин 100–200 мг/сут, детям младше 8 лет — амоксициллин 30–40 мг/кг в сутки на 3 при-

ема. Длительность курса на I стадии заболевания составляет 14 дней, на II стадии — 21 день.

При начальной стадии (мигрирующая эритема) используют азитромицин:

- взрослым: 1-й прием — 1,0 г (2 таблетки по 500 мг), 2–5-й дни — по 500 мг/сут (на курс — 3 г);
- детям препарат назначают в дозах из расчета 20 мг/кг в 1-й день и по 10 мг/кг — 2–5-й день.

При полиорганных нарушениях терапию проводят цефтриаксоном или бензилпенициллином.

При антибиотикотерапии боррелиоза в 1-е сутки может наблюдаться реакция Яриша–Лукашенко–Герксгеймера.

8.3.7. Консультирование

Для прогулок по лесу рекомендуют надевать защитную одежду (рубашки, длинные брюки, косынки, кепки), наносить на кожу и одежду репелленты, содержащие перметрин. После прогулок по лесу необходимо как можно быстрее снять с себя одежду и осмотреть кожу (особое внимание обратить на область шеи, ушных раковин, волосистой части головы).

При укусе клеща необходимо его удалить с поверхности кожи с помощью пинцета. Место укуса обработать водными растворами анилиновых красителей (бриллиантовый зеленый, Фулорцин*).

Удаленного клеща следует доставить в лабораторию санэпиднадзора, где проведут экспресс-индикацию боррелий методом темнопольной микроскопии.

Задание 3. Попробуйте в рабочей тетради описать, как вы себе представляете патологические изменения по типу «мишени»? Когда они чаще встречаются? (Ответы на с. 353.)

Задание 4. Давайте проверим, насколько хорошо вы помните морфологические элементы кожной сыпи. Иногда бывает, что такие базовые основы студенты забывают при изучении дерматозов. Ответьте, чем отличается узелок от бугорка и папулы? Ответ запишите в тетрадь, теперь сравните с нашим ответом в конце главы. Если не все совпало, мы рекомендуем вернуться к началу учебника и повторить все морфологические элементы. (Ответ на с. 353.)

Задание 5. На приеме охранник, 42 лет, с жалобами на высыпания на коже туловища и голени. Заболевание связывает с переохлаждениями на работе. Через 20 дней после очередного переохлаждения появились

округлые бляшки синюшно-красного цвета в области живота и голени. Пораженная кожа была отечной. Спустя месяц развилось затвердение кожи в очагах поражения, цвет очагов стал бледно-синюшным. Болеет хроническим тонзиллитом. Объективно: патологический процесс носит распространенный характер. На коже передней брюшной стенки очаг размером 10×10 см, гладкий, блестящий, плотной консистенции. Цвет очага желтовато-розовый, по периферии имеется сиреневый ободок, форма очага неправильно-овальная, центр несколько западает. При пальпации выявляется деревянистое затвердение кожи, рисунок ее сглажен, волосы в очагах отсутствуют. На коже переднебоковой поверхности левой голени имеются 3 плотных синюшных узла, болезненных при пальпации.

1. Ваш предположительный диагноз?
2. С какими заболеваниями следует проводить дифференциальную диагностику?
3. Эту форму заболевания следует относить к поверхностным или глубоким?

(Ответы на с. 353.)

Задание 6. Решите кроссворд, нарисовав его в тетради (рис. 8.8).

Вопросы к кроссворду

• По горизонтали

1. Основной метод лечения боррелиоза.
2. Иногда происходит с роговицей глазного яблока при тяжелой форме многоформной экссудативной эритемы.
3. Один из двух американских педиатров, описавших тяжелую форму многоформной экссудативной эритемы.
4. Характерно для диссеминированной стадии боррелиоза со стороны сердечно-сосудистой системы.
5. Могут вызывать инфекционно-аллергическую форму многоформной экссудативной эритемы.
6. Применяют по отношению к пузырькам многоформной экссудативной эритемы при лечении.
7. Бывает характерно для *n. facialis* при диссеминированной стадии боррелиоза.

• По вертикали

1. Боррелиозная лимфоцитомы — это доброкачественная...
2. Болезнь Лайма.
3. *Borrelia burgdorferi* относят к этому порядку бактерий.

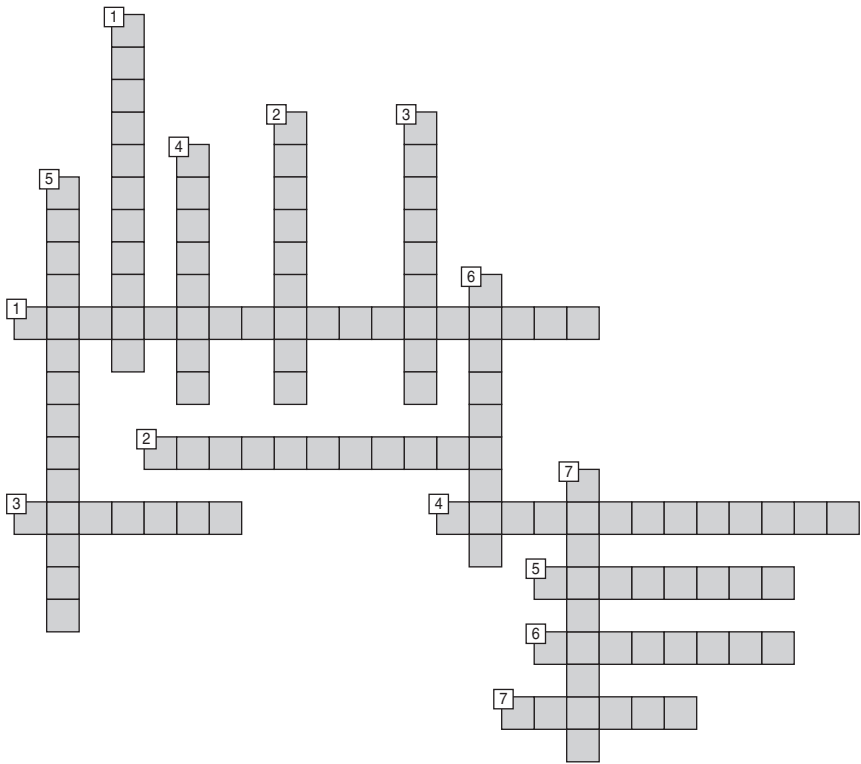


Рис. 8.8. К заданию 6

4. Один из двух авторов мигрирующей эритемы (шведский дерматолог XX в.).
5. Метод исследования белковых антигенов при болезни Лайма.
6. Его имеет в центре первичный элемент многоформной экссудативной эритемы.
7. Могут вызывать токсико-аллергическую форму многоформной экссудативной эритемы.

Ответы к заданиям главы 8

1. № 1 — А, В, Г; № 2 — Г, Д, Е; № 3 — Г, Д, Е.
2. Узловатая эритема. Соответствуют. Дифференцировать следует от кольцевидной гранулемы, гуммы.

3. Это патологические изменения, состоящие из трех зон: первая зона — темная и представляет собой пузырь (глаз коровы); вторая зона — светлая, окружает первую; третья зона — это валик эритемы. Они чаще встречаются на ладонях больных многоформной экссудативной эритемой.
4. Папула и узелок — это синонимы, а бугорок отличается более глубоким инфильтратом, который подвержен некрозу и оставляет рубец.
5. 1. Хроническая узловатая эритема. 2. Дифференцируют от кольцевидной гранулемы, гуммы. 3. Относят к глубоким формам.