

ОГЛАВЛЕНИЕ

Коллектив авторов	4
Список сокращений и условных обозначений.....	5
Глава 1. Боль в спине: от симптома к болезни	7
<i>Д.Е. Каратеев, А.Е. Каратеев, Е.Л. Лучихина</i>	
1.1. Определения и характеристики боли в спине.....	7
1.2. Эпидемиологические данные и социально-медицинское значение боли в спине	15
1.3. Дифференциальная диагностика боли в спине	17
Глава 2. Воспалительная боль в спине и группа спондилоартритов ...	34
<i>Д.Е. Каратеев, Е.Л. Лучихина</i>	
Глава 3. Аксиальный спондилоартрит.....	42
<i>Д.Е. Каратеев, Е.Л. Лучихина</i>	
Глава 4. Псориатический спондилит (аксиальный псориатический артрит).....	60
<i>Е.Л. Лучихина, Д.Е. Каратеев</i>	
Глава 5. Реактивные артриты как причина воспалительной боли в спине.....	70
<i>Е.Л. Лучихина, Д.Е. Каратеев, М.С. Петрова</i>	
Глава 6. «Механическая» боль в спине и ее причины	80
<i>Д.Е. Каратеев, Е.Л. Лучихина</i>	
6.1. Боль в нижней части спины.....	84
6.2. Боль в шее.....	95
6.3. Медикаментозная терапия «механической» боли в спине	100
6.4. Немедикаментозная терапия «механической» боли в спине	111
Глава 7. Остеоартрит суставов позвоночника как причина хронической боли в нижней части спины.....	115
<i>А.Е. Каратеев</i>	
Глава 8. Поясничная боль в неврологической практике.....	141
<i>А.С. Котов, Д.Е. Каратеев</i>	
Глава 9. Лазерная терапия при болях в спине	155
<i>А.В. Кочетков, С.В. Москвин</i>	

Список литературы ко всем главам доступен по ссылке:
<http://books-map.net/redirect/6509.html>



Глава 1

Боль в спине: от симптома к болезни

Д.Е. Каратеев, А.Е. Каратеев, Е.Л. Лучихина

1.1. ОПРЕДЕЛЕНИЯ И ХАРАКТЕРИСТИКИ БОЛИ В СПИНЕ

Боль в спине (БС) — один из наиболее распространенных симптомов у человека. Понятие «боль в спине» объединяет широкий спектр нарушений состояния костных и мышечно-связочных структур позвоночника [1]. БС в своем первоначальном смысле — это симптом. В то же время широкое использование в медицинской литературе таких терминов, как «боль в нижней части спины», фактически свидетельствует о более широком, скорее синдромном и чуть ли не нозологическом представлении о БС. На самом деле в подавляющем большинстве случаев, когда говорится о БС, подразумевается именно скелетно-мышечная боль, а не, например, боль в пояснице как проявление почечной колики или боль в межлопаточной области как проявление гастроэзофагеального рефлюкса. Поэтому БС — это в любом случае симптомокомплекс, определяемый поражением структур опорно-двигательного аппарата. Такое отношение к БС выражено в Международной классификации болезней 10-го пересмотра (МКБ-10) и Международной классификации болезней 11-го пересмотра (МКБ-11), где выделены специальные рубрики: в МКБ-10 — М54 Дорсалгия [2] в XIII классе «Болезни костно-мышечной системы и соединительной ткани», в МКБ-11 — ME84 Боль в спине [3], которая относится к «родительской записи» «Симптомы или признаки, касающиеся опорно-двигательного аппарата».

Согласно действующим на момент подготовки данной монографии клиническим рекомендациям «Хроническая боль у пациентов пожилого и старческого возраста» [4] боли дается следующее определение: «Боль — это неприятное ощущение и эмоциональное переживание, возникающее в связи с настоящей или потенциальной угрозой повреждения тканей или изображаемой терминами такого повреждения».

Данное определение полностью совпадает с традиционным определением боли, принятым Международной ассоциацией по изучению боли, хотя существуют и альтернативные определения, например: «Боль — это мучительное переживание, связанное с фактическим или потенциальным повреждением тканей с сенсорными, эмоциональными, когнитивными и социальными компонентами» [5].

При описании боли как симптома применяются такие термины, как «острая боль», «хроническая боль», «сильная боль».

Обычно применяется следующая классификация болевых синдромов в области спины по длительности [6, 7]: острая боль (длительность в пределах 4 нед), подострая боль (от 4 до 12 нед), хроническая боль (>12 нед).

С практической точки зрения наиболее важным моментом является определение хронической БС. Классическое определение: «Хроническая боль — неприятное ощущение и эмоциональное переживание, связанное с фактическим или потенциальным повреждением тканей или описываемое в терминах такого повреждения, персистирующая в течение 3 и более месяцев» [4, 8]. В большинстве случаев *хронической* действительно считают БС, продолжающуюся на протяжении 3 мес и более [9], хотя 3-месячный срок — это чисто эмпирическое понятие. Вероятно, рациональным является следующее определение хронической боли: «Хроническая боль, описываемая временными рамками, — это боль, которая сохраняется после предполагаемого нормального времени выздоровления или длится не менее трех месяцев» [5].

Отдельно следует рассмотреть вопрос о БС с точки зрения локализации. С лексической точки зрения, спина — это, согласно словарю С.И. Ожегова [10], «часть туловища от шеи до крестца». Поэтому термин «боль в спине» на русском языке, по сути, должен включать боль в поясничном и грудном отделах позвоночника, «медицинским» соответствием этого термина может служить «дорсалгия».

С другой стороны, многие англоязычные источники, такие как Всемирная организация здравоохранения, включают в понятие «дорсалгия» также «цервикалгию», то есть боль в области шеи, — по МКБ-10 это подрубрика М54.2 [2]. Тем не менее наиболее часто под «болью в спине» подразумевают аналог англоязычного термина *low back pain*, для этого симптома существует устоявшийся русский перевод «боль в нижней части спины» (БНЧС), который часто применяется как аналог термина «люмбалгия», а также «люмбаго», или «поясничная боль» (ПБ). Также многие авторы применяют термин «хроническая неспецифическая боль в нижней части спины» (ХНБС). Е.В. Подчуфарова [6] не рассматривает цервикалгию в рамках термина «боль в спине». Ю.А. Меркулов и соавт. также не включают поражение шейного отдела позвоночника в понятие

«дорсалгия» [11]. Подобный же взгляд отражен в работах А.Л. Верткина и соавт. [12, 13].

Данная позиция представляется обоснованной с клинической точки зрения, так как скелетно-мышечные болевые синдромы, обусловленные поражением шейного отдела позвоночника, имеют заметную специфику. Выделяют разные варианты цервикалгии: собственно цервикалгия — боль в шее; цервикокраниалгия — боль в шее, распространяющаяся в голову; цервикобрахиалгия — боль в шее, иррадиирующая в руку [7]. Как видно, такая детализация вариантов боли в шейном отделе позвоночника включает как локальные болевые синдромы, так и разные варианты шейных корешковых синдромов.

Подобное описание вариантов БС существует и для других отделов: торакалгия — боль в грудном отделе спины и грудной клетки; люмбалгия (люмбаго) — боль в поясничной или пояснично-крестцовой области; люмбоишиалгия — боль в пояснице, иррадиирующая в ногу; сакралгия — боль в области крестца; кокцигодия — боль в копчике [7]. Целесообразность практического применения детализации БС, особенно БНЧС, в общетерапевтической практике вызывает сомнения, так как, во-первых, пациенты далеко не всегда могут точно указать локализацию боли, во-вторых, такая «уточненная» локализация практически не сказывается на методиках физикального и инструментального исследования, которые являются в значительной степени общими для любых вариантов БС; так, не существует общепринятых отдельных рекомендаций по обследованию, например, при сакралгии — на выбор методов обследования принципиально влияют совсем другие характеристики болевого синдрома, как это будет показано далее; в-третьих, подобная детализация очень незначительно влияет на принятие терапевтических решений; даже при проведении локальной инъекционной терапии («блокад») подобные описания не помогают определить конкретное место введения препарата, которое определяется индивидуально по результатам непосредственного осмотра пациента.

Таким образом, под БС (син.: дорсалгия) представляется логичным понимать скелетно-мышечные болевые синдромы, возникающие в грудном и пояснично-крестцовом отделах позвоночника. **В данной публикации мы будем пользоваться обоими терминами: БС как более широким термином, соответствующим приведенному выше определению, и БНЧС (син.: люмбалгия) как более узким термином для скелетно-мышечных болевых синдромов, возникающих в области поясницы и крестца, а также термином ХНБС в ситуациях, когда именно хронический характер боли имеет ключевое значение.**

Сильная хроническая боль (high impact chronic pain) определяется как постоянная боль, ведущая к значительному ограничению трудоспособ-

ности, социальной активности и способности к самообслуживанию в течение 6 мес и более [5]. Сильная хроническая боль, которая существенно мешает работе, социальной активности и повседневной жизни, наблюдается примерно у 40% пациентов с хронической неспецифической БНЧС в США [14, 15], где ее признают социальной проблемой и даже национальным императивом [16]. Если обратиться к специфическим причинам БС, таким как воспалительные спондилопатии — спондилоартриты (СПА), мы также увидим сильную хроническую боль как основной симптом заболевания [17]. Таким образом, сильная хроническая боль — это типичная характеристика БС как синдрома.

В настоящее время широко признано, что БС представляет собой сложное состояние, на которое влияет ряд взаимосвязанных физических, психологических и социальных факторов [18].

По механизму развития болевого синдрома выделяют ноцицептивную и невропатическую боль, которые определяются российскими клиническими рекомендациями [4] следующим образом.

- Ноцицептивная боль возникает тогда, когда повреждающий ткань раздражитель действует на периферические болевые рецепторы. Причинами этой боли могут быть самые разные травматические, инфекционные, дисметаболические и другие повреждения (карциноматоз, метастазы, забрюшинные новообразования), вызывающие активацию периферических болевых рецепторов. Ноцицептивная боль — это чаще всего острая боль, со всеми присущими ей характеристиками.
- Невропатическая боль — это боль, вызванная поражением или заболеванием соматосенсорной системы. Поражение центральной или периферической соматосенсорной системы является источником центральной или периферической невропатической боли соответственно.

Существуют и другие определения, например [5]:

- ноцицептивная боль — боль, возникающая в результате фактического или потенциального повреждения и обусловленная активацией ноцицепторов (болевых рецепторов);
- невропатическая боль — боль, возникающая в результате поражения или дисфункции периферической или центральной нервной системы.

Необходимо отметить, что ноцицептивный и невропатический варианты болевого синдрома тесно связаны между собой (**рис. 1.1**), что в значительной степени обусловлено вовлечением воспалительных механизмов в формирование болевого синдрома, независимо от его причины [19]. При формировании скелетно-мышечной боли первично возникает возбуждение ноцицепторов, в основе которого лежит деполяризация клеточной

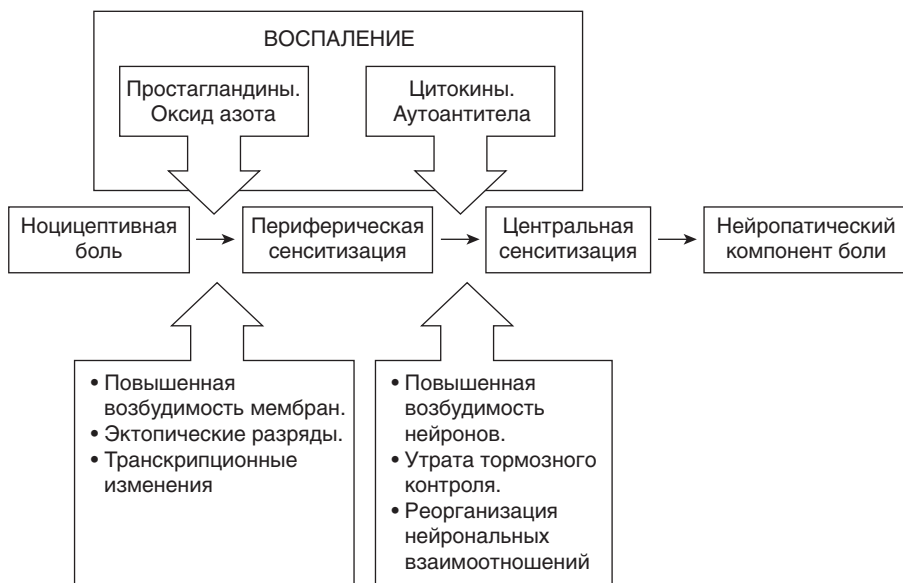


Рис. 1.1. Взаимосвязь ноцицептивного и невропатического компонентов болевого синдрома [19, 25, 26]

мембраны за счет открытия ионных каналов в ответ на активацию специальных рецепторов, что формирует ощущение острой боли; после прекращения травмирующего воздействия, ноцицепторы постепенно приходят в состояние покоя, и боль исчезает [20]. Однако в случае продолжительного травмирующего воздействия на ткани развивается воспалительная реакция как следствие активации элементов врожденного иммунитета, как это наблюдается при остеоартрите/остеоартрозе (ОА) [21]. Подобные процессы происходят и при БС различной этиологии. Медиаторы воспаления: простагландины, брадикинин, гистамин, аденозинтрифосфат, нейротрофины — непосредственно активируют ноцицепторы сенсорных нейронов синовиальной оболочки и периартикулярных тканей для генерирования потенциалов действия. Они (медиаторы воспаления) усиливают также возбудимость нейронов и сенсорную трансдукцию, что приводит к гипералгезии. Продуцируемые при иммунном воспалении и повреждении тканей простагландины и провоспалительные цитокины: фактор некроза опухоли (ФНО) α , интерлейкин (ИЛ)-1, ИЛ-6, фактор роста нервов- β — сенсбилизируют периферические нервы, что способствует возникновению и поддержанию боли. Таким образом, в случае выраженного повреждения, которое приводит к активной воспалительной реакции, либо при первичном