
Оглавление

Предисловие к изданию на русском языке	11
Предисловие к изданию на английском языке	12
Благодарность	13
Редакторы и авторы	14
Список сокращений и условных обозначений	20
Глава 1. Основные понятия регенеративной стоматологии и концепция ее развития в будущем (<i>Лоуренс Дж. Уолш и Сепанта Хоссейнпур</i>)	22
1.1. Регенеративные подходы к лечению стоматологических заболеваний	22
1.2. Задачи лечения в стоматологии	23
1.2.1. Зуб в целом	23
1.3. Ткани зуба	24
1.3.1. Эмаль	25
1.3.2. Комплекс дентин–пульпа	27
1.3.3. Пародонт	27
1.3.4. Костные дефекты	28
1.3.5. Патология полости рта	29
1.4. Стволовые клетки, полученные из тканей зубов	29
1.5. Выводы и дальнейшие направления	30
Глава 2. Стволовые клетки зубного происхождения для регенерации тканей (<i>Мариам Резай Рад, Сепанта Хоссейнпур, Цинсун Йе и Шаомянь Яо</i>) ..	31
2.1. Введение	31
2.2. Стволовые клетки, полученные из постоянных и временных человеческих зубов	33
2.2.1. Получение и характеристика	33
2.2.2. Пути регенеративного использования	39
2.2.3. Регенерация комплекса дентин–пульпа	40
2.2.4. Регенерация костной ткани	40
2.2.5. Регенерация нейронов	42
2.2.6. Другие возможности применения регенеративного лечения	43
2.3. Стволовые клетки из апикальной части зубного сосочка	46
2.3.1. Получение и характеристика	46
2.3.2. Применение	47
2.4. Стволовые клетки зубных фолликулов	49
2.4.1. Получение и характеристика	49

2.4.2. Регенеративное использование	49
2.5. Стволовые клетки из периодонтальной связки	51
2.5.1. Получение и характеристика	51
2.5.2. Применение.....	51
2.6. Формирование банка стволовых клеток зубов.....	54
2.7. Ограничения.....	55
2.8. Выводы и перспективы использования в будущем.....	55
Глава 3. Восстановление комплекса дентин–пульпа (<i>Ове А. Петерс, Авина Парадже и Алексис Годен</i>)	57
3.1. Введение	57
3.2. Комплекс дентин–пульпа. Биология	58
3.2.1. Развитие зубов	59
3.2.2. Дентиногенез.....	61
3.2.3. Роль, структура и состав дентина	63
3.3. Гистология пульпы зуба.....	66
3.3.1. Структурная организация пульпы зуба	66
3.3.2. Клетки пульпы	66
3.3.3. Внеклеточный матрикс	69
3.3.4. Васкуляризация.....	69
3.3.5. Иннервация	70
3.4. Иммунные реакции в комплексе дентин–пульпа	71
3.4.1. Одонтобласты как иммунокомпетентные клетки.....	71
3.4.2. Реакция иммунных клеток пульпы на проникающие в зуб патогенные микроорганизмы	71
3.4.3. Тонкая грань между реакциями воспаления и регенерации в комплексе дентин–пульпа.....	72
3.5. Регенерация комплекса дентин–пульпа на основе стволовых клеток.....	74
3.5.1. Ключевые элементы регенерации комплекса дентин–пульпа	74
3.5.2. Стволовые клетки пульпы	75
3.5.3. Скаффолды (клеточные каркасы)	77
3.5.4. Факторы роста, или биоактивные молекулы	79
3.5.5. Дезинфекция	81
3.6. Полная регенерация комплекса дентин–пульпа.....	82
3.7. Частичная регенерация комплекса дентин–пульпа	83
3.8. Образование комплекса дентин–пульпа на основе бесклеточного материала	84
3.8.1. Полная регенерация комплекса дентин–пульпа.....	84
3.8.2. Частичная регенерация комплекса дентин–пульпа	85
3.9. 3D-печать в эндодонтическом регенеративном лечении	86
3.9.1. Концепция 3D-биопечати	86
3.9.2. Биочернила для 3D-биопечати в эндодонтическом регенеративном лечении.....	88
3.10. Направления развития в будущем	89
Глава 4. Клинический подход в регенеративной эндодонтии (<i>Омид Дианат, Эльхам Шадмер и Ю Чжон Чун</i>).....	91
4.1. Введение	91

4.2. История и возникновение регенеративной эндодонтии.....	92
4.3. Цели регенеративной эндодонтии	93
4.4. Зачем нам нужна живая пульпа?.....	93
4.5. Концепции регенеративной эндодонтии.....	95
4.5.1. Подход на основе иммобилизованных клеток.....	95
4.5.2. Хоуминг клеток	97
4.6. Основные проблемы регенеративной эндодонтии.....	99
4.6.1. Микробиологический контроль, факторы роста и стволовые клетки.....	100
4.6.2. Скаффолды.....	107
4.7. Практическое руководство Американской ассоциации эндодонтистов по ирригации и протокол по применению внутриканальных лекарственных средств	108
4.8. Можно ли проводить регенеративное эндодонтическое лечение всех типов незрелых постоянных зубов с некрозом пульпы?	112
4.9. Результат лечения.....	114
4.10. Уровни доказательств регенеративной эндодонтии	116
4.11. Влияние размера апикального отверстия на результат лечения	117
4.12. Побочные эффекты регенеративного ортодонтического лечения.....	117
4.13. Наблюдение за отдаленными результатами лечения.....	118
4.14. Будущее регенеративной эндодонтии: что мы можем улучшить?.....	118
4.14.1. Микробиологический контроль	118
4.15. Заключение.....	120
Глава 5. Биоинженерия зуба и полная регенерация зуба (Нин Чэнг, Хуан Вэнь, Рита Хитчинг, Чанг Лей и Чун Сюй)	121
5.1. Введение	121
5.2. Стратегии регенерации зубов на основе стволовых клеток.....	122
5.2.1. Стволовые клетки зубов.....	123
5.2.2. Индуцированные плюрипотентные стволовые клетки	124
5.2.3. Стратегия регенерации на основе стволовых клеток пульпы зуба.....	124
5.2.4. Стратегия регенерации эмали на основе стволовых клеток.....	125
5.2.5. Стратегия регенерации тканей пародонта на основе стволовых клеток.....	125
5.2.6. Стратегия регенерации всего зуба на основе стволовых клеток.....	126
5.3. Подходы к биоинженерии зуба на основе биоматериалов.....	127
5.3.1. Биоматериалы для регенерации эмали.....	127
5.3.2. Биоматериалы для регенерации комплекса дентин—пульпа	127
5.3.3. Биоматериалы, применяемые для регенерации пародонта.....	128
5.3.4. Биоматериалы для регенерации всего зуба	130
5.4. Методы биоинженерии, основанные на создании структур от зачатка до функционирующего зуба	130
5.5. Заключение и перспективы	132

Глава 6. Регенеративные подходы в пародонтологии (<i>Некла Асли Кочак Озтуг, Шринивас Сулугоду Рамачандра, Кагдас Каглар Лачин, Айя Алали и Амелия Карр</i>).....	134
6.1. Введение	134
6.2. Пародонт.....	135
6.3. Характер заживления и регенерации пародонта.....	136
6.4. Регенеративная способность клеток периодонтальной связки	138
6.5. Виды пародонтальных дефектов.....	139
6.6. Современные протоколы хирургического лечения в регенеративной пародонтологии	141
6.7. Команда, состоящая из пародонтолога и врача-стоматолога общей практики.....	142
6.7.1. Показания к хирургическому лечению заболеваний пародонта.....	142
6.7.2. Противопоказания к хирургическому лечению заболеваний пародонта	142
6.8. Виды лоскутов при хирургическом пародонтологическом лечении	143
6.9. Классификация пародонтологических хирургических процедур.....	144
6.9.1. Резекционные пародонтологические хирургические процедуры.....	144
6.9.2. Регенеративные пародонтологические хирургические процедуры	145
6.10. Восстановление кости. Костные трансплантаты	145
6.11. Классификация костных трансплантатов	146
6.11.1. Аутотрансплантаты	146
6.11.2. Аллотрансплантаты	147
6.11.3. Ксенотрансплантаты	148
6.11.4. Аллопланты	149
6.12. Направленная тканевая регенерация	150
6.12.1. Барьерные мембраны	151
6.13. Пародонтальная пластическая хирургия.....	153
6.14. Концепция инженерии тканей пародонта	154
6.14.1. Стволовые клетки и технология клеточного пласта	157
6.14.2. Биоматериалы в пародонтальной тканевой инженерии....	159
6.14.3. Каркасы	160
6.14.4. Факторы роста	161
6.15. Инженерия мягких тканей	163
6.16. Проблемы регенеративного лечения заболеваний пародонта	164
6.16.1. Факторы, влияющие на регенерацию пародонта.....	164
6.16.2. Факторы, связанные с пациентом	165
6.16.3. Хирургическая техника	165
6.16.4. Местные факторы.....	166
6.17. Будущее регенеративной пародонтологии: что дальше?	167
6.18. Заключение.....	168

Глава 7. Регенеративные подходы в дентальной имплантологии (<i>Тулио Фернандез-Медина и Ашвин Нанда</i>)	170
7.1. Управляемая костная регенерация	170
7.1.1. Мембраны	171
7.1.2. Заменитель костного трансплантата	172
7.1.3. Биоактивные молекулы	173
7.2. Регенерация бокового отдела нижней челюсти	176
7.2.1. Пересадка костных блоков	176
7.2.2. Дистракционный остеогенез	177
7.2.3. Управляемая костная регенерация	178
7.3. Синус-лифтинг, субантральная пластика	178
7.3.1. Техники хирургических процедур увеличения костного объема альвеолярного отростка верхней челюсти (синус-лифтинг)	182
7.3.2. Результаты синус-лифтинга	182
7.4. Инженерия костной ткани	183
7.4.1. Биоматериалы	183
7.4.2. Клетки	185
7.4.3. Белковая корона на поверхности биоматериала	185
7.5. Периимплантит	186
7.6. Выводы и будущие направления	189
Глава 8. Регенеративные подходы в ортодонтическом и ортопедическом лечении (<i>Янь Хэ, Фернандо Гуастальди, Чунг Сюй и Цинсун Йе</i>)	191
8.1. Ремоделирование и регенерация кости с помощью тканевой инженерии	191
8.2. Источники клеток для регенерации костной ткани	192
8.3. Биоматериалы для регенерации костей	192
8.3.1. Факторы роста для регенерации кости	193
8.4. Регенеративные подходы при аномалиях челюстей	194
8.4.1. Подходы в тканевой инженерии для ортодонтического лечения аномалий челюстей	195
8.4.2. Ортодонтические или ортопедические подходы лечения с использованием методов тканевой инженерии при аномалиях челюстей	198
8.4.3. Инженерия костной ткани для челюстно-лицевой области	200
8.5. Регенеративные аспекты в ортодонтическом лечении заболеваний пародонта	201
8.5.1. Ортодонтическое улучшение эстетики пародонта: рецессия десны и черный треугольник	202
8.5.2. Ортодонтия в протезировании	203
8.5.3. Ортодонтическое лечение помогает реконструировать пародонт	204
8.5.4. Возможности ортодонтии в лечении пародонта	205
8.6. Регенеративные подходы при заболеваниях височно-нижнечелюстного сустава	206
8.6.1. Тканевая инженерия височно-нижнечелюстного сустава	206

8.6.2. Будущее в лечении заболеваний височно-нижнечелюстного сустава.....	209
8.7. Выводы и перспективы	210
Глава 9. Регенеративные подходы в челюстно-лицевой хирургии (<i>Сейед Омид Кейхан, Хамид Реза Фаллахи, Бехзад Чешми и Шохре Гасеми</i>).....	212
9.1. Введение	212
9.2. Дефекты, вызванные злокачественными новообразованиями и травмами, — современное доступное лечение и клинические данные	213
9.3. Врожденные дефекты — современное доступное лечение и клинические данные	220
9.3.1. Принципы и преимущества терапии с использованием стволовых клеток	221
9.3.2. Восстановление твердых тканей.....	223
9.3.3. Восстановление мягких тканей	226
9.4. Актуальные клинические данные о видах лечения на основе стволовых клеток	229
9.5. Будущие направления	232
9.6. Заключение.....	239
Глава 10. Регенеративные подходы при патологии полости рта (<i>Камиль С. Фарах, Антонио Челентано, Джузеппе Панталео, Кейт Шерстон, Саймон Фокс, Найсана Сейедасли и Мунира Хаймардан</i>) ...	240
10.1. Введение и основные принципы	240
10.1.1. Стволовые клетки.....	240
10.1.2. Факторы роста	242
10.1.3. Матриксy.....	245
10.1.4. Скаффолды и трансплантаты	247
10.1.5. Биопечать.....	250
10.2. Современные возможности использования стволовых клеток в лечении или предотвращении заболеваний полости рта	252
10.2.1. Поражения слизистой оболочки полости рта	252
10.2.2. Злокачественные новообразования полости рта	259
10.2.3. Заболевания слюнных желез.....	264
10.2.4. Патология черепно-лицевых костей	278
10.2.5. Заболевания височно-челюстного сустава.....	290
10.2.6. Орофациальная боль	297
10.3. Выводы и перспективы	302
Предметный указатель.....	304

Список литературы ко всем главам доступен по ссылке:

<https://www.rosmedlib.ru/doc/ISBN9785970478110-EXT-0001.html>



Основные понятия регенеративной стоматологии и концепция ее развития в будущем

Глава 1

Лоуренс Дж. Уолш и Сепанта Хоссейнпур

1.1. Регенеративные подходы к лечению стоматологических заболеваний

В организме человека происходит непрерывная регенерация тканей, таких как костный мозг, эпителий, костная и соединительная ткани. Потенциал восстановления после травмы сильно варьирует от тканей, которые обладают высокой способностью к полной регенерации, например печени, до сенсорных клеток, которые обуславливают специальные виды чувствительности, например слух и зрение, и не регенерируют в результате травмы.

При рассмотрении реакции тканей (органов/организма) на воспалительные заболевания, процессы, травмы или злокачественные новообразования предпочтительным исходом всегда считают истинную регенерацию, а не заживление с образованием рубцов. На степень восстановления ткани или полного обновления влияет тип и количество присутствующих клеток, в частности стволовых клеток, которые могут дифференцироваться и заменять отсутствующие ткани. На некоторых участках полости рта количество клеток с высокой регенеративной способностью ограничено из-за малого объема ткани, например в пульпе зуба, так как камера пульпы с возрастом уменьшается до объема в десятичных микролитрах.

Эмаль — уникальная ткань, так как формирующие ее клетки, амелобласты, уже не присутствуют к моменту прорезывания зуба в ротовой полости.

Это делает зубную эмаль уникальной в том смысле, что она находится на границе твердых и мягких тканей, ее восстановление полностью зависит от химической реминерализации ионами, содержащимися в слюне.

Иногда костные дефекты, вызванные травмой, определенного размера и формы, не могут быть самостоятельно восстановлены организмом. Дефекты костей критического размера не заживают самостоятельно, однако в таких ситуациях лечебные процедуры могут стимулировать образование новых клеток. Для того чтобы достичь этого, можно использовать индуктивный материал и скаффолд (клеточный каркас), позволяющие улучшить репопуляцию эндогенных костеобразующих клеток и их последующую дифференцировку. В качестве альтернативы вместо лечения могут быть трансплантированы стволовые клетки [1].

Такие лечебные процедуры для восстановления функции и структуры конкретной ткани или органа используют принципы тканевой инженерии [2].

Регенеративная стоматология — это отрасль регенеративной медицины, которая сфокусирована на регенерации тканей полости рта и зубов.

Чаще всего она следует концептуальной триаде тканевой инженерии, включающей:

- клетки;
- скаффолды (клеточные каркасы);
- биоактивные молекулы [3].

Клетки могут быть получены из любого ряда источников стволовых клеток, которые были идентифицированы, включая эмбриональные стволовые клетки, взрослые стволовые клетки и индуцированные плюрипотентные стволовые клетки. Выбор типа клеток согласуется с целями лечения.

Скаффолды могут быть созданы для переноса необходимых клеток и доставки сигнальных молекул с целью организации процесса заживления тканей [4]. Кроме того, скаффолды могут быть использованы в качестве носителя или каркаса для культивирования клеток *ex vivo* перед хирургической операцией по трансплантации адаптированной ткани в область дефекта. Биоактивные молекулы, такие как факторы роста, гены и лекарственные препараты, могут быть высвобождены клеточным каркасом или доставлены независимо [5].

Важно, чтобы скаффолд имитировал схожие с тканью-мишенью характеристики биологической активности, механической целостности и функциональности [6, 7]. Достижению этой цели способствует планирование регенеративного лечения с учетом особенностей ткани-мишени. К примеру, требования к скаффолду для регенерации пульпы кардинально отличаются от используемых для увеличения альвеолярной кости при дентальной имплантации. Характеристики скаффолда должны соответствовать требованиям регенерации целевого участка тканей, а затем оптимизированы для достижения наилучших результатов.

1.2. Задачи лечения в стоматологии

1.2.1. Зуб в целом

У людей развитие зубов первичного (временного) зубного ряда начинается примерно на 6–8-й неделе внутриутробного развития. Образующая зуб структура — зубной зачаток, или зубной фолликул, состоит из наружного слоя клеток эктодермы (эпителия полости рта) и внутреннего гребня нейромезенхимы нервного гребня.

На ранних стадиях одонтогенные индуцирующие сигналы проходят от эпителиальных клеток к мезенхимальным клеткам, которые, конденсируясь, превращаются в зубной сосочек. Эта последовательность формирования зуба, охватывающая этапы от зубного зачатка до полного формирования зуба, включает сложную координацию клеточной активности с последовательным включением цитокинов и ферментов, которые строго регулируют расположение клеток, их пролиферацию, дифференцировку и секрецию в течение нескольких лет [8, 9].

В формировании зуба участвует целый ряд стволовых клеток, в том числе в самых отдаленных областях зубного фолликула, где формируется зуб (стволовые клетки зубного фолликула), вплоть до стволовых клеток, которые остаются после завершения формирования зуба, например стволовые клетки пульпы зуба (DPSCs, от англ. Postnatal Dental Pulp Stem Cell), стволовые клетки периодонтальной связки (PDL, от англ. Periodontal Ligament), стволовые клетки из апикальной области зубного сосочка и стволовые клетки из эпителия десны. Все эти популяции стволовых клеток могут быть выделены и использованы в регенеративной стоматологии. Они обладают свойствами, которые в целом схожи с мезенхимальными клетками, полученными из костного мозга.

Как только зуб сформировался, а затем прорезался, на его прочность и срок функционирования в полости рта могут влиять многие процессы, включая кариес зубов, заболевания пародонта, повышенную стираемость и травматические повреждения. Распространенными методами замещения отсутствующего или удаленного зуба выступают изготовление несъемной или съемной ортопедической конструкции или использование конструкции с опорой на дентальный имплантат [10]. Однако, анализируя и внедряя постоянно появляющиеся новые знания о развитии зубов, о биологии стволовых клеток, ученые сформировали концепцию, позволяющую воссоздавать зубы или ткани зуба биоинженерными (биоинженерными) методами.

Хотя подобные зубу структуры были успешно созданы на моделях животных [11–13], сложность анатомии любого из зубов представляет серьезную проблему, включающую такие особенности, как групповая принадлежность зуба, его размер, цвет и рельеф окклюзионной поверхности. Эти различные морфологические и функциональные характеристики создают серьезную проблему, которая вызывает большую сложность в конструировании, чем замещение других структур, таких как кость. В главе «Биоинженерия зуба и полная регенерация зуба» будут обсуждены самые последние данные по этой теме.

1.3. Ткани зуба

Кариес зубов — глобальная проблема общественного здоровья и системы здравоохранения, остается одним из самых распространенных заболеваний во всем мире, вызванном микробами [14]. Кариес зубов приводит к деминерализации и протеолитическому разрушению коронок и открытых корневых поверхностей зубов, при этом под действием ацидурической кислотопродуцирующей полимикробной биопленки зубного налета в эмали и дентине происходит образование полостей. В отсутствие лечения инвазия процесса может достичь пульпы зуба, вызывая необратимые воспалительно-деструктивные процессы в тканях зуба.

Современный подход к лечению (кариозных/некариозных) пораженных зубов состоит в удалении или препарировании инфицированных тканей зуба с последующим восстановлением целостности зуба с помощью искусственных стоматологических материалов [15].

Как бы то ни было, по сути, это хирургический радикальный подход, включающий иссечение пораженных тканей с последующим небольшим восстановлением области пульпы. Эта стратегия не идеальна, однако полная регенерация зуба невозможна, как только на его поверхности происходит образование кариозной полости.

Следовательно, содействие заживлению пораженного дентина и обращение вспять зарождающихся кариозных поражений зубов, в результате которых еще не сформировались кариозные полости, считают важными задачами профилактической минимально инвазивной стоматологии с целью сохранить зуб как жизнеспособную, живую, биологически функциональную единицу. Целый ряд новых подходов используют для достижения обратного развития или остановки ранних кариозных поражений при сохраненной целостности поверхности зуба.

1.3.1. Эмаль

Эмаль — самая твердая ткань в организме вследствие своих уникальных структурных свойств, высокого содержания биологических апатитовых минералов (таких как гидроксиапатит) и структурного расположения эмалевых призм, которые способствуют сопротивлению под воздействием внешних сил [16]. Амелобласты, образующие эмаль, — высокоспециализированные эпителиальные клетки — присутствуют только во время развития зуба. Они исчезают после того, как полностью сформировалась коронка зуба, то есть за несколько месяцев до того, как зуб прорезывается в полости рта [17].

Хотя эмаль должна выдерживать интенсивные жевательные усилия в течение всего периода жизнедеятельности, из-за повсеместного присутствия зубного налета и сохранения биопленки она подвержена циклам деминерализации. Подобные процессы могут быть вызваны органическими кислотами, продуцируемыми дисбиотической биопленкой зубного налета, которая была образована в среде с низкой кислотностью (рН), или неорганическими или органическими кислотами, содержащимися в продуктах питания и напитках или в обратно заброшенном содержимом желудочной кислоты, как это происходит при эрозии зубов. Чем сильнее кислота, тем лучше она соединяет ионы кальция, тем быстрее кристаллы апатита на поверхности эмали растворяет слюна.

Первичные поражения зубов кариесом, которые пока еще локализованы только на поверхности эмали, называют белыми пятнами¹ из-за их характерного внешнего вида. При наличии достаточного количества биодоступных ионов кальция и фосфора эти участки могут быть реминерализованы. Вероятность реминерализации возрастает при низком уровне ионов фторида. Если процессы реминерализации превосходят процессы деминерализации во время образования кислот биопленкой, поверхность будет сохранена благодаря химическим процессам регенерации, происходящим в ней.

С другой стороны, если преобладают процессы деминерализации, поверхность потеряет так много минералов, что ее целостность будет нарушена.

¹ Кариес в стадии белого пятна. — *Примеч. ред.*

В итоге она разрушится, и образованная в результате полость будет выступать удобным участком для формирования микробной биопленки, которая продолжит разрушать зуб, расположившись уже в более подходящем месте. Было разработано большое количество методов профилактики, чтобы сместить баланс в пользу процессов реминерализации, а не деминерализации и таким образом разорвать цикл прогрессирующей потери минералов. Прискорбно, что после образования полости, механизмов для остановки процесса гораздо меньше, в основном все они связаны с использованием фторида серебра, который применяют в сочетании с аммиаком или олова фторидом. Эти местные методы лечения могут предотвратить дальнейшее прогрессирование процессов разрушения зуба, вызванного кариесом, но они не могут восстановить отсутствующую структуру зуба [18].

Они также вызывают сильное обесцвечивание зуба. Учитывая эти ограничения, существует интерес к разработке и изучению концепции истинной регенерации структуры зуба. Для таких поражений эмали, как белые пятна и зарождающиеся поражения на поверхности корней, обеспечение правильного стехиометрического соотношения ионов кальция, фосфора и фтора (5:3:1) может остановить повреждение и вернуть значения подповерхностно расположенных минералов до нормального уровня. Такое соотношение ионов обеспечивает комплекс казеин фосфопептид — аморфный кальция фосфат, высвобождая их в кислых условиях для реминерализации и стабилизируя эти же ионы в щелочных условиях. После того как на коронке или корневой поверхности зуба образовалась полость, оперативный или восстановительный подход были основными методами лечения в течение многих десятилетий. К сегодняшнему дню использование методов, которые позволяют проводить консервацию структур зуба, а также стимулируют заживление внутреннего пораженного дентина, — обычное явление.

Ряд биомиметических стоматологических материалов, таких как стекло-иономерные цементы, могут оказывать мощное влияние на заживление дентина, а некоторые стоматологические материалы, которые применяют в глубоких полостях в качестве защитных прокладок, например биокерамические цементы щелочной активации, обладают высокой антимикробной активностью. У обоих типов материалов недостаточно прочностных свойств (к примеру, высокой прочности на сжатие), необходимых для больших реставраций на участках, находящихся под высоким давлением (жевательные поверхности постоянных моляров), следовательно, оба материала обычно используют в качестве основы, а затем облицовывают материалами естественного цвета зуба, такими как полимерный композит, ORMOCERs (органически модифицированная керамика), керамика и др., которые обладают химической и биологической инертностью.

Предпринимали попытки синтезировать зубную эмаль человека или имитирующие эмаль материалы путем химических реакций с использованием растворов, которые можно было бы применить наружно на образованные в зубах полости. В последнее время был изучен ряд химических стратегий формирования биологических апатитов или эмалеподобных материалов *in vitro*. Некото-

рые положительные результаты были описаны для фтороapatитовых/фосфорнокислых паст [19] и для индуцированного амелогенином кальция фосфата (Гидроксиапатита*) [20] (см. главу «Биоинженерия зубов и полная регенерация зуба»). Основная проблема с такими подходами состоит в том, что материал, образуемый на поверхности зуба, относительно тонкий и не имеет сложной усиленной призматической микроструктуры естественной зубной эмали. Это делает лечение больших или обширных поражений серьезной проблемой.

1.3.2. Комплекс дентин–пульпа

Тесное взаимодействие между пульпой зуба и окружающей твердой тканью (дентином) создает функциональную единицу, известную как комплекс дентин–пульпа. Этот комплекс возникает в процессе эмбриогенеза из клеток эктомезенхимы [21]. Одонтобластический слой клеток дифференцируется при развитии зуба на стадии «колокола» и выделяет дентин в виде отдельного внеклеточного матрикса (первичный дентин).

После того как зуб полностью сформировался, в течение оставшегося жизненного цикла одонтобласты, продолжая свою синтезирующую функцию, образуют вторичный дентин, но значительно медленнее.

В ответ на внешние раздражители, такие как бактериальная инвазия и травма, одонтобласты реагируют и формируют репаративный (третичный или заместительный) дентин, пытаясь отгородить пульпу зуба от вредоносного воздействия [22].

Несмотря на синтетическую функцию, скорость или объем разрушения часто намного превышает способность одонтобластов откладывать достаточное количество защитного дентина. Как только защитная линия дентина нарушена, мягкие ткани пульпы подвержены воздействию химических и микробных веществ. Это приводит к воспалительной реакции в ткани пульпы и в итоге к ее некрозу.

Ликвидация воспаленных или некротических тканей, удаление пульповой камеры и системы корневых каналов, а также obturation пространства пломбирочными материалами — стандартный метод антероградного эндодонтического лечения. Альтернативой удалению мягких тканей пульпы служит способ, при котором верхушка корня в участке с хорошим кровотоком остается частично открытой — это регенеративная эндодонтия. Целью этого метода выступают регенерация дентина и пульпы и сохранение жизнеспособности зуба.

Над этой концепцией работают несколько исследовательских групп, и в последние годы ее использовали в клинической практике [23–25]. Главы «Регенерация комплекса пульпа–дентин» и «Клинический подход к регенеративной эндодонтии» подробно описывают регенеративную эндодонтию.

1.3.3. Пародонт

Заболевания пародонта и окклюзионная травма могут отрицательно повлиять на опорно-удерживающий аппарат зубов, известный как **пародонт**.

Он включает следующие структуры:

- PDL;
- цемент корня;
- альвеолярную кость;
- десну.

В здоровой PDL коллагеновые волокна простираются от цемента до альвеолярной кости и фиксируют корень зуба в его лунке. Накопление зубного налета из-за плохой гигиены полости рта вызывает воспаление, которое может спровоцировать начало разрушения прикрепления и альвеолярной кости с разрывами различной протяженности. Потеря прикрепления к кости бывает настолько серьезной, что в результате зуб выпадает.

Регенерация пародонта — сложная задача. Не только из-за того, что это сложная по строению ткань со множеством элементов, а также потому, что местная среда содержит большое количество разнообразных микроорганизмов, на которые пациент продемонстрировал неадекватную иммунную реакцию. Современные методы лечения пародонтита включают хирургическую обработку поверхности зубов, и аналогичные подходы также используют при дентальной имплантации. Регенеративные хирургические процедуры используют в случаях [26, 27], где показано проведение направленной тканевой регенерации, считающейся в настоящее время «золотым стандартом» лечения [28]. Во время этой процедуры барьерную мембрану помещают в участке, прилегающем к поверхности корня или поверхности имплантата, для поддержания регенерации мягких тканей (на ее внешней поверхности) и кости (на ее внутренней поверхности). Мембрана предотвращает инвазию быстро мигрирующих клеток эпителия или фибробластов в область костного дефекта. Эта тема рассмотрена в главе «Регенеративные подходы в пародонтологии».

1.3.4. Костные дефекты

В челюстно-лицевой хирургии восстановительное лечение костных дефектов, вызванных травмами, инфекционно-воспалительными процессами или злокачественными новообразованиями, считают серьезной проблемой. Кость обладает значительной способностью к самообновлению [29], и, как ткань, она должна не только обеспечивать структурную поддержку и защиту, но и выполнять ряд эндокринных и кроветворных функций [30]. В то время как здоровая нормальная кость может реагировать на сильные биомеханические воздействия, а также на ежедневные микротравмы, около 5–10% переломов и наиболее критических дефектов костей, вызванных травмой, патологией или врожденными пороками развития, не заживают полностью, несмотря на своевременные клинические вмешательства [31].

В клинической практике стандартным методом восстановительного лечения крупных костных дефектов выступает пересадка аутогенных или аллогенных костных трансплантатов. Эти трансплантаты обладают свойствами остеоиндукции и остеоиндукции одновременно.

В США ежегодно проводят более 900 000 хирургических процедур с использованием костных трансплантатов, и во всем мире на операции по пере-

садке кости ежегодно расходуют 30 млрд долларов системы здравоохранения [32], причем кость по частоте пересадки уступает только крови [32]. При заборе костных аутотрансплантатов существенной проблемой считают необходимость формирования донорского участка, второго операционного участка у того же пациента [33]. В главах «Регенеративные подходы в пародонтологии» и «Регенеративные подходы в челюстно-лицевой хирургии» будут описаны современные подходы к увеличению объема костной ткани в стоматологии.

1.3.5. Патология полости рта

Применение стволовых клеток для лечения патологических поражений и состояний полости рта — относительно новая концепция. Примеры включают подслизистую инъекцию мезенхимальных стволовых клеток для содействия заживлению язв полости рта [34]. Иммуномодулирующие свойства стволовых клеток могут иметь лечебное преимущество при везикулобуллезных поражениях полости рта [35, 36]. Кроме того, стволовые клетки также могут быть средством доставки лекарственных агентов, например в условиях лечения злокачественных поражений [37]. Эта тема обсуждена в главе «Регенеративные подходы в медицине полости рта».

1.4. Стволовые клетки, полученные из тканей зубов

Мезенхимальные стволовые клетки костного мозга (BMSCs, от англ. Bone Marrow Mesenchymal Stem Cells) — наиболее известные и описанные клетки, используемые в тканевой инженерии [38], однако их получение требует инвазии в кость и существуют проблемы, связанные с особенностями активности клеток в зависимости от возраста пациента [39, 40], которые ограничивают их применение. В результате возник интерес к альтернативным источникам стволовых клеток, таким как скелетные мышцы [41], ткани зубов [28, 42–44] и жировые ткани [45–47].

Ткани зубов могут быть удобным и доступным источником стволовых клеток. Зубы удаляют по различным причинам (в том числе в рамках ортодонтического лечения), и временные зубы теряются естественным образом, когда происходит прорезывание постоянных, вызывающее резорбцию их корней. Стволовые клетки зубов (DSCs, от англ. Dental Stem Cells) продемонстрировали плюрипотентную дифференцировку, способность дифференцироваться и пролиферировать с образованием остеогенных, одонтогенных, нейрогенных и адипогенных типов клеток [48, 49]. DSCs высокоэффективны при формировании одонтогенных структур, но могут также формировать костные ткани [50]. Тонкие различия между BMSCs и различными типами DSCs еще предстоит полностью объяснить. DSCs происходят из нервного гребня (эктомезенхимального происхождения) [51], поэтому превосходят по свойствам к регенерации широкий спектр тканей [52] по сравнению с BMSCs, которые происходят из мезодермы [53]. DSCs и их регенеративный потенциал будут рассмотрены в главе «Ткани зубов. Стволовые клетки для регенерации тканей».

1.5. Выводы и дальнейшие направления

Хотя многие методики современной клинической стоматологической практики основаны на использовании реставрационных материалов и протезов для замены утраченных тканей, возрастает интерес к применению регенеративных подходов и открываются новые горизонты применения биоинженерных технологий в стоматологии будущего. Концепция регенерации поврежденных тканей в полости рта, а не замены их инертными материалами привлекательна, однако многие проблемы еще предстоит решить.

В то время как лечение с использованием стволовых клеток продемонстрировало большой потенциал для регенерации костной ткани, важность более глубокого понимания и поиск возможностей контролировать местную микросреду не потеряли актуальности. Микроокружение реципиентного участка регулирует уровни эндогенных цитокинов и поведение имплантированных клеток и таким образом влияет на результаты лечения.

Понимание перекрестных связей между стволовыми клетками, биоматериалами и организмом-хозяином (включая иммуномодулирующие эффекты) — ключевой момент. При использовании скаффолдов (клеточных каркасов) и других биоматериалов необходимо оптимизировать их структуру и конструкцию, чтобы получить соответствие как механическим, так и биологическим функциям конкретного участка-реципиента.

Кроме того, эти материалы должны иметь правильную скорость деградации, быть нетоксичными для организма хозяина и экономически эффективными для клинического использования.

Учитывая рост и прогресс в регенеративной стоматологии, эта область будет приобретать все большее значение как для клиницистов, так и для исследователей. Поэтому важно, чтобы студенты бакалавриата и аспиранты-стоматологи имели базовые знания в этой захватывающей области и постоянно следили за новыми разработками, поскольку по мере изучения они переходят из области клинических испытаний в клиническую практику.

Марьям Резай Рад, Сепанта Хоссейнпур, Цинсун Йе и Шаомянь Яо

2.1. Введение

Лечение, проводимое на основе стволовых клеток в области тканевой инженерии, как основное направление регенеративной медицины заинтересовало ученых [1]. Стволовые клетки обладают замечательной способностью к пролиферации и дифференцировке в различные типы клеток, такие способности могут быть полезны для регенеративного лечения. В настоящее время, хотя мультипотентные мезенхимальные стволовые клетки, полученные из костного мозга (BMMSCs, от англ. Multipotent Mesenchymal Stem Cells), — одни из наиболее известных и наиболее характерных клеток для тканевой инженерии [2], инвазивные процедуры, необходимые для их выделения из костного мозга, разная степень их потенции в зависимости от возраста донора [3, 4] снижают их полезность. Таким образом, исследовано несколько альтернативных источников происхождения стволовых клеток, включая скелетные мышцы [5], ткани зуба [6–9] и жировую ткань [10–12].

В клинической стоматологии зубы удаляют по различным показаниям, например импактные третьи моляры — при ортодонтическом лечении. Сбор этих удаленных зубов не требует специальных дополнительных процедур. Кроме того, временные зубы у человека выпадают естественным путем. Следовательно, сбор MSCs из тканей таких временных зубов удобен. DSCs продемонстрировали способность дифференцироваться в различные клеточные линии, включая остеогенные, одонтогенные, нейрогенные и адипогенные направления [13, 14].

Хотя из-за их происхождения DSCs, по-видимому, более эффективны для развития одонтогенных структур, чем другие костные ткани, по сравнению с BMMSCs [15], точные различия между DSCs и BMMSCs, а также между каждым из различных типов DSCs остаются неясными. Эти клетки происходят из нервного гребня (то есть они имеют эктомезенхимальное происхождение) [16], что дает им превосходную способность к регенерации широкого спектра тканей [17], по сравнению с BMMSCs, которые происходят из мезодермы [18]. Помимо их большей полезности, DSCs могут быть получены без каких-либо серьезных этических проблем [19, 20].

Первое сообщение о MSCs в пульпе зуба было сделано в 1985 г. Yamamura [21, 22]. На сегодняшний день определили, что существует пять основных ти-

пов стволовых клеток, полученных из тканей зуба. Первый тип был назван постнатальными DPSCs Gronthos и соавт. [23] в 2000 г. Они могут восстанавливать ткань дентин-пульпоподобного комплекса *in vitro*.

Впоследствии, в 2003 г., Miura и соавт. сообщили о выделении и охарактеризовали стволовые клетки, выделенные из выпавших временных человеческих зубов, которые пролиферировали из остатков живых DPSCs. Они известны как стволовые клетки выпавших временных человеческих зубов (SHED, от англ. Stem Cells from Human Exfoliated Eciduous Teeth) [24]. Morsczeck и соавт. [25] и Kemoun и соавт. [26] сообщили о недифференцированных мезенхимальных клетках-предшественницах из зубного фолликула человека, в соединительнотканый мешок, окружающий развивающиеся зубы. Они назвали их стволовыми клетками зубных фолликулов (DFSCs, от англ. Dental Follicle Stem Cells). Зубной фолликул образует зуб и поддерживающие структуры, фолликул развивается в PDL, при прорезывании зуба. Сообщали также, что стволовые клетки присутствуют в PDL [27]. В 2006 г. Sonoyama и соавт. описали уникальные недифференцированные стволовые клетки из апикального участка зубного сосочка в области несформировавшихся постоянных зубов человека (SCAPs, от англ. Stem Cells from the Dental Apical Papilla), обладающие способностью генерировать остеобласты, одонтобласты и адипоциты *in vitro* [28, 29]. На рис. 2.1 схематично показаны потенциальные источники различных стволовых клеток, полученных из тканей зубов. Хотя эти DSCs были изучены во многих исследованиях [13, 14, 30, 31], была проделана лишь ограниченная работа по характеристике их биологических свойств и сравнению применения *in vivo*. В этой главе мы собрали информацию о выделении, характеристике и потенциальном применении DSCs в регенерации тканей и тканевой инженерии.

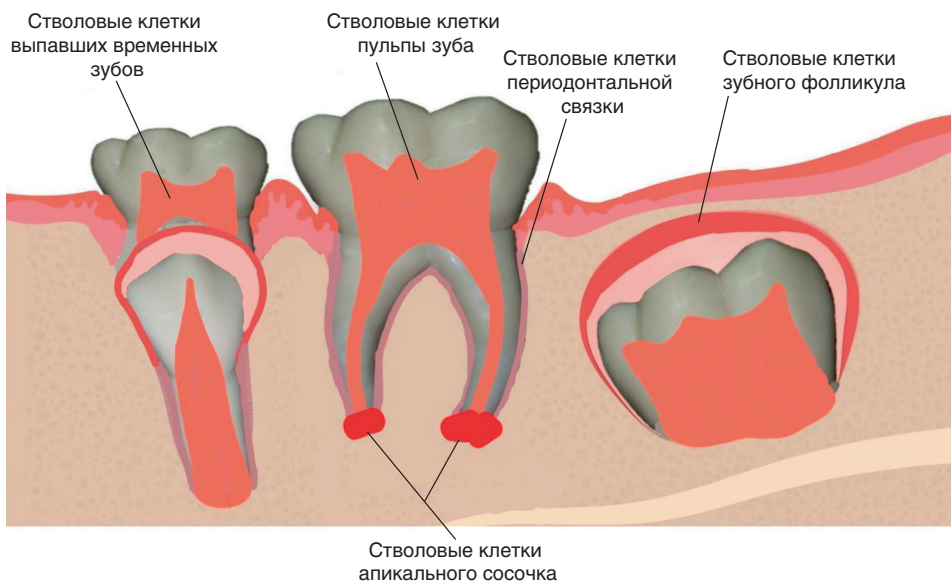


Рис. 2.1. Схематическое изображение различных источников стволовых клеток зуба