



# Оглавление

Предисловие к изданию на русском языке.....	8
Предисловие к изданию на английском языке .....	10
Соавторы .....	12
Благодарности .....	14
Истоки научного общества по ортопедии и изучению спинальной патологии .....	15
Глава ординатуры по спинальной хирургии.....	17
Выпускники ординатуры по спинальной хирургии Эмори.....	18
Список сокращений .....	20
<b>Раздел I. Шейный отдел позвоночника .....</b>	<b>21</b>
<b>ГЛАВА 1. ПЕРЕДНЯЯ ШЕЙНАЯ ДИСКЭКТОМИЯ И СПОНДИЛОДЕЗ.</b>	
<i>Эхсан Саадат, Джон Г. Хеллер, Джон М. Ри .....</i>	<i>23</i>
<b>ГЛАВА 2. ПЕРЕДНЯЯ ШЕЙНАЯ КОРПЭКТОМИЯ И СПОНДИЛОДЕЗ.</b>	
<i>Эндрю Х. Милби, Джон М. Ри, Джон Г. Хеллер .....</i>	<i>35</i>
<b>ГЛАВА 3. ПЕРЕДНЯЯ ШЕЙНАЯ АРТРОПЛАСТИКА.</b>	
<i>Мэтью Сириак, Джон Г. Хеллер.....</i>	<i>43</i>
<b>ГЛАВА 4. ЛАМИНОПЛАСТИКА ШЕЙНОГО ОТДЕЛА ПОЗВОНОЧНИКА.</b>	
<i>Эхсан Саадат, Джон Г. Хеллер, Джон М. Ри.....</i>	<i>49</i>
<b>ГЛАВА 5. ШЕЙНАЯ СУБАКСИАЛЬНАЯ ЛАМИНЭКТОМИЯ, ИМПЛАНТАЦИЯ КОНСТРУКЦИЙ И СПОНДИЛОДЕЗ (ОТ С3 ДО ВЕРХНЕГРУДНОГО ОТДЕЛА).</b>	
<i>Мэтью Сириак, Джон М. Ри .....</i>	<i>59</i>
<b>ГЛАВА 6. ЗАДНЯЯ ФОРАМИНОТОМИЯ ШЕЙНОГО ОТДЕЛА ПОЗВОНОЧНИКА.</b>	
<i>Эхсан Саадат, Джон Г. Хеллер, Джон М. Ри.....</i>	<i>71</i>
<b>ГЛАВА 7. ИМПЛАНТАЦИЯ КОНСТРУКЦИЙ И СПОНДИЛОДЕЗ НА УРОВНЕ С1-2.</b>	
<i>Кристофер Т. Мартин, Джон М. Ри .....</i>	<i>78</i>
<b>ГЛАВА 8. ЗАТЫЛОЧНО-ШЕЙНАЯ ФИКСАЦИЯ И СПОНДИЛОДЕЗ.</b>	
<i>Эндрю Х. Милби, Джон М. Ри .....</i>	<i>88</i>
<b>ГЛАВА 9. ШЕЙНАЯ ПЕДИКУЛЯРНАЯ СУБТРАКЦИОННАЯ ОСТЕОТОМИЯ.</b>	
<i>Эндрю Х. Милби, Джон М. Ри.....</i>	<i>95</i>
<b>ГЛАВА 10. ЗАДНИЙ-ПЕРЕДНИЙ-ЗАДНИЙ ДОСТУП ПРИ ЛЕЧЕНИИ ВЫРАЖЕННОЙ ШЕЙНОЙ КИФОТИЧЕСКОЙ ДЕФОРМАЦИИ.</b>	
<i>Кристофер Т. Мартин, Джон М. Ри .....</i>	<i>102</i>
<b>Раздел II. Грудной отдел позвоночника .....</b>	<b>111</b>
<b>ГЛАВА 11. ПЕРЕДНЯЯ ГРУДНАЯ ДИСКЭКТОМИЯ И КОРПЭКТОМИЯ.</b>	
<i>Кристофер Т. Мартин, Дейра Анантакришнан .....</i>	<i>113</i>
<b>ГЛАВА 12. ГРУДНАЯ ПРЯМАЯ БОКОВАЯ КОРПЭКТОМИЯ.</b>	
<i>Мэтью Сириак, Кит В. Майкл .....</i>	<i>122</i>

<b>ГЛАВА 13. МАНИПУЛЯЦИИ И СПОНДИЛОДЕЗ ГРУДНОГО ОТДЕЛА ПОЗВОНОЧНИКА ЧЕРЕЗ ЗАДНИЙ ДОСТУП.</b>	
<i>Дейра Анантакришнан, Эндрю Х. Милби</i> .....	132
<b>ГЛАВА 14. ЧРЕСКОЖНЫЙ ТОРАКАЛЬНЫЙ СПОНДИЛОДЕЗ И ИМПЛАНТАЦИЯ КОНСТРУКЦИЙ ДЛЯ ТРАСПЕДИКУЛЯРНОЙ ФИКСАЦИИ.</b>	
<i>Эхсан Саадат, Дейра Анантакришнан, Кит В. Майкл</i> .....	147
<b>ГЛАВА 15. КОСТОТРАНСВЕРЗЭКТОМИЯ И БОКОВОЙ ЭКСТРАКАВИТАРНЫЙ ДОСТУП.</b>	
<i>Эндрю Х. Милби, Джон М. Ри</i> .....	154
<b>ГЛАВА 16. ЗАДНЯЯ КОРРЕКЦИЯ СКОЛИОЗА.</b>	
<i>Кристофер Т. Мартин, Дейра Анантакришнан</i> .....	161
<b>ГЛАВА 17. РЕЗЕКЦИЯ ПОЗВОНОЧНИКА.</b>	
<i>Эндрю Х. Милби, Дейра Анантакришнан</i> .....	167
<b>Раздел III. Поясничный отдел позвоночника</b> .....	183
<b>ГЛАВА 18. МИКРОДИСКЭКТОМИЯ.</b>	
<i>Дейра Анантакришнан, Эндрю Х. Милби</i> .....	185
<b>ГЛАВА 19. ПОЯСНИЧНАЯ ЛАМИНЭКТОМИЯ.</b>	
<i>Мэтью Сириак, Скотт Боден, Джон М. Ри</i> .....	195
<b>ГЛАВА 20. ЗАДНИЙ ПОЯСНИЧНЫЙ СПОНДИЛОДЕЗ И ИМПЛАНТАЦИЯ КОНСТРУКЦИЙ ДЛЯ ТРАСПЕДИКУЛЯРНОЙ ФИКСАЦИИ.</b>	
<i>Эхсан Саадат, Джон Г. Хеллер, Джон М. Ри</i> .....	204
<b>ГЛАВА 21. ЧРЕСКОЖНЫЙ ПОЯСНИЧНЫЙ СПОНДИЛОДЕЗ И ИМПЛАНТАЦИЯ КОНСТРУКЦИЙ ДЛЯ ТРАСПЕДИКУЛЯРНОЙ ФИКСАЦИИ.</b>	
<i>Мэтью Сириак, Тим Юн</i> .....	216
<b>ГЛАВА 22. ОТКРЫТЫЙ ТРАНСФОРАМИНАЛЬНЫЙ ПОЯСНИЧНЫЙ МЕЖТЕЛОВОЙ СПОНДИЛОДЕЗ.</b>	
<i>Эхсан Саадат, Джон М. Ри</i> .....	227
<b>ГЛАВА 23. МИНИМАЛЬНО ИНВАЗИВНЫЙ ТРАНСФОРАМИНАЛЬНЫЙ МЕЖТЕЛОВОЙ СПОНДИЛОДЕЗ ПОЯСНИЧНОГО ОТДЕЛА ПОЗВОНОЧНИКА.</b>	
<i>Эндрю Х. Милби, Санвук Т. Юн</i> .....	232
<b>ГЛАВА 24. ПЕРЕДНИЙ ПОЯСНИЧНЫЙ МЕЖТЕЛОВОЙ СПОНДИЛОДЕЗ.</b>	
<i>Эхсан Саадат, Джон Г. Хеллер, Джон М. Ри</i> .....	242
<b>ГЛАВА 25. ПРЯМОЙ ЛАТЕРАЛЬНЫЙ МЕЖТЕЛОВОЙ СПОНДИЛОДЕЗ: СТАНДАРТНАЯ И ПЕРЕДНЯЯ СТАБИЛИЗАЦИЯ ПОЗВОНОЧНИКА.</b>	
<i>Мэтью Сириак, Кит В. Майкл</i> .....	253
<b>ГЛАВА 26. ПОЯСНИЧНАЯ КОРПЭКТОМИЯ.</b>	
<i>Джон А. Родригес-Фео, Эндрю Х. Милби, Санвук Т. Юн</i> .....	267
<b>ГЛАВА 27. КРЫЛО-ПОДВЗДОШНАЯ ВИНТОВАЯ ФИКСАЦИЯ ПОДВЗДОШНОЙ КОСТИ И S2.</b>	
<i>Кристофер Т. Мартин, Санвук Т. Юн</i> .....	275

<b>ГЛАВА 28. ОСТЕОТОМИЯ И КОРРЕКЦИЯ ЗАДНЕЙ КОЛОННЫ ПОЯСНИЧНОГО ОТДЕЛА ПОЗВОНОЧНИКА.</b>	
<i>Мэтью Сириак, Джон М. Ри</i> .....	284
<b>ГЛАВА 29. ПОЯСНИЧНАЯ ПЕДИКУЛЯРНАЯ СУБТРАКЦИОННАЯ ОСТЕОТОМИЯ.</b>	
<i>Джон М. Ри, Мэтью Сириак, Тайлер Дженкинс</i> .....	290
<b>Раздел IV. Травма</b> .....	297
<b>ГЛАВА 30. ПРИМЕНЕНИЕ ЩИПЦОВ ГАРДНЕРА-УЭЛЛСА, ОСНОВЫ ДЛЯ ФИКСАЦИИ ЧЕРЕПА СКОБОЙ МЭЙФИЛДА И ГАЛО-АППАРАТА.</b>	
<i>Эхсан Саадат, Джон М. Ри</i> .....	299
<b>ГЛАВА 31. ОПЕРАТИВНОЕ ЛЕЧЕНИЕ ПЕРЕЛОМОВ/ВЫВИХОВ ФАСЕТОЧНЫХ СУСТАВОВ.</b>	
<i>Эллиот Дж. Ким, Эндрю Х. Милби, Кит В. Майкл</i> .....	303
<b>ГЛАВА 32. ВИНТОВАЯ ФИКСАЦИЯ ЗУБОВИДНЫХ ОТРОСТКОВ.</b>	
<i>Кристофер Т. Мартин, Кит В. Майкл, Джон М. Ри</i> .....	314
<b>ГЛАВА 33. ОПЕРАТИВНОЕ ЛЕЧЕНИЕ ПЕРЕЛОМОВ ХАНГМАНА.</b>	
<i>Кристофер Т. Мартин, Кит В. Майкл, Джон М. Ри</i> .....	320
<b>ГЛАВА 34. ОПЕРАТИВНОЕ ЛЕЧЕНИЕ ВЗРЫВНЫХ ПЕРЕЛОМОВ ГРУДОПОЯСНИЧНОГО ОТДЕЛА ПОЗВОНОЧНИКА.</b>	
<i>Джон П. Клеймейер, Эхсан Саадат, Кит В. Майкл</i> .....	334
<b>ГЛАВА 35. ПЕРЕЛОМЫ КРЕСТЦА.</b>	
<i>Радж Гала, Эндрю Х. Милби, Кит В. Майкл</i> .....	352
<b>Раздел V. Лечение осложнений</b> .....	363
<b>ГЛАВА 36. ЛЮМБАЛЬНЫЙ СУБАРАХНОИДАЛЬНЫЙ ДРЕНАЖ.</b>	
<i>Кристофер Т. Мартин, Джон Г. Хеллер, Стивен М. Прециутти</i> .....	365
<b>ГЛАВА 37. ЛЕЧЕНИЕ РАЗРЫВОВ ТВЕРДОЙ МОЗГОВОЙ ОБОЛОЧКИ.</b>	
<i>Эхсан Саадат, Джон М. Ри</i> .....	370
<b>ГЛАВА 38. ТРАВМА ПОЗВОНОЧНОЙ АРТЕРИИ.</b>	
<i>Кристофер Т. Мартин, Джон Г. Хеллер, Стивен М. Прециутти, Джон М. Ри</i> .....	373
<b>ГЛАВА 39. МЕДИЦИНСКИЕ ПОКАЗАТЕЛИ НЕЙРОМОНИТОРИНГА ВО ВРЕМЯ ОПЕРАЦИИ НА ПОЗВОНОЧНИКЕ.</b>	
<i>Эхсан Саадат, Джон М. Ри</i> .....	377
<b>ГЛАВА 40. ОСЛОЖНЕНИЯ СО СТОРОНЫ ДЫХАТЕЛЬНЫХ ПУТЕЙ ПОСЛЕ ПЕРЕДНЕЙ ШЕЙНОЙ ДИСКЭКТОМИИ И СПОНДИЛОДЕЗА/КОНИКОТОМИИ.</b>	
<i>Эндрю Х. Милби, Дэвид А. Ридер, Джон М. Ри</i> .....	379

# Предисловие к изданию на русском языке

Дорогие читатели, вы держите в руках уникальную книгу, посвященную хирургии позвоночника. Вертебрология сформировалась как наука на стыке нескольких специальностей, из которых основными явились травматология-ортопедия и нейрохирургия. Благодаря этому симбиозу появилась удивительная, многогранная и очень востребованная в настоящее время спинальная хирургия. Особенностью этой специальности является то, что рядом, в непосредственной интимной близости, находятся костные опорные структуры позвоночника, нервные структуры (спинной мозг, нервные корешки) и крупные сосуды, кровоснабжающие спинной, головной мозг и внутренние органы. Спинальная хирургия требует навыков ортопеда с грубой, но дозированной силой, позволяющей деликатно работать на костных структурах позвоночника, и одновременно тонкой и аккуратной, часто микроскопической работы нейрохирурга на нервных структурах. А учитывая особенности строения позвоночника, сочетать эти факторы бывает очень сложно. В связи с этим в спинальной хирургии требуется особый, взвешенный, продуманный подход к каждому пациенту. Одинаковых случаев практически не бывает из-за особенностей строения позвоночника и взаимодействия с нервными и сосудистыми образованиями, усиленных патологическим процессом. Очень красиво и точно об этом сказал в своем предисловии к книге Джон М. Ри.

Наш мир в настоящее время переживает пандемию заболеваний позвоночника. Если 30 лет назад основные операции на позвоночнике делали только при травме, опухолях спинного мозга и серьезных компрессиях спинного мозга и его корешков грыжами дисков, то в настоящее время хирургические вмешательства проводятся и при различных проявлениях дегенеративного процесса, приводящего к болевому синдрому. И одной из основных причин резкого увеличения количества операций на позвоночнике явилось использование стабилизирующих конструкций. Книга это хорошо иллюстрирует. Большинство описанных клинических случаев, приведенных в качестве иллюстраций, — это попытка устранить ятрогенные проблемы предыдущих хирургических вмешательств. И если травма позвоночника с наличием сдавления спинного мозга

или корешков конского хвоста, нестабильностью и наличием деформации является в большинстве случаев абсолютным показанием к фиксации позвоночника, то дегенеративный процесс, приводящий к некоторому нарушению качества жизни пациентов в связи с появлением болевого синдрома, не всегда должен сопровождаться хирургическим вмешательством. Особенно в сочетании со стабилизацией позвоночника. Любая жесткая фиксация позвоночного сегмента приводит к нарушению компенсаторных возможностей позвоночника. Наблюдаются ятрогенные проблемы, такие как синдром смежного сегмента, проявляющийся в результате появления нестабильности и стеноза позвоночного канала на смежном уровне, синдром оперированного позвоночника, и усугубление дегенеративных сколиотических деформаций, сопровождающихся появлением выраженных остеофитов тел позвонков и фасеточных суставов, приводящих к стенозу позвоночного канала и позвоночных отверстий. Все это дает значительное ухудшение качества жизни пациентов и требует все новых и новых корригирующих операций. Таким образом, пациент, однажды попав в этот замкнутый круг, остается его заложником навсегда.

В настоящее время все больше спинальных хирургов отказываются от использования стабилизирующих конструкций при дегенеративном процессе. Появились новые методы лечения хрящевых структур межпозвонкового диска и суставов, которые позволяют восстановить разрушенные в результате дегенеративного процесса ткани. Формирующиеся новые, более плотные хрящевые структуры межпозвонкового диска стабилизируют пораженный сегмент и уменьшают перегрузку фасеточных суставов, что приводит к значительному улучшению качества жизни пациентов и предотвращает появление осложнений, связанных с прогрессированием дегенеративного процесса. Из них наиболее востребованным в настоящее время является лазерная реконструкция межпозвонкового диска и суставов. С ее помощью на самых первых этапах дегенеративного разрушения диска, проявляющегося дискогенным болевым синдромом и фасет-синдромом, с наличием на магнитно-резонансной томографии (МРТ) «черного» диска,

после проведения однократного пункционного воздействия можно восстановить хрящевую структуру межпозвонкового диска и таким образом остановить развитие дегенеративного каскада. Эта же методика, применяемая во время операции по удалению секвестрированной грыжи диска, позволяет предотвратить развитие рецидивов заболевания, значительно уменьшить болевой синдром и восстановить качество жизни пациентов.

Конечно, не всегда при проблемах в позвоночнике удастся провести минимально инвазивную операцию, к примеру, когда нужно устранить серьезную прогрессирующую деформацию позвоночника или ликвидировать последствия ранее проведенных стабилизаций позвоночника. В книге очень подробно описаны варианты хирургических вмешательств при различных патологических состояниях, включая деформации и травмы позвоночника на разных уровнях. Все приведенные доступы и этапы хирургических вмешательств прекрасно иллюстрированы, причем не только этапными схемами, но и рентгеновскими снимками. Многие из описанных доступов связаны с высоким риском повреждения спинного мозга, других нервных образований, сосудов позвоночника и внутренних органов, соседствующих с позвоночным столбом. Поэтому очень важной особенностью книги является определение четких показаний и противопоказаний к описанным оперативным вмешательствам. Показана важность предоперационного обследования с проведением тщательной визуализации процесса, включая рентгеновское исследование, МРТ и компьютерную томографию (КТ). На основании этих данных должно проводиться тщательное предоперационное планирование с выработкой оптимальной стратегии и тактики операции с учетом

найденных особенностей строения позвоночника, прилежащих нервных структур и кровеносных сосудов. И конечно, быть готовым к устранению возможных осложнений операции. В связи с этим важным моментом является использование интраоперационного мониторинга, проводимого для оценки состояния спинного мозга и нервных корешков, находящихся в непосредственной близости к оперативному вмешательству. Особенно это важно при исправлении деформации позвоночника и декомпрессивных операциях на шейном и грудном отделах позвоночника. Очень важными в книге являются главы, посвященные лечению осложнений оперативных вмешательств, таких как повреждение твердой мозговой оболочки, позвоночной артерии и других.

Соблюдение всех тактических приемов, описанных в книге, делает хирургию позвоночника более безопасной и предсказуемой. В связи с этим она может стать настольным пособием для многих нейрохирургов и травматологов-ортопедов, работающих в области спинальной хирургии. Она будет интересна студентам медицинских вузов, ординаторам и аспирантам кафедр нейрохирургии и ортопедии травматологии. Она может быть полезна врачам-реабилитологам и неврологам, работающим с пациентами, находящимися у них под наблюдением в послеоперационном периоде.

**Басков Андрей Владимирович,**  
доктор медицинских наук, профессор кафедры  
нейрохирургии Российской медицинской  
академии последипломного непрерывного  
образования Минздрава России,  
руководитель Центра патологии позвоночника  
и спинного мозга ЦКБ РЖД,  
директор Клиники «Ортоспайн»

# Предисловие к изданию на английском языке

Посвящается членам спинального общества Эмори — которые были нашими коллегами и представителями. Нашим пациентам, которые доверяют нам свою жизнь, — знайте, что мы всегда стремимся к совершенству в вашем лечении. Марсии, Джулии и Джеймсу — вы для меня бесценные подарки. Господу Иисусу — спасибо за то, что благословил меня возможностями, подобными этой, и бесчисленным множеством других.

*С благодарностью,  
Джон М. Ри (John M. Rhee)*

Те из нас, кто достаточно привилегирован, чтобы практиковать сложное искусство и науку спинальной хирургии, знают, что для достижения успеха нужно бороться с его Сциллой и Харибдой. Первое проявляется в сложности спинальной хирургии, которая требует сопоставления навыков макро- и микроскопических манипуляций, в отличие от некоторых других областей хирургии. Спинальный хирург должен понимать, как применять контролируемую силу в пределах миллиметров от критических жизненно важных структур — не только при проведении неврологической декомпрессии, но и при размещении инструментов, удалении опухолей и инфекций и коррекции деформации позвоночника. Сложность, присущая этим видам деятельности, усугубляется тем фактом, что каждый случай в спинальной хирургии действительно уникален. Незначительные анатомические вариации, часто упускаемые из виду непосвященным новичком, могут оказать глубокое влияние на хирургическую тактику и сложность клинического случая. Хороший спинальный хирург не использует шаблонный подход, а должен понимать, как ловко ориентироваться в анатомических нюансах, чтобы получить больше преимуществ.

Если сложность — это Сцилла спинальной хирургии, то опасность — это ее Харибда. Значительная опасность таится на каждом шагу. Как я часто

говорю нашим ординаторам и резидентам: «Под каждым камнем есть змея». Спинальный хирург должен быть всегда в форме. Возможно, это одна из основных причин, по которой многих из нас привлекает именно этот вид хирургии, в то время как мы могли бы выбрать так много альтернативных направлений. Нам нравится приносить нашим пациентам большую пользу, которая сопровождается таким большим риском. Однако обратная сторона этой медали заключается в том, что любой клинический случай в спинальной хирургии может в одно мгновение принять отрицательный оборот всего одним непродуманным или выполненным ходом, что может привести к серьезным, иногда необратимым последствиям. Я также напоминаю нашим резидентам и ординаторам, что в спинальной хирургии, в отличие от некоторых других областей, существует очень тонкая грань, отделяющая успех от неудачи: если вы не дойдете до этой грани, операция не увенчается успехом; пересечете черту — может возникнуть серьезное осложнение.

В результате подготовка компетентного спинального хирурга требует времени. Из моих академических занятий именно обучение ординаторов, пожалуй, приносит мне наибольшее удовлетворение. Чрезвычайно приятно наблюдать, как нетерпеливый, но зеленый ученик в ходе обучения в ординатуре превращается в зрелого коллегу, го-

того справиться с любыми испытаниями. Наша цель в Эморийском университете — подготовить технически грамотных спинальных хирургов; эффективных, но безопасных; решительных, но никогда не небрежных; осторожных, но не беспечных. Я считаю, что, по крайней мере отчасти, эти качества обусловлены нашим чрезвычайно преднамеренным подходом к их обучению, вне зависимости от того, происходит ли оно в клинике, в операционной или на учебной конференции. Короче говоря, наша цель состоит в том, чтобы подготовить выдающихся спинальных хирургов, которые будут приносить пользу, куда бы они ни пошли работать далее.

На этих страницах изложен наш подход к оперативному лечению заболеваний позвоночника.

Здесь представлены методы, которые мы фактически используем изо дня в день в операционной.

Хотя, безусловно, есть и другие способы сделать что-либо, каждый шаг, описанный здесь, имеет тщательно продуманное обоснование. Мы используем эти методы, чтобы обеспечить наилучший хирургический уход за нашими пациентами, а также дать нашим резидентам и ординаторам возможность делать то же самое. Надеюсь, они помогут вам позаботиться о себе наилучшим образом.

**Джон М. Ри, доктор медицины  
(John M. Rhee, MD)**

Профессор  
Department of Orthopaedic Surgery and  
Neurosurgery  
Emory University  
School of Medicine  
Atlanta, Georgia



# Глава ординатуры по спинальной хирургии

Когда доктор Уайтсайде инициировал программу ординатуры по спинальной хирургии в Эмори, он взялся за это с духом исследования, интеллектом, новаторством, вниманием к деталям и мужеством — качествами, которые определяли его карьеру. Он также задал тон, который глубоко укоренился в его скромном, теплом, южном обаянии и джентльменских манерах. Год ординатуры должен был стать возможностью для обучения, помогая хирургам развить свою клиническую проницательность, аналитические и технические навыки, а также вдохновляя их двигаться дальше и вносить свой вклад в эту быстро развивающуюся область деятельности. Доктор Уайтсайде был важной частью этих преобразований до конца 1980-х гг. Благодаря его клиническому и научному вкладу, а также сотрудничеству с Американским советом ортопедической хирургии он полностью принял идею непрерывного обучения и исследовательской работы. Таким образом, ординатура должна была стать отправной точкой. Выпускникам необходимо было овладеть интеллектуальным и техническим словарным запасом, который сформировал бы каркас для дальнейшего обучения с течением времени и развитием этой области.

Каждый из нас по-своему нашел путь к хирургии позвоночника. Но неотъемлемой частью каждого нашего путешествия, вероятно, были один или несколько наставников, которые вовлекали нас в свою сферу деятельности. Неоспоримыми были гравитационное притяжение их личности, энергия, интеллект и страсть к этой области. Они нас заинтересовали и вдохновили. Они подтолкнули нас к более глубокому изучению каждого случая. Они призывали нас бросить вызов существующему положению вещей и ответственно искать более эффективные способы диагностики и лечения заболеваний позвоночника. Не проходит ни дня без размышлений о роли, которую доктора Ли Райли, Генри Болман и Стив Гарфин сыграли в моем становлении частью этой команды. Итак, мы на протяжении всей жизни стремимся к знаниям и совершенству.

Факультет спинальной хирургии Эмори намерен поддерживать эти стремления. Каждый пациент — это открытая книга человека, которого нужно внимательно выслушать и обследовать в поисках диагноза, а также оценить влияние, которое эта проблема оказывает на их жизнь. Каждый хирургический случай — это возможность лучше понять патоанатомию их недуга. Это шанс изменить их жизнь. Эти драгоценные возможности вдохновляют. Делиться ими с резидентами и ординаторами в их путешествии — это особый соус, который делает нашу работу такой замечательной. Ежедневно нас спрашивают, исследуют и бросают нам вызов очень талантливые и высокомотивированные молодые хирурги. Они остаются с нами в контакте. Немного грустно видеть, как они уходят на выбранные ими должности в конце каждого года. Но за последние три десятилетия мы гордимся тем, что наша большая семья растет по всему миру, поскольку наши специалисты с первого дня выполняют миссию, установленную доктором Уайтсайдом. Они — будущее этого направления!

Мы все очень благодарны доктору Джону М. Ри за организацию этого титанического труда. Учитывая разнообразие подготовки наших преподавателей и вариации темы для выполнения одной и той же операции, для составления этих глав очень сложно выделить принципы. Но при этом доктор Ри смог уловить несколько важных жемчужин и поделиться ими с коллегами. За эту невоспетую работу команда спинальных хирургов Эмори очень благодарна доктору Ри и всем участникам. Это еще один способ поделиться подаренными нам сокровищами.

**Джон Г. Хеллер, доктор медицины  
(John G. Heller, MD)**

Бауровский профессор ортопедической хирургии, глава ординатуры по спинальной хирургии

Department of Orthopaedic Surgery  
Emory University School of Medicine  
The Emory Spine Center  
Atlanta, Georgia

Раздел I

# Шейный отдел ПОЗВОНОЧНИКА



## Глава 1

# Передняя шейная дискэктомия и спондилодез

ЭХСАН СААДАТ, ДЖОН Г. ХЕЛЛЕР, ДЖОН М. РИ

### Показательный случай

58-летняя женщина с 2-летней прогрессирующей миелопатией шейного отдела, проявляющейся дисфункцией кисти и шаткостью ходьбы. В целом — шейный кифоз легкой степени и спондилолистез на уровне С3–4. Магнитно-резонансная томография демонстрирует разные степени компрессии спинного мозга на участке С4–7 (рис. 1.1)

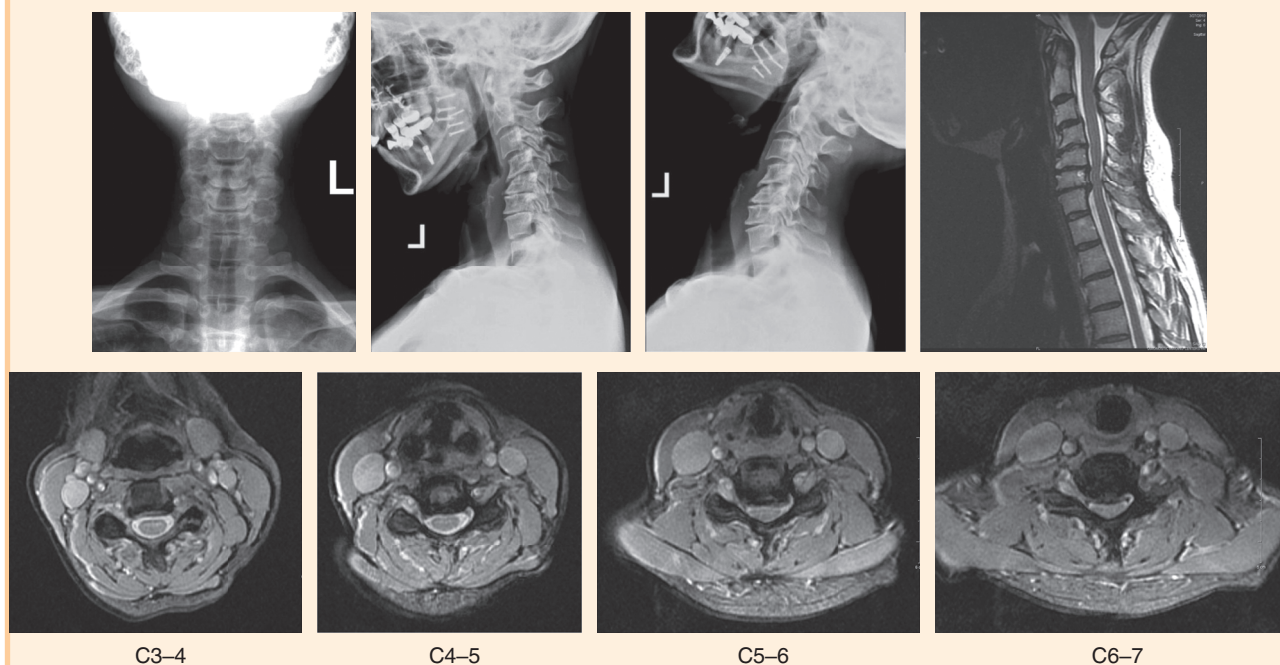
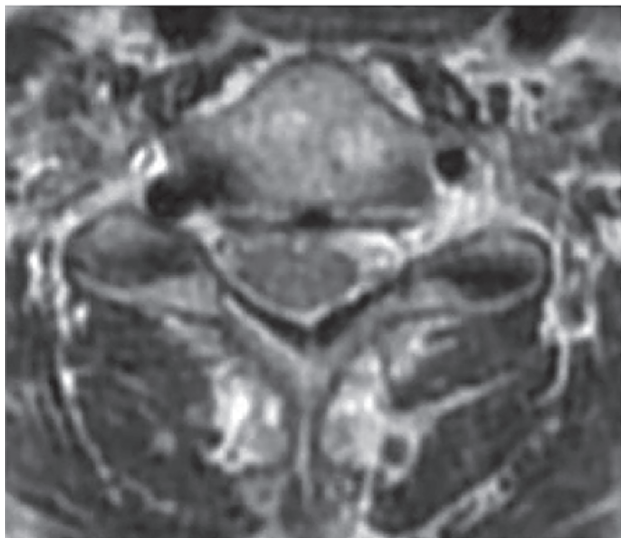


Рис. 1.1

### Радиологическая оценка

- Рентгенография.
  - Обратите внимание на наличие передних и/или задних остеофитов, оссификации задней продольной связки.
  - Обратите внимание на положение шеи в целом, угол между дисками на уровне оперативного вмешательства, любые признаки нестабильности позвоночника.
  - Обратите внимание на положение плеч по отношению к межтеловым промежуткам и в зависимости от исследуемого уровня уточните, насколько нужно будет дистально зафиксировать плечи для их визуализации на боковом интраоперационном рентгеновском снимке.
- МРТ.
  - Обратите внимание на локализацию невральную компрессии, наличие остеофитов и/или грыжи диска.
  - Тщательно оцените позвоночные артерии на предмет анатомических вариаций, в частности медиального расположения абберантных артерий, и определите безопасную зону для вмешательства и имплантации конструкций.

- Обратите внимание на глубину и величину бокового смещения позвоночной артерии по отношению к ункусу. Это важно знать при выполнении унковертебральной или фораминальной декомпрессии, чтобы адекватно провести ее в области корешка, избегая повреждения артерии (рис. 1.2).



**Рис. 1.2.** | Магнитно-резонансная томография у другого пациента, демонстрирующая аномальную позвоночную артерию справа. При более медиальном ее расположении высока вероятность травматизации этой артерии во время фораминальной декомпрессии. Она намного дорсальнее, чем левая позвоночная артерия, которая расположена типично — примерно на глубине середины диска. Расположение позвоночной артерии может варьировать в зависимости от пациента и уровня — необходимо тщательное обследование, чтобы избежать интраоперационной травмы

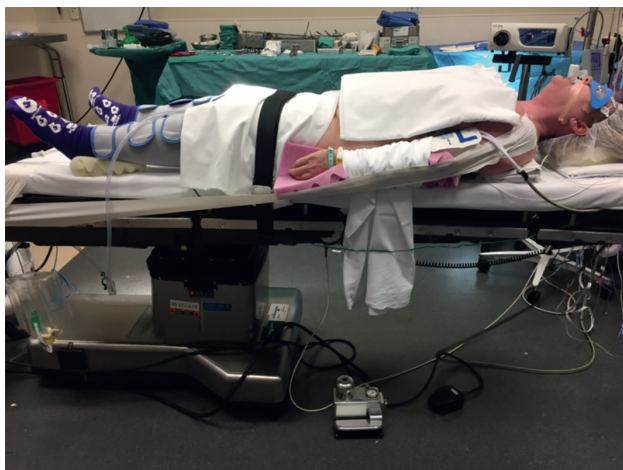- Компьютерная томография.
  - Позволяет при необходимости оценить степень выраженности остеофитов, или она проводится при подозрении на наличие осификации задней продольной связки.
  - Тщательно оцените поперечное сечение позвоночной артерии на всех уровнях хирургического вмешательства.
- Измерение переднезадней длины тел позвонков на предоперационных аксиальных снимках целесообразно для получения первичных данных о длине винта в окончательной конструкции.

## Специальное оборудование

- Высокоскоростной бор.
- Микрокюретки.
- Микроскоп, доктор Джон М. Ри использует его во всех случаях, доктор Джон Г. Хеллер считает его применение необязательным.

## Положение пациента

- Пациента укладывают на спину на обычный операционный стол (с возможностью обратного положения) с валиком под лопатками для увеличения разгибания шеи, голова находится на подушке-кольце из пены с памятью формы для предотвращения некроза тканей вследствие сдавления.
  - Перед размещением пациента положите на стол длинную подкладную простыню. Она используется, чтобы закрепить руки после вводной общей анестезии.
- На внешнюю поверхность каждой руки помещается прокладка из пеноматериала. Трубки от систем для внутривенного введения и электроды находятся снаружи прокладки.
- Руки фиксируются с каждой стороны путем натягивания простыни вокруг руки с последующим подворачиванием ее под пациента.
- При заборе трансплантата из гребня подвздошной кости валик помещают под соответствующее бедро, гребень подвздошной кости широко обрабатывают и обкладывают операционным бельем.
- Плечи фиксируются широкой хирургической лентой от латерального конца лопатки, огибая нижнюю часть операционного стола.
  - Ассистент поддерживает натяжение во время их фиксации лентой.
  - Важно избегать чрезмерного натяжения плеча во избежание повреждения плечевого сплетения (рис. 1.3).



**Рис. 1.3.** | Правильное положение пациента для передней шейной дискэктомии и спондилодеза

- Если не используется микроскоп, стол оставляют в горизонтальной позиции.
- При использовании микроскопа стол помещают в обратное положение Тренделенбурга, чтобы область вмешательства была выровнена по вертикали (рис. 1.4 и 1.5).