

ГОЛОВА 4

Лицо 5

Подъязычная кость 24

Мимические мышцы 26

Собственно голова — мозговой
череп 28

ШЕЯ 50

ТУЛОВИЩЕ 62

Грудная клетка 68

Верхний пояс 72

Нижний пояс 78

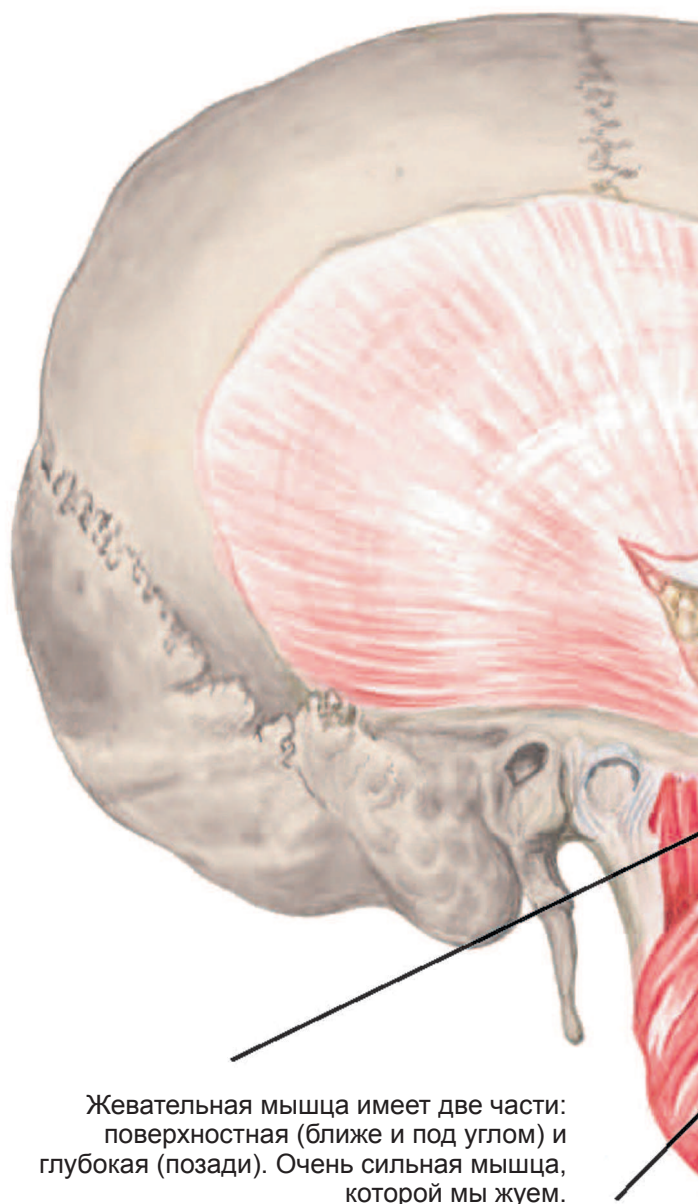
Поясница 88

КОНЕЧНОСТИ 90

Руки 90

Ноги 111

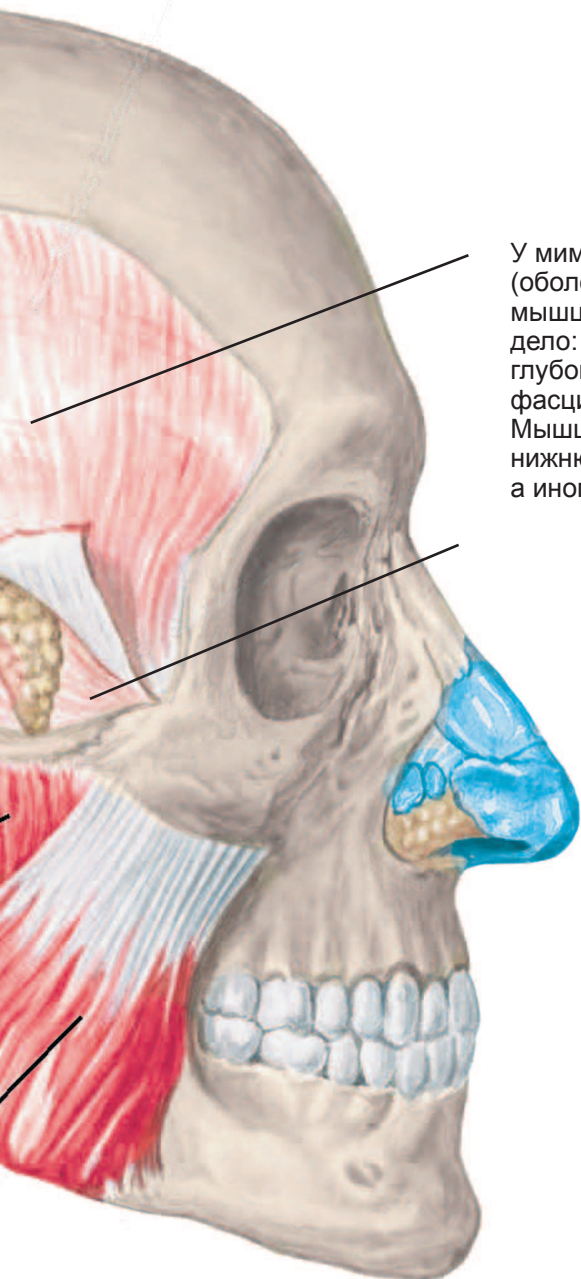
Чего только нет в голове! Но начнем по порядку. Посмотрим на голову спереди, т. е. на лицо.



Жевательная мышца имеет две части: поверхностная (ближе и под углом) и глубокая (позади). Очень сильная мышца, которой мы жуем.

Жевательные мышцы

Лицо

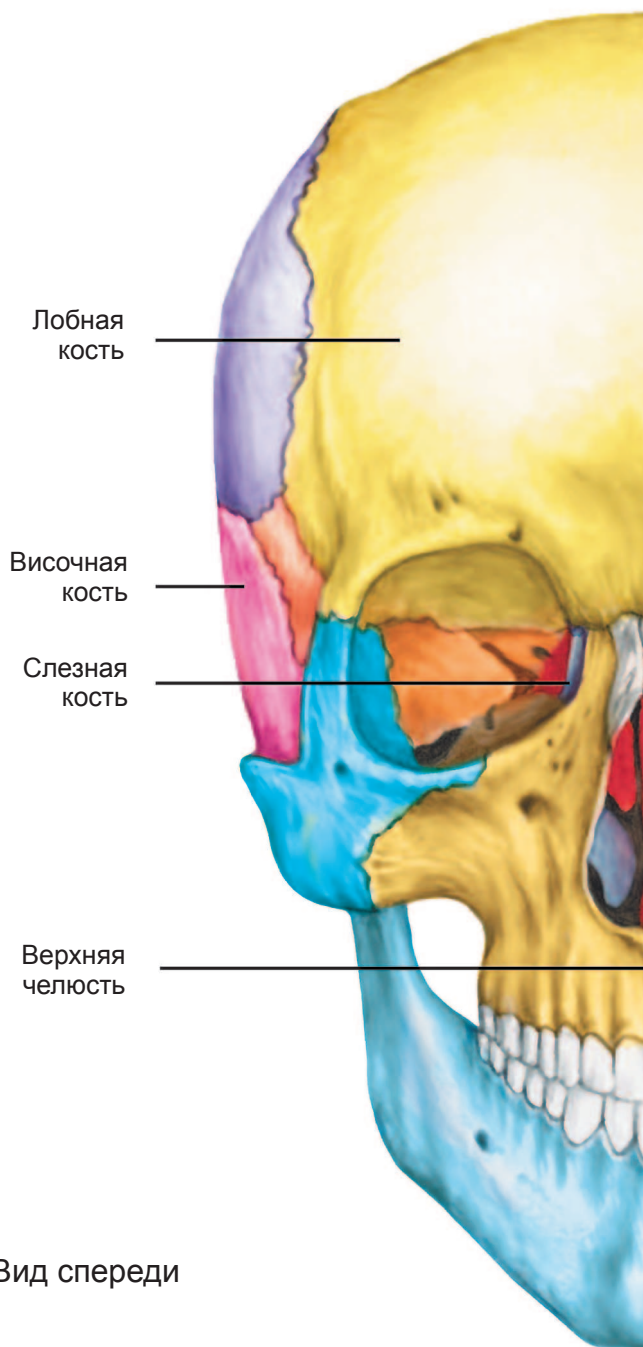


У мимических мышц нет фасций (оболочек), однако жевательные мышцы — это совсем другое дело: височная мышца имеет глубокую и поверхностную фасции.

Мышца помогает жевать: тянет нижнюю челюсть назад и вверх, а иногда — вперед.

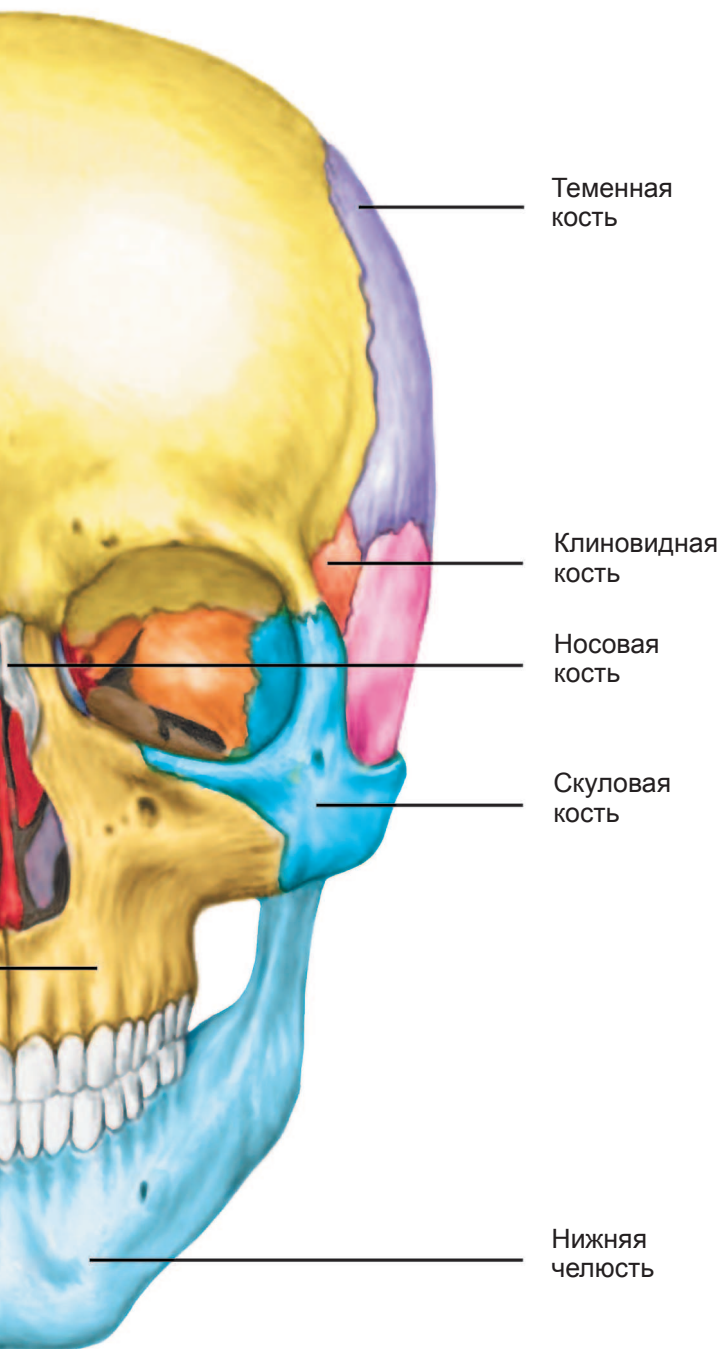
ГОЛОВА

Временно уберем все мягкие ткани (кожу, мышцы, жир, хрящи, сосуды, нервы) — и тогда мы увидим **лицевой череп**. Это та часть головы, которая содержит



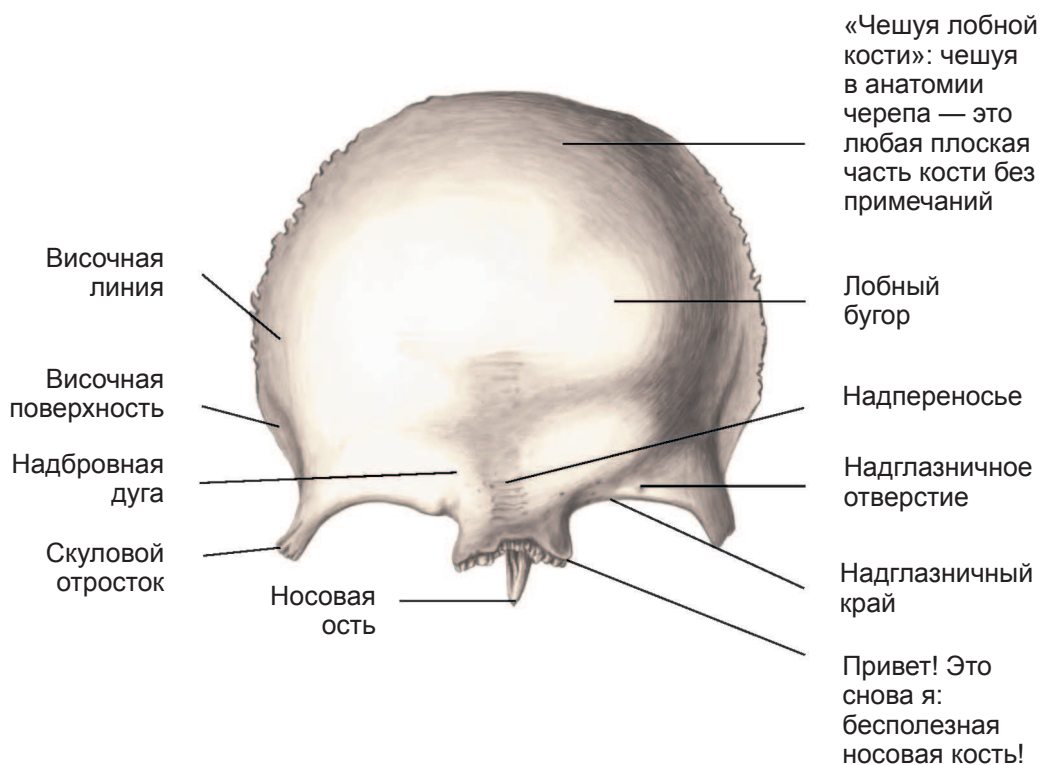
Череп. Вид спереди

большинство органов чувств, входы для воздуха и еды, а также к ней прикрепляются мимические мышцы.

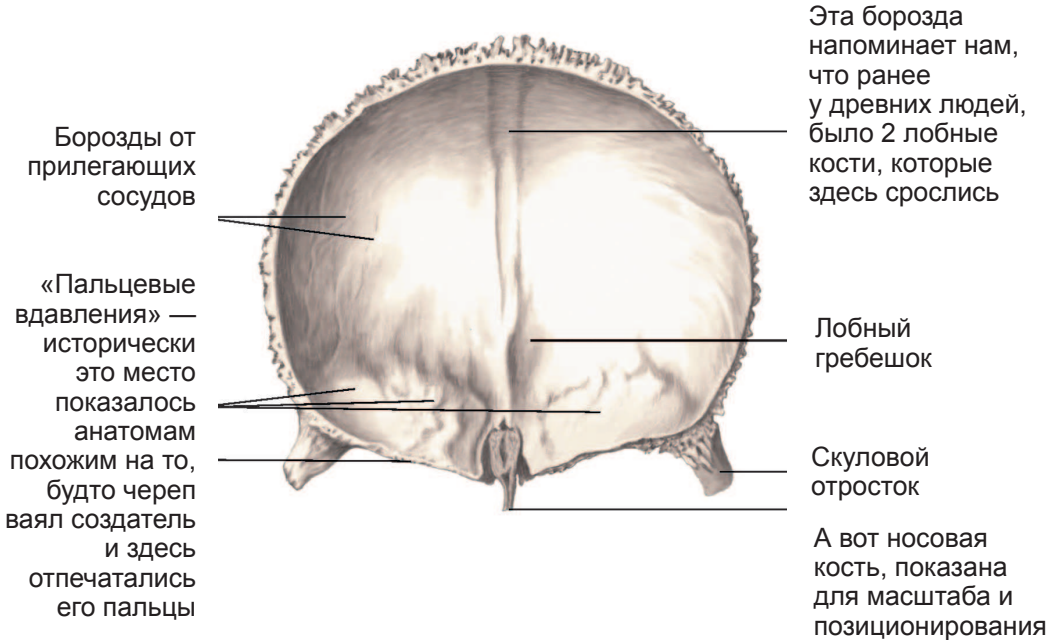


ГОЛОВА

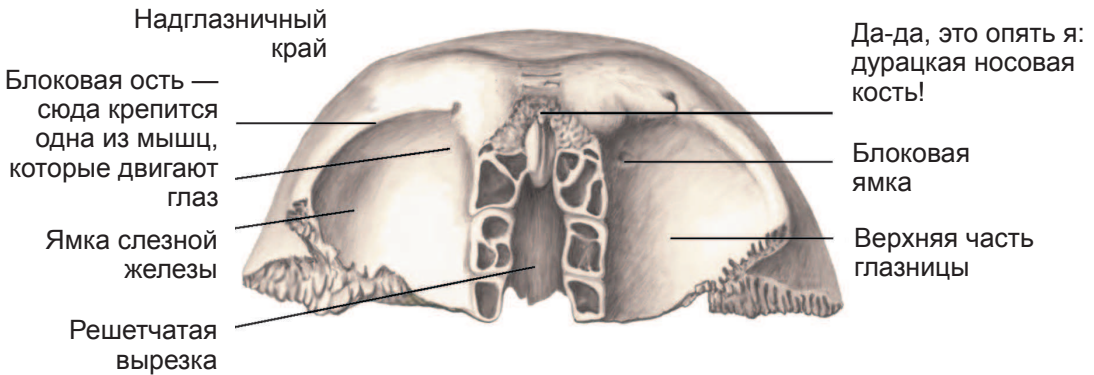
Самая большая часть лицевого черепа — это **лобная кость**; она одна и симметричная (хотя вообще-то это две сросшиеся — правая и левая — кости). Выше глаз лобная кость обеспечивает защиту **лобным долям черепа** (и содержит лобные синусы — воздухоносные пазухи, которые могут воспаляться при неприятном течении ОРВИ, когда возникает синусит). Ниже лобная кость формирует **глазницы** и **носовую полость**; по наружным сторонам формирует **скулы**; сверху соединяется с **теменными костями**; сзади — с одной **клиновидной костью** (и справа, и слева).



Лобная кость. Вид снаружи



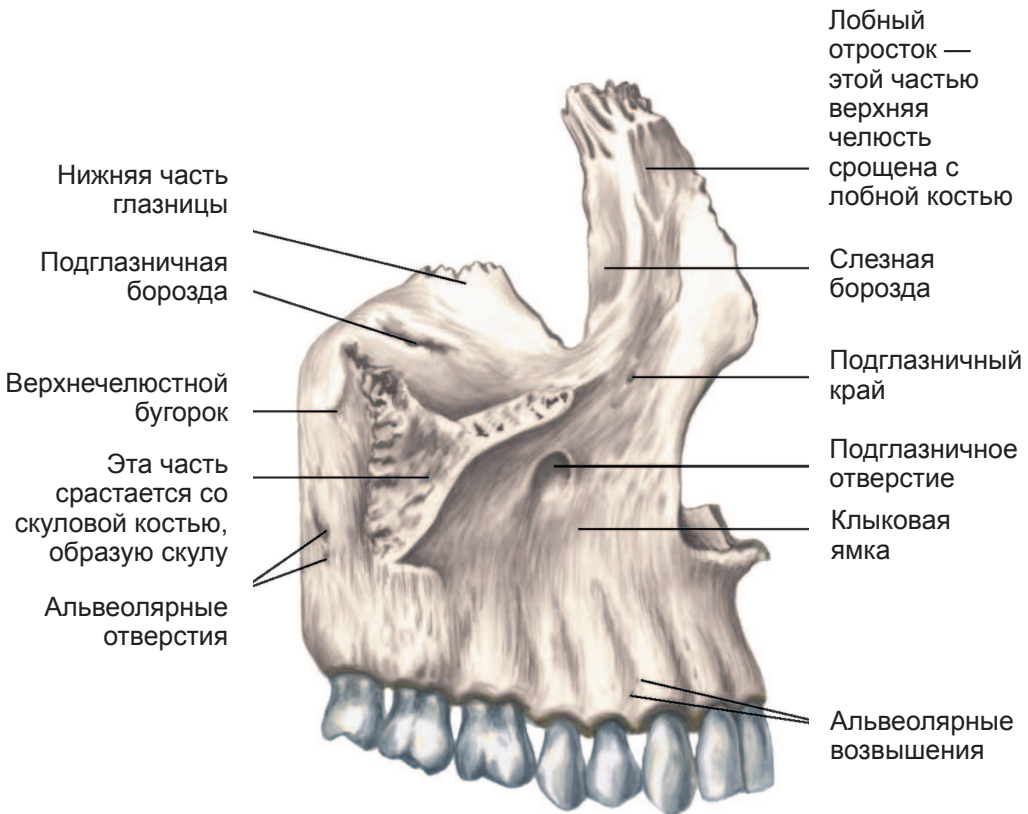
Лобная кость. Вид изнутри



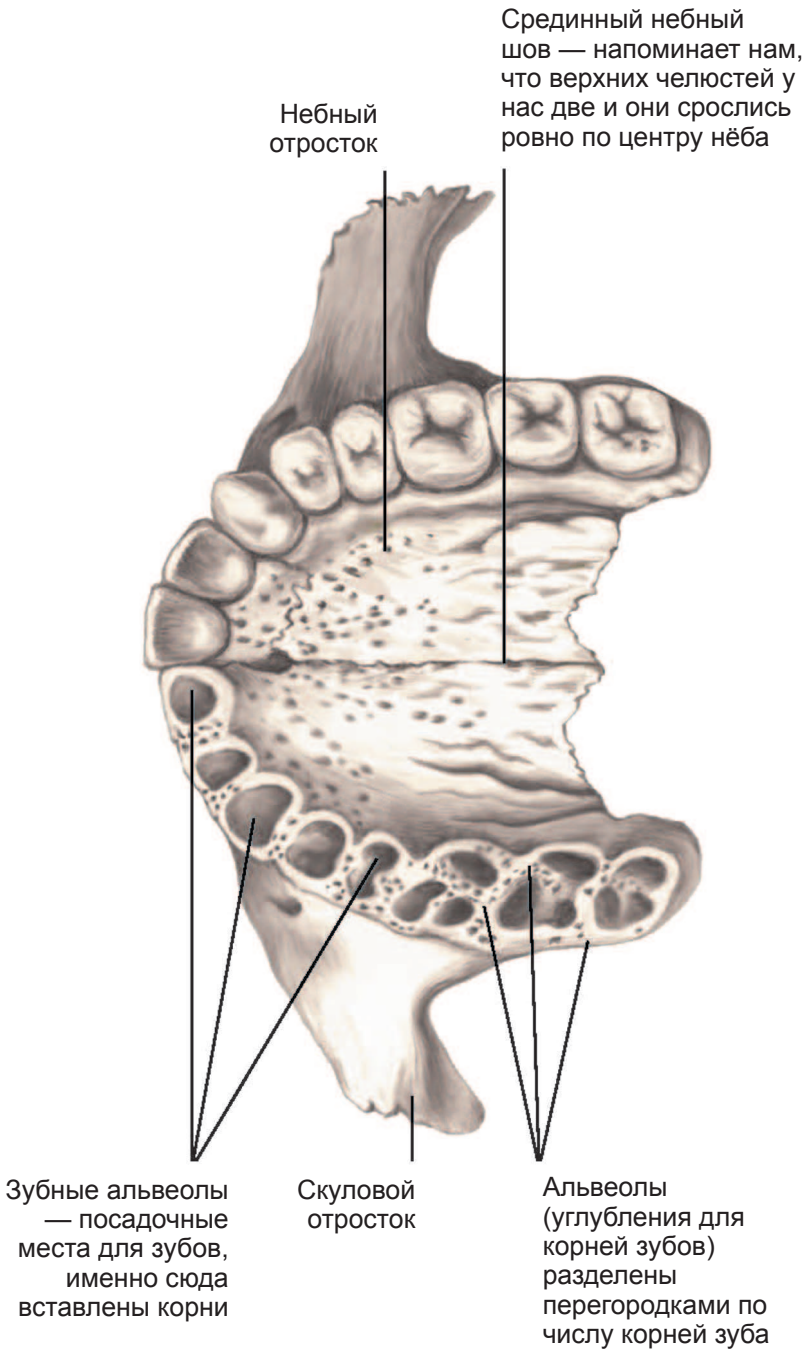
Лобная кость. Вид снизу

ГОЛОВА

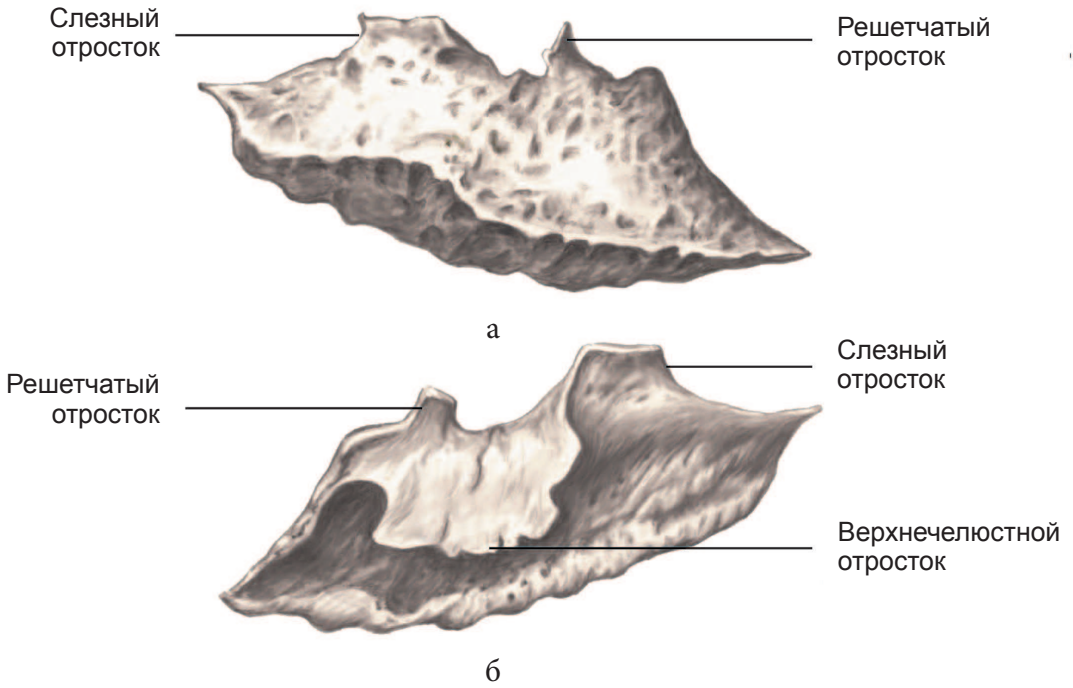
Для формирования носовой полости лобная кость соединяется с двумя (правой и левой) **верхними челюстями** (в зазорах между лобной костью и в. ч. есть еще куча бесполезной мелочи — **носовая и слёзная кости, твердое нёбо, сошник**; я об этой фигне рассказывать не буду: анатомически совершенно неинтересны).




Верхняя челюсть. Вид снаружи



Верхняя челюсть. Вид снизу



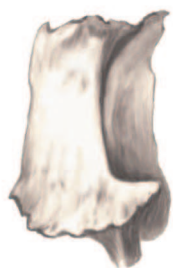Нижняя носовая раковина: а — вид снаружи; б — вид изнутри



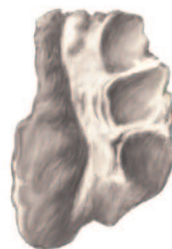Носовая кость: а — вид снаружи; б — вид изнутри

Вот все эти мелкие неинтересные косточки, которые даже патологоанатомам неинтересны.

Максимум антропологам, и то лет двести назад.

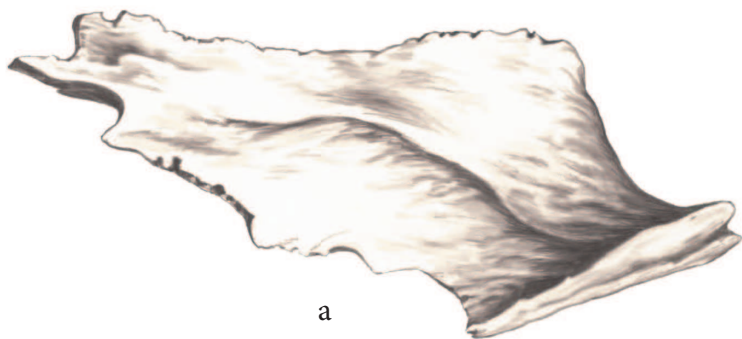

а

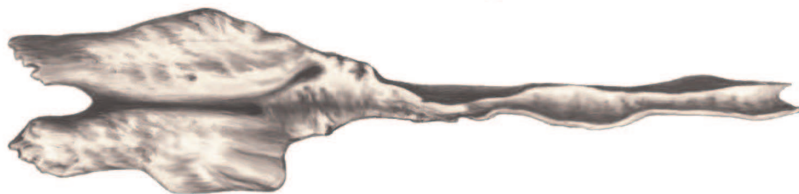

б

Слезная кость: а — вид снаружи; б — вид изнутри



а



б

Сошник. Вид сбоку: а — вид снаружи; б — вид сверху