



## ОГЛАВЛЕНИЕ

Предисловие к изданию на русском языке . . . . .	11
Предисловие к изданию на английском языке . . . . .	12
Список сокращений и условных обозначений . . . . .	13
<b>ЧАСТЬ I. ОПУХОЛИ . . . . .</b>	<b>15</b>
<b>Глава 1. Аденокарцинома . . . . .</b>	<b>17</b>
<b>Глава 2. Плоскоклеточный рак . . . . .</b>	<b>23</b>
<b>Глава 3. Крупноклеточный рак . . . . .</b>	<b>26</b>
<b>Глава 4. Железисто-плоскоклеточный рак . . . . .</b>	<b>28</b>
<b>Глава 5. Мелкоклеточный рак . . . . .</b>	<b>29</b>
<b>Глава 6. Крупноклеточный нейроэндокринный рак . . . . .</b>	<b>31</b>
<b>Глава 7. Карциноидная опухоль . . . . .</b>	<b>32</b>
Атипичный карциноид . . . . .	34
Диффузная идиопатическая гиперплазия нейроэндокринных клеток легких . . . . .	35
<b>Глава 8. Саркоматоидная карцинома . . . . .</b>	<b>37</b>
Карциносаркома . . . . .	37
Плевроролочная бластома . . . . .	38
<b>Глава 9. Опухоли по типу карциномы слюнных желез . . . . .</b>	<b>40</b>
Железисто-кистозный рак . . . . .	40
Мукоэпидермоидный рак . . . . .	41
Эпителиально-миоэпителиальная опухоль . . . . .	41
Дифференциальная диагностика объемного образования в просвете дыхательных путей . . . . .	42
<b>Глава 10. Папилломатоз . . . . .</b>	<b>43</b>
<b>Глава 11. Аденомы . . . . .</b>	<b>45</b>
Склерозирующая пневмоцитома (склерозирующая гемангиома) . . . . .	45
Альвеолярная аденома . . . . .	46
<b>Глава 12. Мезенхимальные опухоли . . . . .</b>	<b>47</b>
Ангиосаркома . . . . .	47

Эпителиоидная гемангиоэндотелиома (внутрисосудистая склерозирующая бронхиолоальвеолярная опухоль) . . . . .	48
Саркома Капоши . . . . .	49
Саркома из интимы легочной артерии . . . . .	51
Шваннома (невринома) . . . . .	52
Гамартома легкого . . . . .	55
Хондрома/гамартома . . . . .	56
Липома . . . . .	57
Околососудистые опухоли из эпителиоидных клеток: лимфангиолейомиоматоз . . . . .	58
Воспалительная псевдоопухоль . . . . .	59
<b>Глава 13.</b> Лимфогистиоцитарные опухоли . . . . .	60
Экстранодальная лимфома маргинальной зоны лимфоидной ткани, ассоциированная со слизистой оболочкой (MALT-лимфома) . . . . .	60
Лимфогранулематоз . . . . .	61
Диффузная В-крупноклеточная лимфома . . . . .	62
Болезнь Кастлемана (ангиофолликулярная/гигантская гиперплазия лимфатических узлов) . . . . .	63
Болезнь Эрдгейма–Честера . . . . .	65
<b>Глава 14.</b> Опухоли плевры . . . . .	66
Злокачественная мезотелиома плевры . . . . .	66
Солитарная фиброзная опухоль плевры . . . . .	69
<b>ЧАСТЬ II. НЕОПУХОЛЕВЫЕ ЗАБОЛЕВАНИЯ</b> . . . . .	73
<b>Глава 15.</b> Пороки развития и болезни, начинающиеся в детском возрасте . . . . .	75
Врожденная мальформация легочных дыхательных путей . . . . .	75
Бронхолегочная секвестрация . . . . .	76
Бронхогенная киста . . . . .	78
Синдром Суайра–Джеймса (синдром Суайра–Джеймса–Маклеода или синдром Брета) . . . . .	80
Врожденная долевая эмфизема . . . . .	81
<b>Глава 16.</b> Хроническая обструктивная болезнь легких . . . . .	83
Эмфизема . . . . .	83
Бронхиальная астма/хронический бронхит . . . . .	86
Бронхоэктазы . . . . .	88
Муковисцидоз . . . . .	89

Аллергический бронхолегочный аспергиллез .....	90
Редкие пороки развития .....	92
<b>Глава 17.</b> Заболевания мелких дыхательных путей .....	93
Респираторный бронхиолит .....	93
Фолликулярный бронхиолит .....	94
Облитерирующий бронхиолит/синдром облитерирующего бронхиолита .....	95
<b>Глава 18.</b> Острое повреждение легких .....	97
Диффузное повреждение альвеол .....	97
Организуемая пневмония .....	98
Острая фибринозная организуемая пневмония и острая эозинофильная пневмония .....	101
<b>Глава 19.</b> Идиопатические интерстициальные пневмонии .....	102
Идиопатические интерстициальные пневмонии: пересмотренная классификация Американского торакального общества/Европейского респираторного общества (междисциплинарный подход) .....	102
Типичная интерстициальная пневмония/идиопатический легочный фиброз .....	103
Неспецифическая интерстициальная пневмония .....	104
Респираторный бронхиолит, ассоциированный с интерстициальным заболеванием легких, десквамативная интерстициальная пневмония .....	107
Лимфоидная интерстициальная пневмония .....	108
Плеврорегочный фиброэластоз .....	109
Интерстициальная пневмония с аутоиммунными признаками .....	111
<b>Глава 20.</b> Другие интерстициальные заболевания легких .....	112
Экзогенный аллергический пневмонит (ЭАП) .....	112
Саркоидоз .....	114
Гистиоцитоз легких из клеток Лангерганса (легочный гистиоцитоз Х) .....	119
Эозинофильные заболевания легких .....	121
Легочно-альвеолярный протеиноз .....	124
<b>Глава 21.</b> Пневмокониоз .....	126
Силикоз .....	126
Пневмокониоз угольщиков .....	129
Реакции, связанные с вдыханием асбеста .....	130

Бериллиоз .....	132
Пневмокониоз и заболевания легких, вызванные твердыми металлами .....	133
Талькоз .....	134
<b>Глава 22.</b> Реакции на лекарственные препараты и наркотические вещества и эффекты терапии .....	136
Легочная токсичность при медикаментозной терапии .....	136
Токсичность амиодарона .....	137
Повреждение легких при злоупотреблении наркотиками .....	139
Кокаиновое легкое .....	139
Острый отек легких, вызванный героином .....	140
Внутрисосудистый талькоз .....	140
Инъекции метилфенидата <sup>р</sup> (риталина <sup>р</sup> ) .....	141
<b>Глава 23.</b> Васкулиты и другие причины легочных кровотечений .....	142
Диффузное альвеолярное кровотечение .....	142
АНЦА-ассоциированный васкулит легких .....	143
Гипокомплементарный уртикарный васкулит (васкулит с антителами к С1q) .....	146
<b>Глава 24.</b> Легочная гипертензия .....	148
Хроническая тромбоэмболическая легочная гипертензия .....	150
Легочная гипертензия с плексиформными изменениями .....	151
Легочная веноокклюзионная болезнь .....	152
Легочный капиллярный гемангиоматоз .....	153
<b>Глава 25.</b> Бактериальные инфекции и аспирация .....	155
Общие для легочных инфекций изменения при визуализирующих исследованиях с акцентом на бактериальные инфекции .....	156
Отдельные виды пневмонии .....	164
<i>Pseudomonas aeruginosa</i> .....	164
<i>Staphylococcus aureus</i> .....	165
Актиномикоз .....	165
Нокардиоз .....	169
Малакоплакия — инфекция <i>Rhodococcus</i> .....	170
Аспирационная пневмония .....	171
<b>Глава 26.</b> Микобактериальные инфекции .....	175
Туберкулез легких .....	175
Микобактериальные инфекции, отличные от туберкулеза .....	179

<b>Глава 27. Грибковые инфекции</b> .....	183
Гистоплазмоз .....	184
Первичный гистоплазмоз, или острый гистоплазмоз легких .....	184
Хронический гистоплазмоз легких .....	185
Прогрессирующий диссеминированный гистоплазмоз .....	185
Фиброзирующий медиастинит .....	186
Кокцидиомикоз .....	187
Бластомикоз .....	189
Аспергиллез .....	190
Аспергиллома .....	190
Аллергический бронхолегочный аспергиллез .....	190
Полуинвазивный аспергиллез .....	191
Инвазивный аспергиллез дыхательных путей .....	192
Ангиоинвазивный аспергиллез .....	192
Криптококкоз .....	193
Мукормикоз .....	195
Пневмоцистная пневмония .....	195
Кандидоз .....	197
<b>Глава 28. Вирусные инфекции</b> .....	198
Некоторые вирусы, вызывающие респираторные симптомы .....	199
Изменения, характерные для COVID-19 .....	202
<b>Глава 29. Паразитарные инфекции</b> .....	206
Стронгилоидоз .....	206
Дирофиляриоз .....	207
Эхинококкоз .....	207
Токсоплазмоз .....	208
<b>Глава 30. Различные заболевания, в том числе объемные образования и кисты</b> .....	210
Узловая гиперплазия лимфоидной ткани .....	210
Амилоидоз .....	211
Кальцификация и оссификация .....	215
Болезнь отложения легких цепей .....	217
Заболевания легких, связанные с иммуноглобулинами класса G4 .....	219
Гиалинизирующая гранулема легкого .....	219
Эмфизема с плацентоидной трансформацией и липоматозными изменениями легких .....	220

Экзогенная липоидная пневмония . . . . .	221
Доброкачественная метастазирующая лейомиома . . . . .	222
<b>Глава 31.</b> Легочные проявления коллагенозов. . . . .	224
Ревматоидный артрит . . . . .	224
Склеродермия. . . . .	226
Смешанные заболевания соединительной ткани. . . . .	227
Дерматомиозит и полимиозит . . . . .	228
Системная красная волчанка . . . . .	229
Синдром Шегрена . . . . .	231
Интерстициальная пневмония с аутоиммунными признаками (недифференцированное заболевание соединительной ткани). . . . .	233
<b>Глава 32.</b> Поражение легких при других системных заболеваниях. . . . .	234
Синдром Бёрта–Хога–Дьюба . . . . .	234
Вариабельный неклассифицируемый иммунодефицит и гранулематозно-лимфоцитарное интерстициальное поражение легких . . . . .	235
Болезнь Ниманна–Пика . . . . .	237
Легочные проявления воспалительных заболеваний кишечника с акцентом на некробиотические узелки . . . . .	238
Предметный указатель. . . . .	240

# Глава 1

## Аденокарцинома

- Используется классификация Международной ассоциации по изучению рака легкого (International Association for the Study of Lung Cancer)/Американского торакального общества (American Thoracic Society)/Европейского общества по заболеваниям дыхательной системы (European Respiratory Society), несмотря на отсутствие четкой корреляции с результатами компьютерной томографии (КТ).
- Атипичная аденоматозная гиперплазия: фокальное уплотнение по типу «матового стекла» (groundglass opacity) размером  $<1$  см (обычно  $\leq 5$  мм), которое не изменяется на протяжении нескольких месяцев и рассматривается как доброкачественная находка. Предраковые и злокачественные формы, включающие аденокарциному *in situ*, минимально инвазивную аденокарциному и инвазивную аденокарциному, различают на основании увеличения общего размера опухоли, наличия или отсутствия солидного компонента и его размера.
- Аденокарцинома *in situ*: уплотнение по типу «матового стекла»  $\leq 3$  см без наличия инвазивного компонента.
- Минимально инвазивная аденокарцинома: преимущественно уплотнение по типу «матового стекла»  $\leq 3$  см с инвазивным компонентом  $\leq 5$  мм.
- Инвазивная аденокарцинома:
  - варианты с преобладанием стелющегося типа роста, ацинарные, солидные, папиллярные, микропапиллярные;
  - инвазивная муцинозная аденокарцинома.

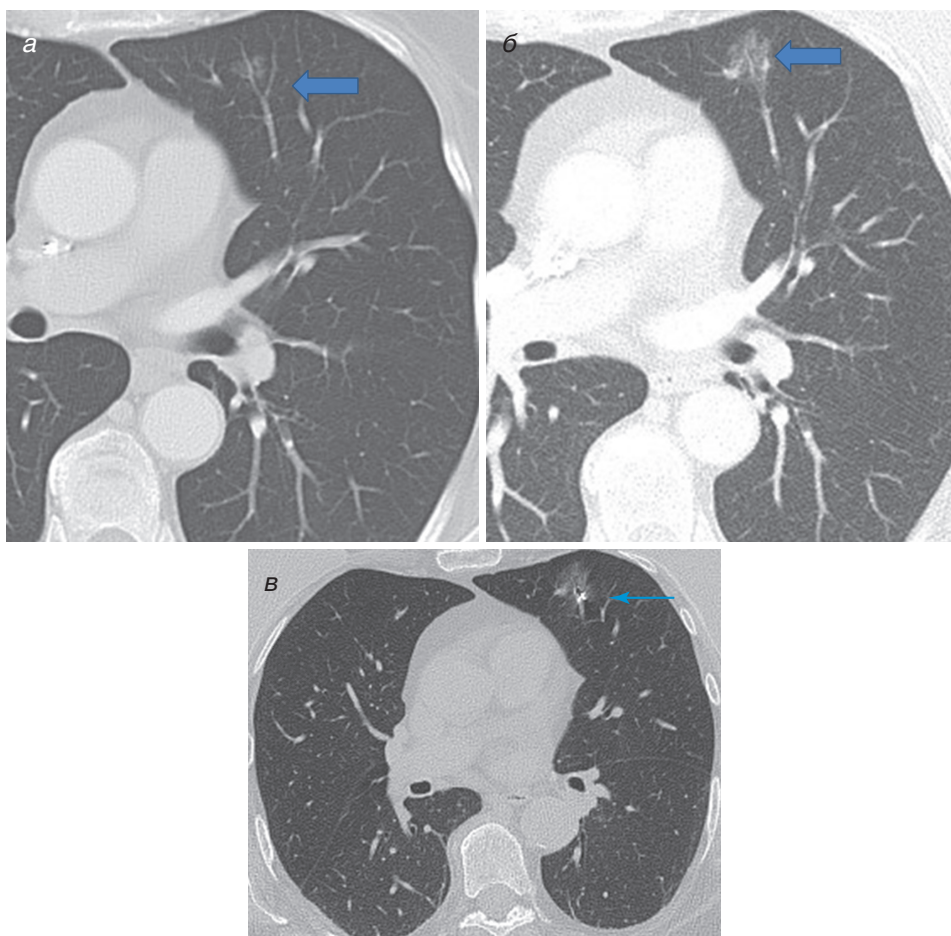
Подтип «инвазивная аденокарцинома со стелющимся ростом» (прежние названия — немучинозный бронхиолоальвеолярный рак, немучинозная бронхиолоальвеолярная карцинома) характеризуется преобладанием стелющегося типа роста с инвазивным компонентом  $>5$  мм либо с общим размером опухоли  $>3$  см.

Подтип «инвазивная муцинозная аденокарцинома» (ранее — муцинозный бронхиолоальвеолярный рак, связан с наличием мутации в гене *KRAS*) может выглядеть как единичный или множественные участки консолидации (симптом «воздушной бронхографии», симптом «КТ-ангиограммы»), множественные узелки, объемное образование или в редких случаях как симптом «бульжной мостовой».



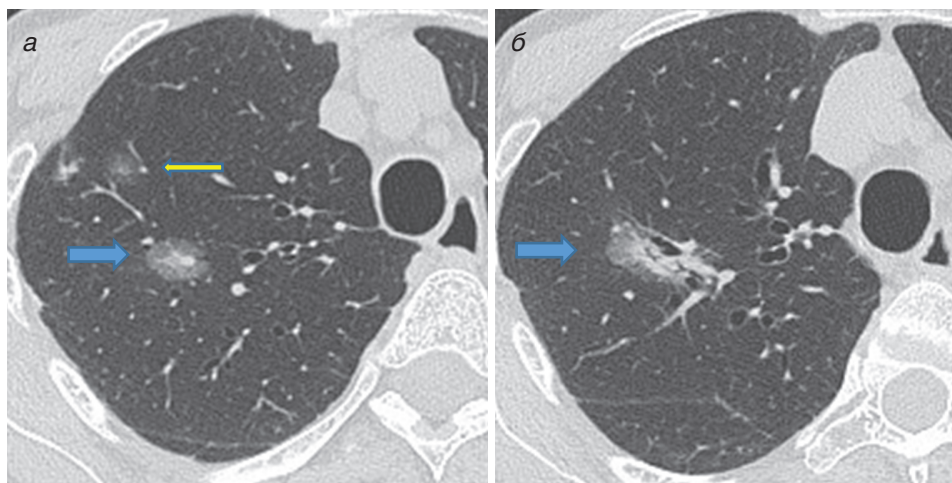
**Характерные признаки аденокарциномы при визуализации (рис. 1.1–1.6).**

- Лучевая картина аденокарциномы зависит от гистологического строения опухоли.
- Одиночный узел или объемное образование, участок консолидации или уплотнение по типу «матового стекла», либо многоочаговое поражение (узлы или объемные образования).

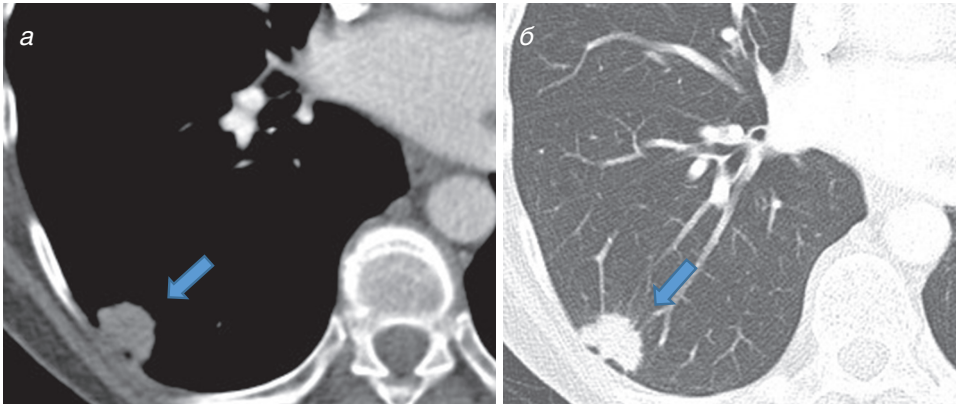


**Рис. 1.1.** Компьютерная томография органов грудной клетки в аксиальной проекции (легочный режим). (а) Небольшое уплотнение по типу «матового стекла» в левой верхней доле, которое может представлять собой атипичную аденоматозную гиперплазию или аденокарциному *in situ* (указано толстой стрелкой). (б) При повторной компьютерной томографии через 5 лет виден солидный компонент <5 мм, что указывает на аденокарциному *in situ*. (в) Фидуциальный маркер, введенный до хирургической резекции (указано тонкой стрелкой)

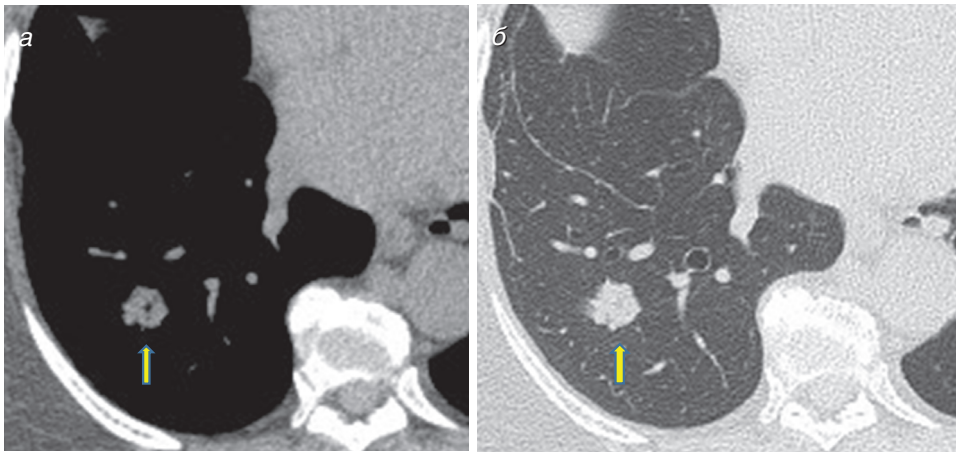
- Узлы могут быть солидными, частично солидными (наличие как солидного компонента, так и изменений по типу «матового стекла») или участками уплотнения по типу «матового стекла».
- Могут определяться спикулообразные контуры («лучистый венец»), знак «хвоста кометы», псевдокавитации, знак «cheerio», «воздушной бронхографии», «КТ-ангиограммы» и «булыжной мостовой».
- У более агрессивных подтипов аденокарциномы доля солидного компонента больше, а уплотнения по типу «матового стекла» обычно характерны для аденокарциномы со стелющимся типом роста. Таким образом, аденокарцинома *in situ*, минимально инвазивная аденокарцинома и аденокарцинома со стелющимся типом роста выглядят либо как уплотнения по типу «матового стекла», либо как частично солидные уплотнения с преобладанием матового стекла; остальные инвазивные подтипы с большей вероятностью будут выглядеть как солидные или частично солидные узлы, объемные образования или участки консолидации.
- Аденокарцинома *in situ*, минимально инвазивная аденокарцинома и медленно растущие аденокарциномы могут не выявляться при позитронно-эмиссионной томографии (ПЭТ) из-за низкого захвата ими фтордезоксиглюкозы.



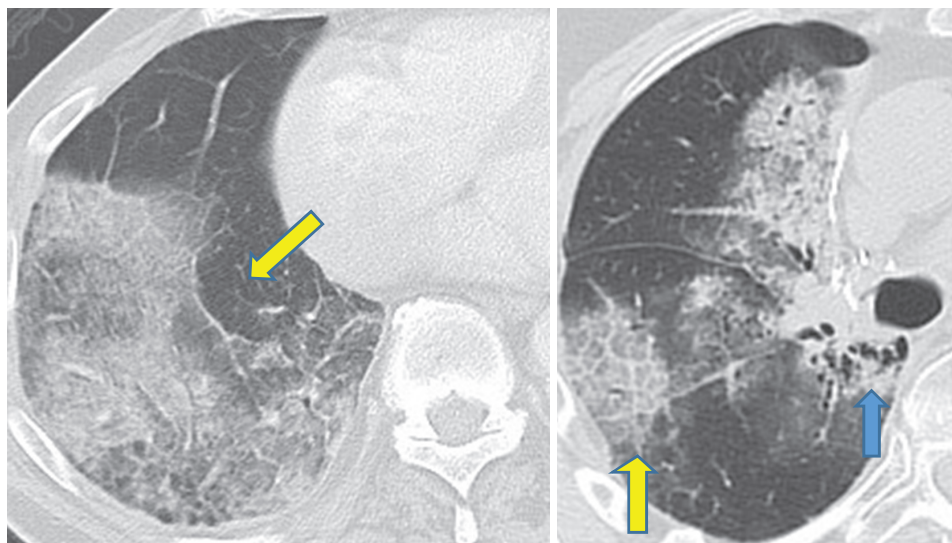
**Рис. 1.2.** Компьютерная томография органов грудной клетки в аксиальной проекции (легочный режим). (а) В верхней доле правого легкого определяется частично солидный узел с центральным солидным компонентом размером 5 мм, вероятно являющийся минимально инвазивной аденокарциномой (синяя стрелка), рядом расположено меньшими размерами уплотнение по типу «матового стекла» (желтая стрелка). (б) При повторной компьютерной томографии через 2 года отмечается прогрессирование — рост доминирующего узла с увеличением его солидного компонента. Обратите внимание, что рядом расположенное небольшое уплотнение по типу «матового стекла» исчезло (это были либо воспалительные изменения, либо атипичная аденоматозная гиперплазия)



**Рис. 1.3.** Компьютерная томография органов грудной клетки в аксиальной проекции. (а) Мякотканый и (б) легочный режимы: в периферических отделах правой нижней доли легкого определяется солидный узел со спикообразными контурами, соответствующий инвазивной аденокарциноме немучинозного типа (по результатам биопсии — микропапиллярный подтип)



**Рис. 1.4.** Компьютерная томография органов грудной клетки в аксиальной проекции в мягкотканном (а) и легочном (б) режимах: в правой нижней доле легкого определяется солидный узел с небольшим воздушным просветом в центре, что соответствует инвазивной аденокарциноме немучинозного типа (по результатам биопсии — папиллярный подтип)



**Рис. 1.5.** Компьютерная томография органов грудной клетки в аксиальной проекции (легочный режим). Состояние после резекции правой нижней доли легкого, рецидив инвазивной аденокарциномы со стелющимся типом роста в средней и нижней доле правого легкого. Обратите внимание на крошечные просветления по типу пузырьков в прикорневой области (указано синей стрелкой), а также уплотнения по типу «матового стекла», на фоне которых видны равномерно утолщенные междольковые перегородки (симптом «булыжной мостовой») в правой нижней доле (указано желтой стрелкой)