



## **СОДЕРЖАНИЕ**

Авторский коллектив .....	5
Список сокращений и условных обозначений .....	6
Введение .....	7
<b>Десять ключевых позиций</b> .....	9
Определения .....	11
Коды по Международной классификации болезней 10-го пересмотра. Хирургические болезни миндалин и аденоидов .....	11
<b>Эпидемиология</b> .....	14
<b>Сравнительный анализ сосудистой организации глоточной миндалины у детей и взрослых</b> .....	16
<b>Диагностика гипертрофии глоточной миндалины. Эндоскопическое исследование носоглотки.</b> .....	23
Методика эндоскопического осмотра носоглотки .....	24
<b>Дифференциальная диагностика</b> .....	25
<b>Клинические проявления гипертрофии глоточной миндалины в разных возрастных категориях.</b> .....	28
<b>Аденоиды и аденоидит</b> .....	31
Определение и классификация аденоидита .....	32
Эпидемиология, этиология и патогенез аденоидита .....	33
Клиническая картина острого и хронического аденоидита ...	38
Диагностика острого и хронического аденоидита .....	41
Микробиологическая диагностика .....	41
Лечение острого и хронического аденоидита .....	43

<b>Хирургическое лечение гипертрофии глоточной миндалины</b> .....	46
Техника эндоскопической аденотомии .....	48
<b>Современные методы аденотомии</b> .....	58
Лазерная аденотомия .....	59
Оборудование и методика эксперимента .....	62
Результаты эксперимента .....	64
Методика хирургического лечения гипертрофии глоточных миндалин с применением гольмиевого лазера...	68
Способ доставки излучения гольмиевого лазера в носоглотку при трансназальном доступе .....	68
Способ доставки излучения гольмиевого лазера в носоглотку при трансоральном доступе .....	70
<b>Интраоперационные и послеоперационные осложнения аденотомии</b> .....	75
Частота других осложнений при аденотомии .....	77
<b>Аденоиды и синдром постназального затека</b> .....	80
Список литературы .....	85

## ДЕСЯТЬ КЛЮЧЕВЫХ ПОЗИЦИЙ

1. Истинную гипертрофию глоточной миндалины (аденоиды), которая подразумевает нефизиологическое увеличение ГМ, обусловленное лимфоцитарно-лимфобластной гиперплазией лимфоидной ткани, следует отличать от ложной гипертрофии ГМ, характеризующейся отеком лимфоидной ткани носоглотки, угнетением мукоцилиарной системы респираторного тракта, активацией условно-патогенной флоры, то есть развитием хронического аденоидита.
2. Ложная гипертрофия ГМ ошибочно принимается оториноларингологами за истинную гипертрофию с последующей необоснованной аденотомией.
3. Гипертрофия ГМ является одной из распространенных патологий среди детей и встречается у 45% детей дошкольного возраста. От 45 до 62% обратившихся к оториноларингологу детей страдают патологией ГМ. Заболеваемость данной патологией составляет 16,1 случая на 1000 детей в возрасте до 14 лет. Частота выявляемости данной патологии составляет 398,8 случая на 1000 детей в дошкольном возрасте и 199,2 на 1000 у школьников.
4. В последнее время отмечается увеличение среднего возраста пациентов, нуждающихся в аденотомии. Данная патология чаще выявляется в более старших возрастных группах. Гипертрофия ГМ у взрослых встречается чаще, чем это раньше предполагалось. Возможно, это связано с повсеместным внедрением эндоскопических методов для осмотра носоглотки и компьютерной томографии.
5. Как у взрослых, так и у детей аденоиды могут приводить к назальной обструкции, патологии среднего уха, синдрому обструктивного апноэ сна, постназальному синдрому, дисфунк-

ции слуховой трубы, у детей гипертрофия ГМ может влиять на общее развитие, интеллектуальную сферу, на развитие речи, заболевания верхних дыхательных путей. У взрослых и детей отмечается затрудненное носовое дыхание (у 100%). Храп отмечается у 20% взрослых и 52,2% детей. Ринолалия выявлена у 7,5% взрослых и 8,7% детей; обструктивное апноэ сна — у 2,5 и 4,3% соответственно.

6. «Золотым стандартом» в диагностике увеличения ГМ является эндоскопическое исследование носоглотки. Поэтому всем пациентам, имеющим назальные симптомы, храп, проблемное среднее ухо, необходимо выполнение эндоскопического исследования носоглотки.
7. Дифференциальную диагностику в первую очередь следует проводить с различными доброкачественными и злокачественными опухолями носоглотки. К ним относятся: юношеская ангиофиброма, гемангиома, жаберная киста, гемангиоперицитомы, онкоцитомы, амилоидомы, фибромиксоидная опухоль, лимфома, рак носоглотки, кистозные образования в носоглотке (киста Торнвальдта, ретенционная киста и др.).
8. В случаях увеличения ГМ, связанного с острыми воспалительными изменениями, консервативное лечение (в том числе топическими стероидами) является весьма эффективным. В случаях же частых рецидивов воспалительных изменений и неэффективности консервативного лечения, скорее всего, потребуется хирургическое лечение.
9. Эволюция техники АТ логически привела к появлению высокоэффективных (до 99%) способов операции с малым количеством рецидивов, небольшой хирургической травмой и минимальным риском развития осложнений. Условием таких результатов является эндоскопический интраоперационный контроль.
10. Преимущество гольмиевой АТ перед АТ, выполненной аденомом Бекмана, заключается в обеспечении лучшего доступа к труднодоступным отделам носоглотки (области устья слуховой трубы, соустью, своду носоглотки) и удалении аденоидной ткани с минимальной травматичностью.

## ОПРЕДЕЛЕНИЯ

**Аденоиды, или гипертрофия глоточной миндалины**, — это разрастание лимфоидной ткани глоточной миндалины (ГМ), которая расположена на своде носоглотки. В результате воспаления аденоидов возникает аденоидит.

## КОДЫ ПО МЕЖДУНАРОДНОЙ КЛАССИФИКАЦИИ БОЛЕЗНЕЙ 10-ГО ПЕРЕСМОТРА. ХИРУРГИЧЕСКИЕ БОЛЕЗНИ МИНДАЛИН И АДЕНОИДОВ

- J35.1 Гипертрофия миндалин (увеличение миндалин).
- J35.2 Гипертрофия аденоидов.
- J35.3 Гипертрофия миндалин с увеличением аденоидов.
- J35.8 Другие хронические болезни миндалин и аденоидов.
- J35.9 Хроническая болезнь миндалин и аденоидов неуточненная.

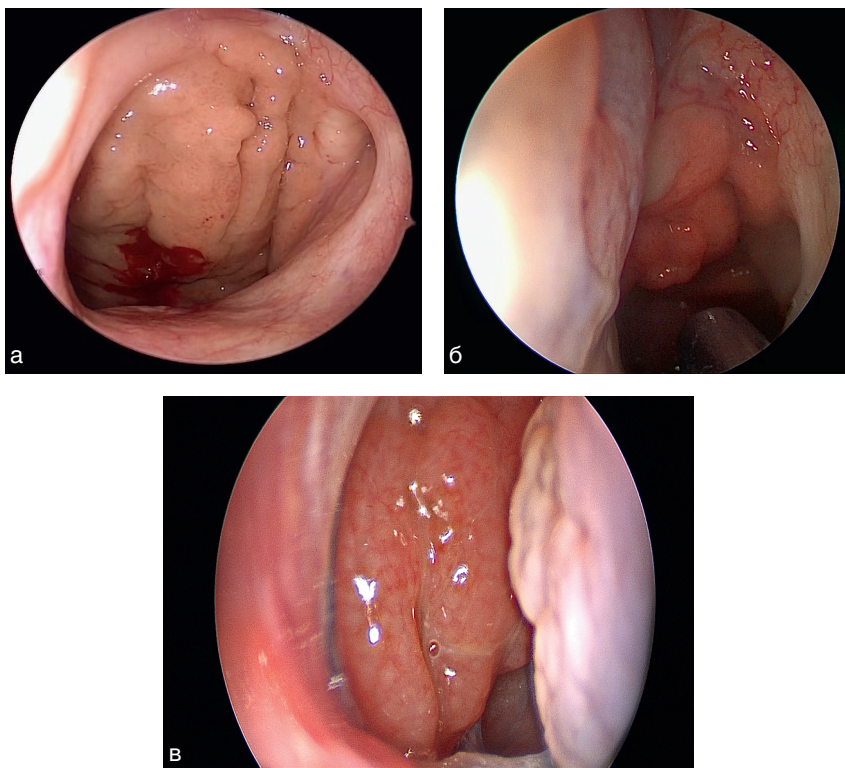
Необходимо отметить, что различают истинную и ложную гипертрофию ГМ. В данном разделе мы будем говорить об истинной гипертрофии ГМ (аденоидов).

Гипертрофия ГМ — это нефизиологическое увеличение ГМ, обусловленное лимфоцитарно-лимфобластной гиперплазией лимфоидной ткани.

Ложная гипертрофия ГМ характеризуется отеком лимфоидной ткани носоглотки, угнетением мукоцилиарной системы респираторного тракта, активацией условно-патогенной флоры, то есть развитием хронического аденоидита. При этом ГМ увеличена в размерах и ошибочно принимается оториноларингологами за истинную гипертрофию, в связи с чем производится необоснованная аденотомия, тогда как можно сохранить этот иммунокомпетентный орган носоглотки, проведя курс консервативного лечения.

Традиционно различают три степени гипертрофии ГМ:

- I степень — ГМ прикрывает только верхнюю 1/3 сошника;
- II степень — ГМ прикрывает 1/2 сошника;
- III степень — ГМ прикрывает сошник полностью, доходя до уровня заднего конца нижней носовой раковины (рис. 1, а–в).



**Рис. 1.** Аденоиды: а — I степень; б — II степень; в — III степень

Однако более полная классификация была предложена В.Т. Пальчуном и соавт., которые выделили четыре степени аденоидных разрастаний:

- I степень — аденоиды прикрывают до 1/3 сошника;
- II степень — аденоиды прикрывают до 1/2 сошника;
- III степень — 2/3 сошника закрыты гипертрофированной миндалиной;
- IV степень — хоаны закрыты полностью или почти полностью.

Методика построения клинического диагноза основана на жалобах пациента, анамнезе заболевания, данных объективных методов исследования (эндоскопии полости носа, при необходимости дифференциальной диагностики проводится морфологическое исследование образования носоглотки).

Носоглоточная (глоточная) миндалина (ГМ) является частью лимфаденоидного глоточного кольца, располагается на задне-верхней стенке носоглотки. Как отмечают В.Г. Сапожников и соавт., у детей наблюдается физиологическое увеличение ГМ, которое происходит в раннем возрасте, достигая максимальных размеров к 3–7 годам, в более старшем возрасте происходит обратное развитие (обычно к 7–8 годам, реже – к 10 годам), а к 16–20 годам аденоиды полностью атрофируются [29].

Этиологические факторы развития гипертрофии ГМ отличаются разнообразием. У детей раннего возраста их увеличение можно считать физиологическим явлением, отражающим формирование защитной системы на пути проникновения микроорганизмов со струей воздуха в верхние дыхательные пути.

Предрасполагающие факторы для развития гипертрофии носоглоточной (глоточной) миндалины:

- осложненное течение ante- и перинатального периода онтогенеза ребенка;
- частые острые респираторно-вирусные инфекции (группа часто болеющих детей);
- рецидивирующие воспалительные заболевания носоглотки (бактериальные, вирусные, грибковые аденоидиты);
- детские инфекционные болезни (корь, ветряная оспа, скарлатина и др.), аллергические процессы (пищевая аллергия, аллергический ринит, поллиноз и т.д.) [14];
- эндокринные нарушения, аномалии конституции, лимфатико-гипопластический диатез;
- гиповитаминозы, кислотозависимые заболевания желудка, в частности гастроэзофагеальная рефлюксная болезнь;
- неблагоприятные социально-бытовые условия жизни, экологическая обстановка и другие факторы, блокирующие адекватный адаптивный ответ организма ребенка.



## ЭПИДЕМИОЛОГИЯ

Гипертрофия ГМ наиболее часто встречается среди детей дошкольного возраста. Распространенность заболевания в данной категории пациентов составляет 45% [8].

По данным Е.В. Борзова, от 45 до 62% обратившихся к оториноларингологу детей страдают патологией ГМ. Заболеваемость, по данным источника, составляет 16,1 случая на 1000 детей в возрасте до 14 лет (по данным обследования 30 000 детей) [15].

Как указывают Е.А. Пруидзе и соавт., частота выявляемости данной патологии составляет 398,8 случая на 1000 детей в дошкольном возрасте и 199,2 на 1000 школьников [24].

По статистике детских стационаров г. Москвы, в структуре патологии уха, горла и носа на долю больных с аденоидными вегетациями приходится до 40% всех госпитализированных детей, а в структуре заболеваемости верхних дыхательных путей — до 81% [17].

По данным ряда авторов, аденоиды могут встречаться и во взрослой популяции, вызывая назальную обструкцию [23]. Многие исследователи указывают на гиподиагностику аденоидов у взрослых, так как считается, что данная патология встречается в основном у детей [13].

М.Р. Rout и соавт. [46], выявили аденоиды у 21 из 100 пациентов с затрудненным носовым дыханием (21%) и у 9 из 100 больных с хроническим тонзиллитом (9%). Данная патология чаще встречалась у мужчин (70%). Что касается возрастного распределения, то также было выявлено уменьшение частоты данной патологии с возрастом: лица 16–25 лет составляли 60% всех обследованных, лица 26–35 лет — 26,6%, а лица 36–45 лет — лишь 13,4%.

Как у взрослых, так и у детей аденоиды могут приводить к назальной обструкции, патологии среднего уха, синдрому обструктивного апноэ сна, и влиять на общее развитие, интеллек-

туальную сферу, на развитие речи, заболевания верхних дыхательных путей [3].

Распространенность гипертрофии аденоидов у взрослых в общей популяции составляет от 2,5 до 55,1%, а у пациентов с затрудненным носовым дыханием — от 18,78 до 63,03%. Данная патология чаще встречается у мужчин и имеет тенденцию к снижению в старших возрастных группах [48].