



# ОГЛАВЛЕНИЕ

<b>Предисловие</b> .....	7
<b>Список сокращений и условных обозначений</b> .....	9
<b>ЧАСТЬ I. БОЛЕВЫЕ НЕВРОЛОГИЧЕСКИЕ ОРОФАЦИАЛЬНЫЕ ЗАБОЛЕВАНИЯ И СИНДРОМЫ</b> .....	11
<b>Глава 1. Орофациальная боль при невралгиях/невропатиях краниальных нервов</b> .....	13
1.1. Система тройничного нерва. Невралгия и невропатия тройничного нерва .....	13
1.1.1. Краткие сведения о системе тройничного нерва .....	13
1.1.2. Исследование функций тройничного нерва .....	18
1.1.3. Классификация основных форм невралгии и невропатии тройничного нерва .....	32
1.1.4. Невралгия тройничного нерва .....	33
1.1.4.1. Эпидемиология .....	34
1.1.4.2. Классификация .....	34
1.1.4.3. Патогенез .....	35
1.1.4.4. Клиническая картина и диагностика .....	37
1.1.4.5. Лечение .....	47
1.1.5. Невропатия тройничного нерва .....	52
1.1.5.1. Невропатия тройничного нерва при инфекционных заболеваниях .....	60
1.1.5.1.1. Невропатия тройничного нерва, обусловленная опоясывающим лишаем, и постгерпетическая невралгия .....	60
1.1.5.1.2. Невропатия тройничного нерва при сифилисе ..	74
1.1.5.1.3. Невропатия тройничного нерва при лепре .....	75
1.1.5.2. Посттравматическая невропатия тройничного нерва и его ветвей .....	75
1.1.5.2.1. Травмы головы и лица .....	77
1.1.5.2.2. Травмы челюстей .....	78
1.1.5.2.3. Стоматологические вмешательства .....	79
1.1.5.2.4. Челюстно-лицевая коррекция (ортогнатическая хирургия) .....	85
1.1.5.2.5. Лечение посттравматической невропатии тройничного нерва .....	86

1.1.5.3. Невропатия тройничного нерва, обусловленная другими заболеваниями . . . . .	88
1.2. Система языкоглоточного нерва. Невралгия и невропатия языкоглоточного нерва . . . . .	95
1.2.1. Краткие сведения об анатомии языкоглоточного нерва. . . . .	95
1.2.2. Исследование функций языкоглоточного нерва. . . . .	97
1.2.3. Классификация основных форм невралгии и невропатии языкоглоточного нерва . . . . .	98
1.2.4. Невралгия и невропатия языкоглоточного нерва . . . . .	98
1.2.4.1. Этиология и патогенез . . . . .	99
1.2.4.2. Клиническая картина и диагностика . . . . .	99
1.2.4.3. Лечение. . . . .	102
1.3. Синдром Толосы–Ханта . . . . .	103
<b>Глава 2. Миофасциальный орофациальный болевой синдром . . . . .</b>	<b>104</b>
2.1. Этиология и патогенез . . . . .	104
2.2. Клинические проявления . . . . .	106
2.3. Диагностика . . . . .	108
2.4. Лечение. . . . .	112
<b>Глава 3. Орофациальная боль, схожая по клиническим проявлениям с первичной головной болью . . . . .</b>	<b>116</b>
3.1. Орофациальная мигрень . . . . .	116
3.2. Орофациальная боль напряженного типа . . . . .	117
3.3. Тригеминальная вегетативная орофациальная боль. . . . .	118
3.3.1. Кластерная орофациальная боль . . . . .	118
3.3.2. Пароксизмальная гемифациальная боль . . . . .	119
3.3.3. Кратковременная односторонняя невралгическая головная боль с покраснением конъюнктивы и слезотечением . . . . .	120
3.3.4. Продолжительная гемифациальная боль с вегетативными симптомами . . . . .	122
3.4. Нейроваскулярная орофациальная боль . . . . .	122
<b>Глава 4. Идиопатическая орофациальная боль. . . . .</b>	<b>124</b>
4.1. Синдром «пылающего или горящего рта» (глоссодиния). . . . .	124
4.2. Персистирующая идиопатическая лицевая боль . . . . .	125
4.3. Персистирующая идиопатическая дентоальвеолярная боль . . . . .	128

## **ЧАСТЬ II. НЕБОЛЕВЫЕ НЕВРОЛОГИЧЕСКИЕ ОРОФАЦИАЛЬНЫЕ ЗАБОЛЕВАНИЯ И СИНДРОМЫ . . . . . 131**

<b>Глава 5. Система лицевого нерва. Невропатии лицевого нерва . . . . .</b>	<b>133</b>
5.1. Краткие сведения об анатомии лицевого нерва . . . . .	133
5.2. Исследование функций лицевого нерва . . . . .	135
5.3. Нарушения функций лицевого нерва . . . . .	136
5.4. Невропатия лицевого нерва (синдром Белла) . . . . .	139
5.4.1. Клинические особенности . . . . .	140
5.4.2. Диагностика . . . . .	142
5.4.3. Течение . . . . .	148
5.4.4. Прогноз . . . . .	148
5.4.5. Осложнения . . . . .	149
5.4.6. Лечение . . . . .	152
5.5. Невропатии лицевого нерва при инфекционных заболеваниях . . . . .	157
5.6. Невропатии лицевого нерва при воспалительных заболеваниях уха . . . . .	162
5.7. Невропатии лицевого нерва при демиелинизирующих заболеваниях . . . . .	163
5.8. Невропатии лицевого нерва при черепно-мозговой травме . . . . .	164
5.9. Невропатии лицевого нерва при нарушениях мозгового кровообращения . . . . .	166
5.10. Невропатии лицевого нерва при болезнях соединительной ткани, васкулитах и гранулематозах . . . . .	167
5.11. Невропатии лицевого нерва при опухолях головного мозга . . . . .	171
5.12. Невропатии лицевого нерва при синдромах врожденных пороков развития и наследственных болезнях . . . . .	172
5.13. Дисметаболические невропатии лицевого нерва . . . . .	178
5.14. Невропатии лицевого нерва при порфириях . . . . .	178
5.15. Невропатии лицевого нерва при экзогенных интоксикациях . . . . .	179
5.16. Ятрогенные повреждения лицевого нерва . . . . .	180
5.17. Другие причины невропатий лицевого нерва . . . . .	181
<b>Глава 6. Синдром Россолимо–Мелькерссона–Розенталя . . . . .</b>	<b>185</b>

<b>Глава 7. Гиперкинезы лица</b> .....	189
7.1. Лицевой гемиспазм .....	189
7.2. Лицевой параспазм .....	191
7.3. Блефароспазм .....	193
Приложение 1 .....	196
Приложение 2 .....	200
Приложение 3 .....	202
<b>Литература к части I</b> .....	204
<b>Литература к части II</b> .....	211
<b>Предметный указатель</b> .....	213

# Глава 1

---

## Орофациальная боль при невралгиях/ невропатиях краниальных нервов

### 1.1. СИСТЕМА ТРОЙНИЧНОГО НЕРВА. НЕВРАЛГИЯ И НЕВРОПАТИЯ ТРОЙНИЧНОГО НЕРВА

В группе болевых синдромов лица и полости рта основное место принадлежит невралгии и невропатии тройничного нерва. Под системой тройничного нерва понимают его рецепторный аппарат, периферические нервные волокна, узлы, ядра, проводящие пути, подкорковые и корковые отделы центральной нервной системы (ЦНС), а также все структурные образования нервной системы, с которыми тройничный нерв связан в функциональном отношении как в норме, так и при различных патологических состояниях.

#### 1.1.1. Краткие сведения о системе тройничного нерва

Тройничный нерв — V пара черепных нервов. В составе тройничного нерва выделяют ядра (одно двигательное и три чувствительных), чувствительный и двигательный корешки, тройничный (полулунный,

или гассеров) узел на чувствительном корешке и три главные ветви: глазной, верхнечелюстной и нижнечелюстной нервы.

Чувствительные нейроны, отростки которых образуют чувствительные ветви тройничного нерва, находятся в тройничном узле, имеющем полукруглую форму (длина 14–29 мм, высота 5–10 мм). Узел расположен на пирамиде височной кости в тройничном вдавлении. Клетки узла (первый нейрон) относятся к псевдоуниполярным, имеющим один отросток, который вблизи от тела клетки Т-образно разделяется на два: центральный (аксон) и периферический (дендрит). Центральные отростки формируют чувствительный корешок и через него вступают в ствол мозга, достигая чувствительных ядер нерва: мостового ядра, ядра спинномозгового пути, расположенного в нижней части моста мозга и в продолговатом мозге, а также ядра среднемозгового пути в среднем мозге. Периферические отростки нейронов тройничного узла идут в составе главных ветвей тройничного нерва. В чувствительных ядрах тройничного нерва находятся клетки (второй нейрон), аксоны которых в составе медиальной петли по тройничной петле следуют к таламусу, в вентролатеральных ядрах которого расположены третьи нейроны тройничных путей. На пути к таламусу часть волокон переходит на противоположную сторону. Аксоны нейронов таламуса в составе таламокоркового пути через заднюю ножку внутренней капсулы и лучистый венец направляются к клеткам постцентральной извилины коры головного мозга.

Двигательный нисходящий путь системы тройничного нерва начинается в нейронах ганглионарного слоя коры большого мозга в нижней трети предцентральной извилины (первый центральный двигательный нейрон). Их аксоны проходят в составе лучистого венца и внутренней капсулы к двигательному ядру тройничного нерва, лежащему в задней части моста мозга. Аксоны нейронов этого ядра (второй, периферический двигательный нейрон) выходят из мозга и образуют двигательный корешок. Между чувствительным и двигательным корешками тройничного нерва имеются анатомические связи, через которые часть нервных волокон переходит из одного корешка в другой. Средний диаметр чувствительного корешка составляет 2,0–2,8 мм; он содержит 75 000–150 000 миелиновых нервных волокон диаметром преимущественно до 5 мкм. Толщина двигательного корешка в среднем составляет 0,8–1,4 мм, он содержит 6000–15 000 миелиновых волокон диаметром преимущественно свыше 5 мкм. С главными ветвями тройничного нерва связаны парасимпатические нервные узлы: ресничный узел —

с глазным нервом, крылонёбный — с верхнечелюстным, ушной и поднижнечелюстной узлы — с нижнечелюстным.

Каждая из трех главных ветвей тройничного нерва в свою очередь дает три группы ветвей, к которым относятся:

- 1) ветви, идущие к твердой оболочке головного мозга;
- 2) внутренние ветви — к слизистой оболочке рта и носа, придаточных пазух носа, к слезной железе, глазу, слюнным железам, зубам;
- 3) наружные ветви: медиальные — к коже передних областей лица, латеральные — к коже боковой области лица.

*Глазной нерв* (I ветвь тройничного нерва) — преимущественно чувствительный, толщиной 2–3 мм, состоит из 30–70 сравнительно мелких пучков, содержит от 20 000 до 54 000 миелиновых нервных волокон, в основном небольшого диаметра (до 5 мкм). Он иннервирует кожу лба, височной и теменной областей, верхнего века, спинки носа, а также частично — слизистую оболочку носа и его придаточных пазух, оболочки глазного яблока и слезную железу. По отхождении от гассерова узла нерв проходит в толще наружной стенки пещеристого синуса и через верхнюю глазничную щель в глазницу. Отдает тенториальную (оболочечную) ветвь к намету мозжечка и делится на три нерва: слезный, лобный, носоресничный, который соединительной ветвью связан с ресничным узлом, лежащим в глазнице.

*Верхнечелюстной нерв* (II ветвь тройничного нерва) — чувствительный, толщиной 2,5–4,5 мм, состоит из 25–70 небольших пучков, содержащих от 30 000 до 80 000 миелиновых нервных волокон диаметром до 5 мкм. Он иннервирует твердую оболочку головного мозга, кожу нижнего века, наружного угла глазной щели, передней части височной области, верхней части щеки, крыльев носа и верхней губы, слизистую оболочку верхней губы, гайморовой (верхнечелюстной) пазухи и нёба, зубы верхней челюсти. Верхнечелюстной нерв выходит из черепа через круглое отверстие в крылонёбную ямку. Длина нерва и его положение в ямке зависят от формы черепа. Он отдает менингеальную ветвь к твердой оболочке мозга и разделяется на узловые ветви, идущие к крылонёбному узлу, скуловой нерв, делящийся на скулолицевую и скуловисочную ветви, подглазничный нерв, являющийся непосредственным продолжением верхнечелюстного нерва. Подглазничный нерв проходит в подглазничной борозде, выходя на лицо через подглазничное отверстие. На своем пути он отдает верхние альвеолярные нервы к верхним зубам и верхней челюсти, нижние ветви век — к коже нижнего века, наружные носовые ветви — к коже крыла носа, внутрен-



ние носовые ветви — к слизистой оболочке преддверия носа, верхние губные ветви — к коже и слизистой оболочке верхней губы до угла рта. Все верхние альвеолярные ветви (задние, средняя, передние) анастомозируют между собой в толще альвеолярного отростка верхней челюсти по многочисленным костным каналам, образуя верхнее зубное сплетение. От него отходят верхние зубные ветви в количестве, соответствующем числу корней верхних зубов, которые проникают в полость каждого зуба через отверстия на верхушке корней зубов. От зубного сплетения отходят также ветви для иннервации слизистой оболочки десны верхней челюсти.

*Нижнечелюстной нерв* (III ветвь тройничного нерва) — смешанный, формируется чувствительными нервными волокнами, идущими из гассерова узла, и двигательными волокнами двигательного корешка. Толщина ствола нерва колеблется от 3,5 до 7,5 мм, а длина внечерепного отдела ствола — от 5 до 20 мм. Нерв состоит из 30–80 пучков нервных волокон, содержащих от 50 000 до 120 000 миелиновых волокон. Нижнечелюстной нерв осуществляет чувствительную иннервацию твердой оболочки головного мозга, кожи нижней губы, подбородка, нижней части щеки, передней части ушной раковины и наружного слухового прохода, части внешней поверхности барабанной перепонки, слизистой оболочки щеки, дна полости рта и передних 2/3 языка, зубов нижней челюсти, а также осуществляет двигательную иннервацию жевательных мышц (жевательной, височной, медиальной и латеральной крыловидных), мышцы, напрягающей барабанную перепонку, мышцы, напрягающей нёбную занавеску, челюстно-подъязычной мышцы, а также переднего брюшка двубрюшной мышцы. Он выходит из полости черепа через овальное отверстие в подвисочную ямку, где формирует ряд ветвей.

1. Менингеальная — к твердой оболочке головного мозга.
2. Жевательный нерв — к жевательной мышце.
3. Глубокие височные нервы — к височной мышце.
4. Латеральный и медиальный крыловидные нервы — к одноименным мышцам.
5. Щечный нерв — к слизистой оболочке щеки, коже щеки и угла рта.
6. Ушно-височный нерв, к которому подходит соединительная ветвь ушного узла, и который образует несколько ветвей — суставные ветви к височно-нижнечелюстному суставу, околоушные ветви к околоушной слюнной железе, нерв наружного слухового прохода к коже наружного слухового прохода и барабанной

перепонке, передние ушные нервы к коже переднего отдела ушной раковины и средней части височной области.

7. Язычный нерв — к слизистой оболочке языка, дна полости рта, зева, к подчелюстной и подъязычной слюнным железам; у верхнего края медиальной крыловидной мышцы к нерву присоединяется барабанная струна, являющаяся продолжением промежуточного нерва; в составе барабанной струны в язычный нерв включаются секреторные волокна, следующие к поднижнечелюстному нервному узлу, и вкусовые волокна, идущие к сосочкам языка.
8. Нижний альвеолярный нерв, отдающий челюстно-подъязычный нерв к челюстно-подъязычной мышце и переднему брюшку двубрюшной мышцы, нижние зубные и десневые ветви — к десне, альвеолам нижней челюсти и зубам, подбородочный нерв — к коже подбородка и нижней губе.

Иннервация лица, полости рта и зубов главными ветвями тройничного нерва представлена в табл. 1.1.

**Таблица 1.1.** Главные ветви тройничного нерва (иннервация лица, полости рта и зубов)

<i>Глазной нерв</i> (I ветвь тройничного нерва) — преимущественно чувствительный	Роговица	
	Ресничное тело	
	Конъюнктива	
	Слизистая оболочка полости носа и околоносовых пазух	
	Кожа лба, височной и теменной областей, верхнего века, спинки носа	
<i>Верхнечелюстной нерв</i> (II ветвь тройничного нерва) — чувствительный	Кожа крыльев носа	
	Кожа нижнего века	
	Кожа и слизистая оболочка верхней губы	
	Слизистая оболочка полости носа, верхней челюсти, твердого и мягкого нёба, миндалин	
	Верхние зубы	
<i>Нижнечелюстной нерв</i> (III ветвь тройничного нерва) — смешанный	Чувствительная иннервация	Височная область
		Кожа передней части ушной раковины и наружного слухового прохода, части внешней поверхности барабанной перепонки
		Кожа нижней губы
		Кожа подбородка
		Слизистая оболочка нижней челюсти, щеки, дна полости рта и языка (передних 2/3)
		Нижние зубы

*Окончание табл. 1.1*

	Двигательная иннервация	Жевательные мышцы: височная мышца жевательная мышца медиальная и латеральная крыловидные мышцы
--	-------------------------	---

Границы областей иннервации отдельными ветвями тройничного нерва подвержены большим вариациям. Соседние области отдельных ветвей тройничного нерва перекрывают друг друга, причем степень перекрытия очень индивидуальна. Область иннервации тройничного нерва граничит на волосистой части головы с областью затылочных нервов, к нижней границе тригеминальной области примыкают области большого ушного и кожных ветвей II и III шейных нервов. На границе тригеминальной области с областями соседних нервов как исключение из общего правила нет перекрытия.

Наряду с распределением чувствительных областей соответственно ветвям тройничного нерва на коже лица можно выделить отдельные области соответственно сегментарной иннервации (рис. 1.1). Эти области расположены в виде концентрических кругов вокруг ротового отверстия («луковичный тип»), причем наименьший круг иннервируется наиболее оральным отделом спинномозгового ядра тройничного нерва.

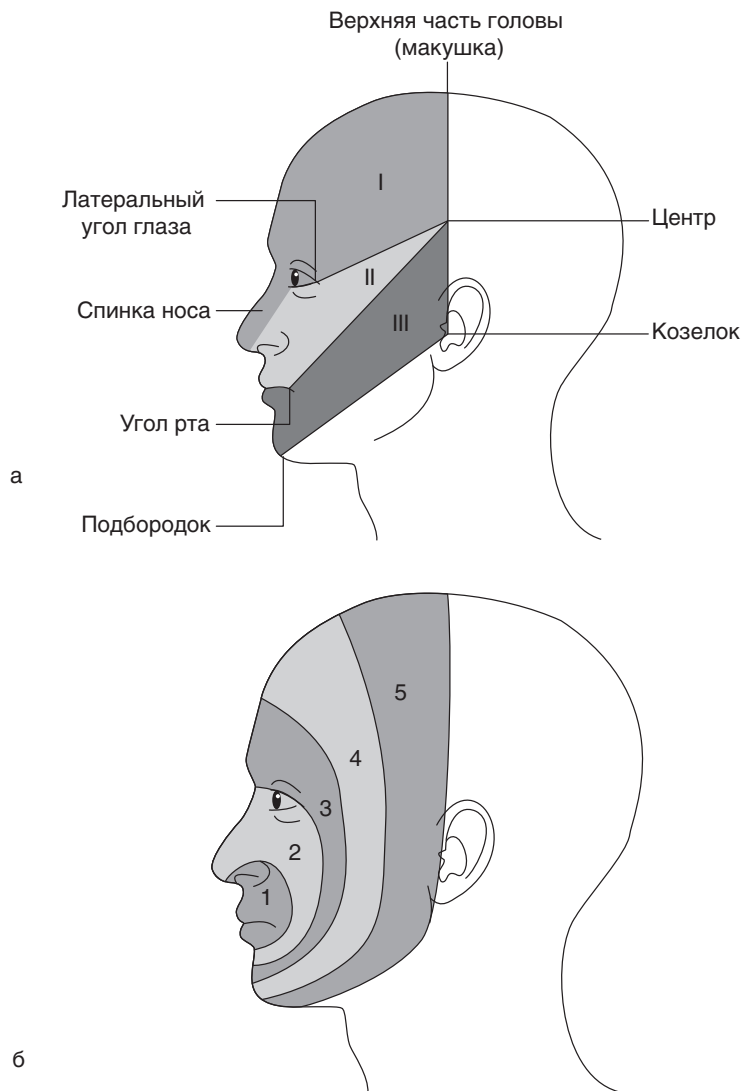
В иннервации задних отделов полости носа участвуют соседние языкоглоточный и лицевой нервы, на языке сзади находится область языкоглоточного нерва, который разделяет с тройничным нервом иннервацию слизистой оболочки язычка и миндалин.

В иннервации передних отделов языка в отношении болевых восприятий участвует лицевой нерв. В иннервации среднего уха и клеток сосцевидного отростка тройничный нерв также участвует наряду с лицевым и языкоглоточным нервами.

## 1.1.2. Исследование функций тройничного нерва

Каждый больной с жалобами на боль в области лица и полости рта нуждается в полном неврологическом и общем клиническом обследовании, которое состоит из ряда последовательных этапов: уточнение анамнеза, неврологическое и соматическое обследование, консультация специалистов.

Сбор анамнеза нередко бывает самой информативной частью обследования (табл. 1.2).



**Рис. 1.1.** Схема иннервации лица и головы: а — по нервам, I — область глазного нерва, II — область верхнечелюстного нерва, III — область нижнечелюстного нерва; б — по сегментам, 1, 2 — области иннервации оральной части спинномозгового ядра, 3, 4 — области иннервации межполюсной (средней) части ядра, 5 — область иннервации каудальной части ядра

**Таблица 1.2.** Сбор анамнеза у пациента с невралгией/невропатией тройничного нерва

Анамнез болевого синдрома	Необходимо уточнить, является ли боль:	– спонтанной (провоцирующие факторы отсутствуют) или существуют действия и условия, при которых возникают болевые приступы (умывание, чистка зубов, дуновение ветра и др.)
		– постоянной или периодически возникающей
		– тянущей (невралгия) или жгучей (дизестезия)
	Необходимо оценить:	– интенсивность боли по 10-балльной шкале (0 баллов — нет боли, 10 баллов — максимальная ее интенсивность)
		– частоту болевых приступов
		– методы профилактики и преодоления боли
– эффективность используемых препаратов		
Функциональный анамнез	Необходимо выяснить у пациента, возникает ли у него боль:	– при разговоре
		– при приеме пищи
		– при питье
		– при прикосновении к коже лица
		– при чистке зубов
		– при засыпании
		– при разговоре
		– при бритье
		– при нанесении макияжа
Психологический анамнез	Могут быть использованы следующие опросники и шкалы	EuroQoL-5D оценка качества жизни
		GAD-7 (Generalized Anxiety Disorder-7, GAD-7) — оценка тревоги
		PHQ-9 (The 9-question Patient Health Questionnaire, PHQ-9) — оценка депрессии
		MSPSS (Multidimensional Scale of Perceived Social Support, MSPSS) — оценка восприятия социальной поддержки
		OHIP-14 (Oral Health Impact Profile Oral Health Impact Profile-14, OHIP-14) — оценка качества жизни с учетом профиля стоматологического здоровья в течение 3 мес и более
		Краткая шкала PCL (PostTraumatic STRESS DISORDER CheckList, PTSD CL) — диагностика посттравматического стрессового расстройства
		CPAQ (Chronic Pain Acceptance Questionnaire, CPAQ) — опросник хронической боли
		Опросник Мак-Гилла — McGill (описание сенсорной и аффективной характеристик боли и ее интенсивности с помощью ранговых шкал)

Окончание табл. 1.2

		Опросник PainDetect объединяет в себе схему распределения болевых ощущений в виде картинки с визуальной аналоговой шкалой и опросником, направленным на выявление спонтанных и вызванных симптомов невропатической боли
		PCS (Pain Catastrophizing Scale, PCS) — наличие резко выраженной тревоги, обусловленной болью
		PSEQ (Pain Self Efficacy Questionnaire, PSEQ) — оценка уверенности в себе при выполнении различных задач, несмотря на боль
Ятрогенные случаи	Планирование операции	Был ли пациент предупрежден о возможных осложнениях (таких как боль, чувствительные нарушения) после вмешательства?
		Было ли вмешательство плановым?
	Во время операции	Значительно выраженная боль во время инъекции, удаления или эндодонтического лечения зубов с высоким риском развития осложнений или во время подготовки ложа имплантата
		Применение высоких доз анестетиков для местного обезболивания
		Множественные инъекции
	После операции	Значительно выраженная боль после хирургического вмешательства может свидетельствовать о повреждении тройничного нерва
		Постоянная боль после операции, отсутствие эффекта от приема нестероидных противовоспалительных средств (НПВС)
		Послеоперационные инфекционные осложнения

Обследование можно проводить в любом порядке, но лучше начинать его с выяснения качественных характеристик боли, ее локализации, интенсивности, характера, длительности, частоты, причин и обстоятельств, времени появления.

Особое внимание следует обратить на такие сопутствующие симптомы, как анестезия, гипестезия, гиперестезия, дизестезия, парестезии, аллодиния, гиперпатия.

**Анестезия** — утрата чувствительности.

**Аналгезия** — отсутствие болевого ощущения при воздействии болевого раздражителя.

**Гипестезия** — понижение поверхностной чувствительности.

**Гипалгезия** — понижение болевой чувствительности.

**Гиперестезия** — повышенная чувствительность к незначительным по силе раздражителям.