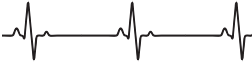

СОДЕРЖАНИЕ

Предисловие	5
Список сокращений и условных обозначений	6
Введение	7
Зубцы, сегменты, интервалы и комплексы нормальной электрокардиограммы	9
Оценка техники записи электрокардиограммы	14
Ишемическая болезнь сердца. Стабильная стенокардия напряжения	17
Электрокардиограммы при стабильной стенокардии напряжения	20
Ишемическая болезнь сердца: инфаркт миокарда (острый коронарный синдром)	22
Электрокардиограммы при остром коронарном синдроме без подъема сегмента ST	25
Электрокардиограммы при остром коронарном синдроме с подъемом сегмента ST	28
Терапевтическая тактика при остром коронарном синдроме	30
Тромболизис при остром коронарном синдроме	33
Дистрофия миокарда	36
Диагностика миокардиодистрофий	39
Лечение миокардиодистрофии	40
Электрокардиограммы при миокардиодистрофиях	42
Миокардиты	44
Клиническая картина миокардитов	50
Диагностика миокардитов	52
Лечение миокардитов	60



Электрокардиограммы при миокардитах	70
Гипертоническая болезнь	72
Медикаментозная терапия гипертонической болезни. Выбор антигипертензивных препаратов	74
Электрокардиограммы при гипертонической болезни	95
Врожденные пороки сердца	98
Электрокардиограммы при дефекте межпредсердной перегородки	100
Дефект межжелудочковой перегородки	102
Электрокардиограммы при дефекте межжелудочковой перегородки	103
Основная классификация обструктивных пороков сердца	106
Стеноз легочной артерии	108
Электрокардиограмма при стенозе клапанов легочной артерии	109
Коарктация аорты	111
Электрокардиограмма при коарктации аорты	114
Тетрада Фалло	115
Электрокардиограмма при тетраде Фалло	118
Кардиоэмболический синдром	120
Электрокардиограммы, при которых развиваются тромбоэмболии	131
Заключение	133
Список литературы	134

ВВЕДЕНИЕ

Электрокардиография (ЭКГ) — метод обследования сердца для диагностики возможных заболеваний.

Регистрация биоэлектрической активности дает возможность получить информацию о состоянии сердечной мышцы.

В 1856 г. немецкими учеными И. Мюллером и Р. Келликером были впервые обнаружены электрические явления в сокращающейся сердечной мышце.

Первые исследования проводились на животных. Работа велась на открытом сердце.

В 1887 г. английский физиолог А. Уоллер смог впервые записать электрическую активность миокарда человека.

Широкое практическое применение электрокардиография получила благодаря голландскому профессору Утрехтского университета Виллему Эйнтховену.

На основе струнного гальванометра, изобретенного Д. Швейггером, Эйнтховен создал электрокардиограф.

В приборе электрический ток от электродов на поверхности тела проходил через кварцевую нить, которая находилась в поле электромагнита.

При взаимодействии проходящего по ней тока с полем нить вибрировала. Тень от нити фокусировалась оптической системой и передавалась на светочувствительный экран. Устройство было громоздким, весило 270 кг и требовало обслуживания пятью сотрудниками.

Тем не менее данное изобретение произвело революцию в области медицинских знаний и дало возможность получать подробную информацию о состоянии сердца.

Вклад Виллема Эйнтховена в историю развития ЭКГ огромен.

Ему принадлежит идея крепления электродов на руки и ноги. Ученый ввел понятие стандартных отведений от конечностей (I, II, III). В дальнейшем появились усиленные отведения aVR, aVL, aVF и грудные отведения.

Эти изобретения используются и сегодня в медицинской практике.



За исследования в области электрокардиографии в 1924 г. В. Эйнтховену присудили Нобелевскую премию.

Электрокардиография — ценный инструмент диагностики, позволяет получить данные о ритме сердца, регулярности сокращений, их частоте.

Следует отметить, что стандартная процедура ЭКГ не служит средством диагностики опухолей сердца, пороков, не регистрирует шумы сердца, не отражает гемодинамику.

Электрокардиография является действенным и доступным методом диагностики, позволяет обнаружить некоторые заболевания сердца на ранней стадии, фиксировать различные отклонения и назначать своевременное лечение.

Однако наибольшее диагностическое значение ЭКГ приобретает при ее анализе в сочетании с клиническими данными.

В руководстве авторы описывают возможности ЭКГ в диагностике наиболее распространенных клинических синдромов при сердечно-сосудистой патологии.

Для лучшего понимания патологических изменений представим нормальную электрокардиограмму и некоторые технические моменты по ее регистрации. Вариант нормальной электрокардиограммы приведен на рис. 1.

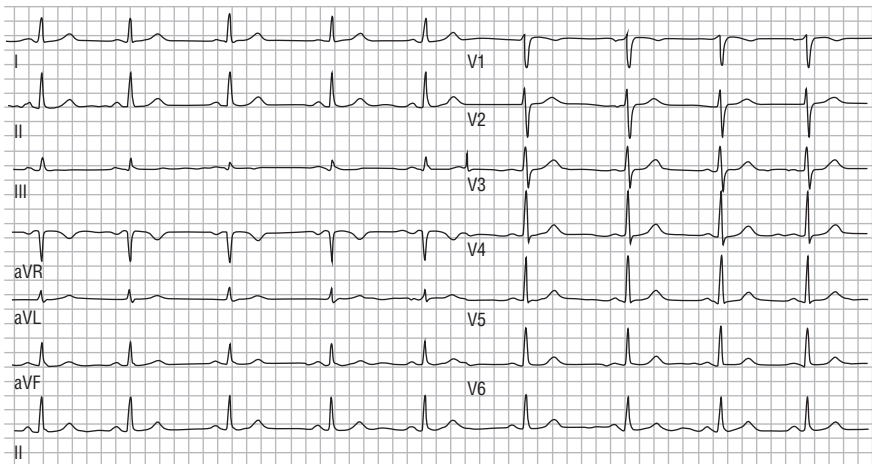


Рис. 1. Вариант нормальной электрокардиограммы

ЗУБЦЫ, СЕГМЕНТЫ, ИНТЕРВАЛЫ И КОМПЛЕКСЫ НОРМАЛЬНОЙ ЭЛЕКТРОКАРДИОГРАММЫ

К составным элементам ЭКГ относятся: зубцы, интервалы, сегменты, комплексы. Они отражают процессы распространения возбуждения по различным отделам миокарда и его угасание.

Нормальные зубцы, сегменты, интервалы и комплексы электрокардиограммы представлены на рис. 2.

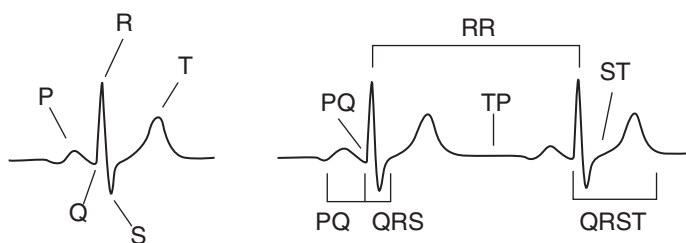


Рис. 2. Зубцы электрокардиограммы. Сегменты и интервалы электрокардиограммы

Зубцы ЭКГ — это значимое отклонение кривой ЭКГ вверх или вниз от изоэлектрической линии. Зубцы обозначаются буквами латинского алфавита. Их названия: P, Q, R, S, T, U. Самый высокий из них — зубец R, самый низкий — зубец P.

Форма, величина и направление зубцов ЭКГ в разных отведениях определяются величиной и направлением проекции суммарного вектора электрической дефибрилляции сердца (ЭДС) отделов миокарда на ось того или иного отведения.

Если вектор электродвижущей силы направлен в сторону положительного (активного) электрода и проецируется на положительную часть оси отведения, регистрируются положительные зубцы (зубцы, направленные вверх).

Всегда положителен зубец R, преимущественно положительные зубцы P и T.



Если вектор ЭДС направлен в сторону отрицательного электрода и проецируется на отрицательную часть оси отведения, регистрируются отрицательные зубцы (зубцы, направленные вниз). Всегда отрицательны зубцы Q, S.

Если вектор ЭДС перпендикулярен к оси отведения, зубцы на ЭКГ не регистрируются. Если в течение распространения возбуждения по какому-то отделу миокарда вектор меняет свое направление по отношению к полюсам электродов, регистрируется двухфазный зубец. Двухфазными могут быть зубцы P и T в некоторых отведениях.

Интервалы ЭКГ — это временные элементы, обозначаемые двумя буквами соответственно зубцам, между которыми они регистрируются. К интервалам ЭКГ относятся:

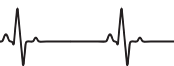- PQ — от начала зубца P до начала зубца Q (R);
- QRS — от начала зубца Q (R) до конца зубца S (R);
- QRST — от начала зубца Q (R) до конца зубца T;
- RR — между вершинами зубцов R в соседних сердечных циклах.

Изолиния регистрируется на ЭКГ, если разность потенциалов между возбужденным и невозбужденным участками миокарда равна «0», или очень мала (например, предсердия возбуждены полностью, а желудочки только в начальной фазе возбуждения; желудочки возбуждены полностью, а угасание возбуждения еще не началось или находится в начальной фазе), или если сердце находится в состоянии покоя (диастола).

Сегменты ЭКГ — это отрезки кривой ЭКГ, находящиеся на уровне изоэлектрической линии или близко к ней. Обозначаются двумя буквами, соответственно зубцам, между которыми они регистрируются. К сегментам ЭКГ относятся:

- PQ — от конца зубца P до начала зубца Q;
- ST — от конца зубца S (R) до начала зубца T;
- TP — от конца зубца T до начала зубца P следующего сердечного цикла.

Комплексы ЭКГ — это сложные элементы ЭКГ, включающие от одного до нескольких зубцов, интервалы, сегменты. Обозначаются соответственно зубцам, которые в них входят.



К комплексам ЭКГ относятся следующие.

- Зубец Р (предсердный комплекс) — отражает процесс возбуждения предсердий.
- Комплекс QRS (начальная часть желудочкового комплекса) — отражает процесс возбуждения желудочков. Включает от 1 до 3 зубцов.
- Комплекс QRST (желудочковый комплекс) — отражает процесс возбуждения и угасания возбуждения желудочков (электрическая систола желудочков). Состоит из комплекса QRS, сегмента ST и зубца Т.

Зубец Р ЭКГ (предсердный комплекс) отражает внутрипредсердную проводимость и процесс деполяризации (охват возбуждением) предсердий. Начальная, восходящая часть (до вершины) отражает возбуждение правого предсердия; вершина и часть нисходящей кривой отражает возбуждение и правого, и левого предсердий; конечная часть — только левого предсердия. Фаза реполяризации предсердий (предсердный зубец Т) на ЭКГ не регистрируется, так как сливается с комплексом QRS.

Сегмент PQ отражает распространение возбуждения по АВ-соединению, по пучку Гиса и его разветвлениям. Величина разности потенциалов при этом очень мала, поэтому на ЭКГ регистрируется изоэлектрическая линия.

Интервал PQ отражает процесс деполяризации (охват возбуждением) предсердий и распространение возбуждения по атрио-вентрикулярному соединению, пучку Гиса и его разветвлениям с задержкой волны возбуждения в АВ-узле и АВ-соединении.

Комплекс QRS (начальная часть желудочкового комплекса) отражает внутрижелудочковую проводимость и охват возбуждением желудочков (деполяризация желудочков).

Зубец Q соответствует первому начальному главному вектору. Он отражает деполяризацию межжелудочковой перегородки, начиная со средней ее трети и субэндокардиальной части верхушки правого желудочка. Начальный моментный вектор ориентирован слева направо и несколько вверх, он малой величины и в большинстве отведений проецируется на отрицательные части осей



отведений, поэтому на ЭКГ регистрируется непостоянный небольшой отрицательный зубец Q.

Зубец R соответствует среднему главному моментному вектору. Он отражает распространение возбуждения по миокарду правого и левого желудочков, кроме базальных отделов.

Средний главный моментный желудочковый вектор ориентирован справа налево и вниз, в сторону левого желудочка. Он большой величины и проецируется на положительные части осей большинства отведений, поэтому на ЭКГ регистрируются высокие положительные зубцы R.

Зубец S соответствует конечному главному моментному вектору. Он отражает деполяризацию базальных (верхних) отделов межжелудочковой перегородки и желудочков. Ориентация конечного вектора подвержена колебаниям. Чаще он ориентирован вверх, вправо и назад и проецируется на отрицательную часть большинства осей отведений. Поэтому на ЭКГ регистрируется непостоянный переменный отрицательный зубец S.

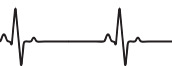Интервал QRS отражает продолжительность проведения возбуждения по миокарду желудочков.

Интервал внутреннего отклонения — это время, соответствующее периоду от начала возбуждения желудочка до момента охвата возбуждением максимального количества его мышечных волокон. Показатель дает представление о продолжительности активации правого (V_1) и левого (V_6) желудочков.

Сегмент ST отражает период полного охвата возбуждением обоих желудочков, когда разность потенциалов отсутствует, и период начальной, ранней реполяризации, когда возникающая электрическая дефибриляция сердца (ЭДС) очень мала. Поэтому допускается небольшое смещение сегмента ST от изоэлектрической линии.

Зубец T отражает процесс быстрой конечной реполяризации миокарда желудочков.

Зубец U регистрируется редко, окончательно его происхождение не выяснено. Предполагается, что он отражает реполяризацию волокон проводящей системы сердца. Чаще регистрируется в V_2 , V_3 , реже в V_4 – V_6 .



Интервал QRST отражает продолжительность электрической систолы желудочков.

Сегмент TP соответствует фазе диастолы, когда восстанавливается поляризация мембраны клеток миокарда, последние находятся в невозбужденном состоянии (состояние покоя), разность потенциалов отсутствует. На ЭКГ регистрируется изоэлектрическая линия.

Интервал RR отражает продолжительность сердечного цикла и включает продолжительность предсердного (зубец P) и желудочкового (QRST) комплексов, сегмента PQ и электрической диастолы сердца (сегмент TP). Строго говоря, продолжительность сердечного цикла отражает интервал PP, который измеряется от начала зубца P одного сердечного цикла до начала зубца P следующего за ним цикла. Однако на практике принято измерять интервал RR, который соответствует интервалу PP.

ОЦЕНКА ТЕХНИКИ ЗАПИСИ ЭЛЕКТРОКАРДИОГРАММЫ

Скорость движения ленты. Большинство современных электрокардиографов могут регистрировать ЭКГ с различной скоростью движения ленты: 12,5, 25, 50, 75 и 100 мм/с.

При большой скорости (>50 мм/сек) ЭКГ выглядит растянутой с закругленными вершинами зубцов, при медленной — наоборот, наблюдается сближение заостренных зубцов ЭКГ, а амплитуда их кажется увеличенной.

Как правило, при записи ЭКГ используют скорость 50 и 25 мм/с.

Первая используется наиболее часто в повседневной практике, а вторая необходима при регистрации ЭКГ на длинную ленту при выявлении и анализе аритмий или при длительном ЭКГ-наблюдении. Скорость движения регистрируется на ленте ниже записи электрокардиограммы.

При скорости 50 мм/с цена деления в 1 мм на ленте соответствует временному отрезку 0,02 с, при скорости 25 мм/с — 0,04 с.

Помехи при регистрации ЭКГ (наводные токи, дрейф изолинии из-за плохого контакта электродов с кожей и др.). Если помехи значительны, ЭКГ следует переснять.

Проверка контрольного милливольта. Для стандартизации зубцов ЭКГ ориентиром является контрольный милливольт — амплитуда калибровочного сигнала. При записи ЭКГ стандартное напряжение на входе составляет 1 милливольт (1 мВ), что соответствует отклонению осциллографа в 10 мм. Контрольный милливольт регистрируется на ленте после или перед записью ЭКГ. При многоканальной записи ЭКГ одновременно регистрируется в нескольких отведениях.

Интервалы и зубцы ЭКГ в норме представлены на рис. 3.

Длительность интервалов и зубцов ЭКГ в секундах в норме представлена на рис. 4.

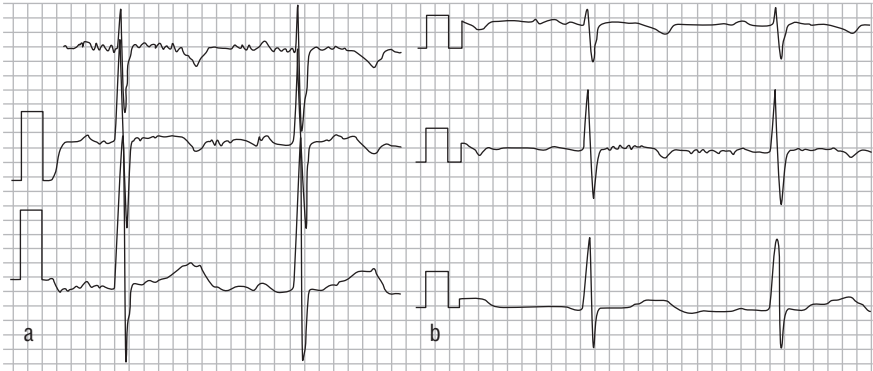


Рис. 3. Контрольный милливольт перед записью электрокардиограммы

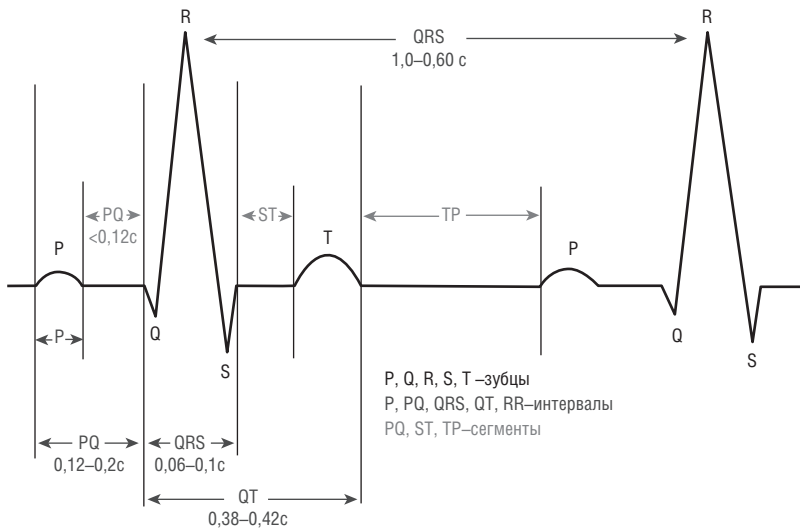
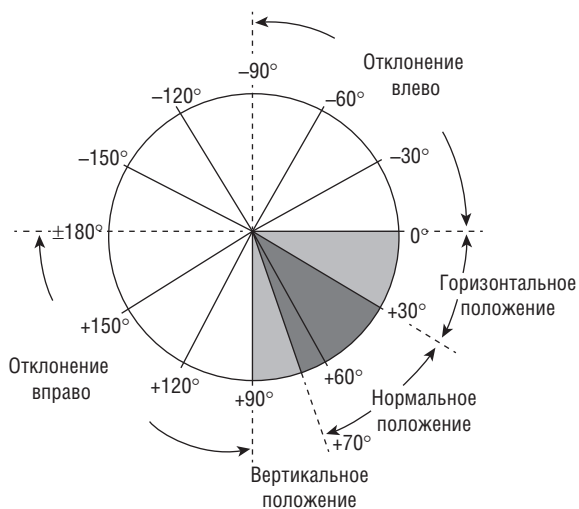

Рис. 4. Интервалы и зубцы электрокардиограммы в норме

Электрическая ось сердца

Результирующий вектор всех биоэлектрических колебаний сердечной мышцы называется электрической осью. Чаще всего она совпадает с анатомической осью.



Различают следующие варианты положения электрической оси сердца (3,45):

- нормальное положение, когда угол α составляет от $+30$ до $+69^\circ$;
- вертикальное положение – угол α от $+70$ до $+90^\circ$;
- горизонтальное – угол α от 0 до $+29^\circ$;
- отклонение оси вправо – угол α от $+91$ до $\pm 180^\circ$
- отклонение оси влево – угол α от 0 до -90°

Рис. 5. Определение положения электрической оси сердца

Этот показатель используется при анализе данных ЭКГ для оценки преобладания одной из частей сердца, что может быть косвенным признаком гипертрофии миокарда. Определение положений электрической оси сердца представлено на рис. 5.

ИШЕМИЧЕСКАЯ БОЛЕЗНЬ СЕРДЦА. СТАБИЛЬНАЯ СТЕНОКАРДИЯ НАПРЯЖЕНИЯ

Стенокардия — это клинический синдром, проявляющийся чувством дискомфорта или болью в грудной клетке сжимающего, давящего характера, которая локализуется чаще всего за грудиной и может иррадиировать в левую руку, шею, нижнюю челюсть, эпигастральную область.

Продолжительность боли до 15 мин.

Основные факторы, провоцирующие боль в груди.

- Физическая нагрузка (ФН):
 - быстрая ходьба;
 - подъем в гору или по лестнице;
 - перенос тяжестей.
- Повышение артериального давления (АД).
- Холод.
- Обильный прием пищи.
- Эмоциональный стресс.

Обычно боль проходит в покое через 3–5 мин или в течение нескольких секунд или минут после сублингвального приема нитроглицерина в виде таблеток или спрея.

В данном пособии рассматриваются вопросы диагностики и лечения стенокардии, обусловленной атеросклеротическим поражением коронарных артерий (КА), так как стенокардия может возникать при аортальных пороках, гипертрофической кардиомиопатии (ГКМП), при тяжелой артериальной гипертонии (АГ) и ряде других заболеваний и состояний, в том числе некардиального генеза.

Стенокардия обусловлена преходящей ишемией миокарда, основой которой является несоответствие между потребностью миокарда в кислороде и его доставкой по коронарным артериям.



Патоморфологическим субстратом стенокардии практически всегда являются атеросклеротические сужения КА.

Полный диагностический комплекс на стенокардию включает инструментальные методы диагностики.

- Электрокардиография (ЭКГ).
- Эхокардиография (ЭхоКГ).
- Нагрузочные тесты.
- Стресс-визуализирующие исследования.
- Коронароангиография (КАГ).
- Сцинтиграфия миокарда.
- Однофотонная позитронно-эмиссионная компьютерная томография миокарда (ОПЭКТ).
- Компьютерная томография (КТ).

Лечение стабильной стенокардии

Лечение стабильной стенокардии заключается в двух подходах: фармакологическом и интервенционном (стентирование).

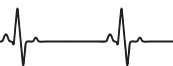Рекомендации по антиангинальной и/или противоишемической терапии у больных стабильной стенокардией.

Принципиальная схема терапии стабильной стенокардии представлена ниже.

Класс I.

1. Короткодействующий нитроглицерин для купирования стенокардии и ситуационной профилактики (пациенты должны получить адекватные инструкции по применению нитроглицерина) (B¹).
2. Оценить эффективность β-блокатора и титровать его дозу до максимальной терапевтической; оценить целесообразность применения длительно действующего препарата (A).
3. При плохой переносимости или низкой эффективности β-АБ (адреноблокатор) назначить монотерапию антагонистами кальция (АК) (A), длительно действующим нитратом (C).
4. Если монотерапия β-АБ недостаточно эффективна, добавить дигидропиридиновый антагонист кальция (B).

¹ А, В, С — уровни доказательств.



Класс II а.

1. При плохой переносимости β -АБ назначить ингибитор I каналов синусового узла – ивабрадин (В).
2. Если монотерапия АК или комбинированная терапия АК и β -АБ оказывается неэффективной, заменить АК на пролонгированный нитрат. Избегать развития толерантности к нитратам (С).

Класс II б.

Препараты метаболического типа действия [триметазидин (Триметазидин МВ*)] могут быть назначены для усиления антиангинальной эффективности стандартных средств или в качестве альтернативы им при непереносимости или противопоказаниях к применению (В).