



# Содержание

Предисловие переводчика .....	8
Предисловие ко второму изданию .....	10
Предисловие к первому изданию.....	11
Список сокращений и условных обозначений.....	12
<b>ИЛЛЮСТРАЦИИ.....</b>	<b>15</b>
Что такое электрокардиостимулятор.....	15
Регистрация деятельности электрокардиостимулятора.....	16
Основы электричества .....	24
Желудочковая стимуляция .....	33
Стимулирующие электроды.....	47
Восприятие: основные понятия .....	54
Функция восприятия: современная концепция .....	72
Основы электрокардиографии при электрокардиостимуляции .....	85
Другие однокамерные электрокардиостимуляторы .....	97
Основные функции в двухкамерных электрокардиостимуляторах DDD.....	100
Кардиостимуляторы DDD: максимальная частота ответа .....	121
Предсердно-желудочковый или атриовентрикулярный интервал (AVI).....	137
Ретроградная вентрикулоатриальная синхрония в двухкамерных кардиостимуляторах.....	142
Все функции двухкамерных кардиостимуляторов в режиме DDD .....	155
Виды тайминга базовой частоты.....	173
Предсердный захват.....	180
Автоматическое переключение режима (AMS) .....	190
Кардиостимуляция и рентгенография .....	205
Избыток восприятия, или оверсенсинг .....	210
Поиск и устранение неполадок .....	215
Влияние кардиостимулятора на гемодинамику и частотно- адаптивная стимуляция.....	228
Кардиостимулятор и тахикардии (часть 1).....	256
Кардиостимулятор и тахикардии (часть 2).....	262
Лечение тахикардии.....	266
Кардиостимулятор и электромагнитные помехи.....	270
Наблюдение и проверки кардиостимулятора .....	277
Удаленный мониторинг электрокардиостимулятора.....	322
Специальные функции .....	329
Бивентрикулярная стимуляция и сердечная ресинхронизация .....	334
Заключение.....	368

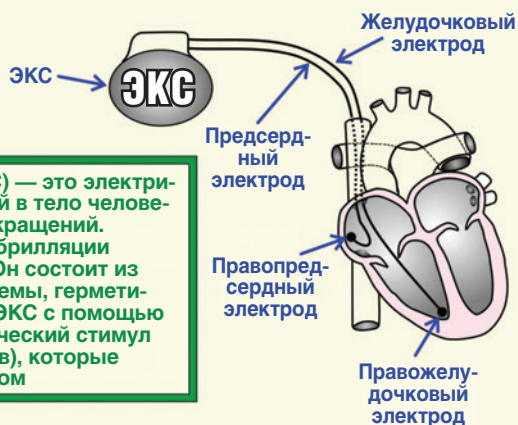
<b>КАРДИОСТИМУЛЯЦИЯ</b> .....	371
Имплантация.....	371
Основные функции.....	371
Источник питания.....	372
Частота или интервал?.....	373
Однокамерные стимуляторы.....	373
Основы электричества.....	378
Хронический порог стимуляции и запас безопасности.....	379
Восприятие.....	382
Полярность стимуляции и восприятия: униполярная и биполярная.....	384
Желудочковые сливные (fusion) и псевдосливные (pseudofusion) комплексы.....	385
Рабочие параметры простого DDD-электрокардиостимулятора.....	386
Перекрестная помеха (crosstalk) и ее интервалы.....	394
Повышение сложности: наш простой DDD-электрокардиостимулятор дорос до девяти интервалов.....	396
Ответ на максимальную частоту в DDD-электрокардиостимуляторе.....	397
Тайминг базовой частоты в двухкамерных электрокардиостимуляторах.....	400
Фантомное программирование.....	401
Программируемость базовой частоты.....	401
Бесконечная петлевая тахикардия.....	405
Повторяющаяся вентрикулоатриальная синхрония без повторного входа сродни бесконечной петлевой тахикардии.....	408
Типы двухкамерных электрокардиостимуляторов.....	408
Собственный ритм и феномен овердрайв-подавления.....	410
Влияние электрокардиостимулятора на гемодинамику.....	411
Частотно-адаптивные стимуляторы.....	413
Стимулы электрокардиостимулятора.....	416
Магнитный режим.....	417
Нормальные QRS-паттерны во время правожелудочковой стимуляции.....	417
Левожелудочковая эндокардиальная стимуляция.....	420
Проявления инфаркта миокарда на фоне кардиостимуляции.....	421
Сердечная память.....	423
Альтернации QRS-комплекса при стимуляции (pacemaker alternans).....	424
Осложнения при кардиостимуляции.....	425
Неэлектрические осложнения.....	425
Электрические осложнения.....	432
Функция автоматического переключения режима (automatic mode switching).....	444

Минимизация правожелудочковой стимуляции .....	450
Влияние препаратов и электролитный дисбаланс .....	454
Применение магнита .....	456
Алгоритмы верификации захвата .....	457
Надлежащее сохранение информации.....	460
Факторы, влияющие на срок службы электрокардиостимулятора .....	462
Наблюдение и проверки кардиостимулятора (процедуры follow-up) .....	464
Кардиостимулятор как имплантируемая система Холтера: сохранение электрограмм.....	469
Специальные функции в электрокардиостимуляторах.....	471
<b>СЕРДЕЧНАЯ РЕСИНХРОНИЗИРУЮЩАЯ ТЕРАПИЯ .....</b>	<b>482</b>
Гемодинамика при сердечной ресинхронизации .....	482
Сердечная ресинхронизирующая терапия со стимуляцией только левого желудочка.....	484
Сердечная ресинхронизирующая терапия у пациентов с хронической сердечной недостаточностью I и II класса по Нью-Йоркской ассоциации сердца с блокадой левой ножки пучка Гиса и сниженной функцией левого желудочка.....	485
Сердечная ресинхронизирующая терапия у пациентов с блокадой правой ножки пучка Гиса .....	486
Сердечная ресинхронизирующая терапия у пациентов с узким QRS- комплексом .....	486
Механизм лечебного действия и эффект от сердечной ресинхронизирующей терапии .....	487
Альтернативные способы стимуляции левого желудочка .....	489
Какого пациента можно назвать респондером на сердечную ресинхронизирующую терапию?.....	490
Осложнения при имплантации системы для сердечной ресинхронизирующей терапии .....	491
Влияние сопутствующих заболеваний на прогноз .....	493
Программирование устройств для сердечной ресинхронизирующей терапии.....	493
Фибрилляция предсердий и предсердная тахикардия.....	518
Медикаментозная терапия при сердечной ресинхронизирующей терапии.....	519
Аритмии на фоне сердечной ресинхронизирующей терапии.....	523
Дополнительная литература .....	525
Предметный указатель .....	540

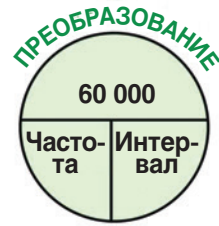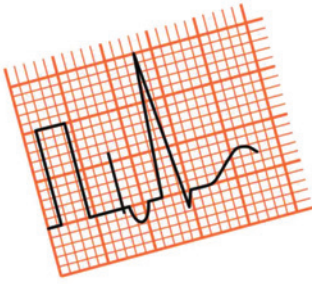
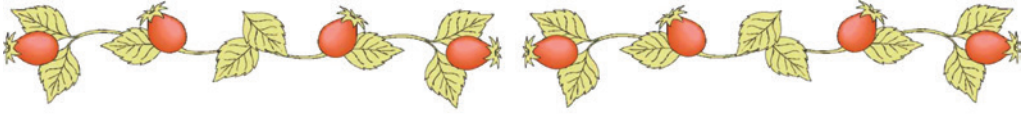


## Что такое электрокардиостимулятор

Электрокардиостимулятор (ЭКС) — это электрический прибор, имплантируемый в тело человека для регуляции сердечных сокращений. ЭКС не предназначен для дефибрилляции сердца путем нанесения шока. Он состоит из батареи и электронной микросхемы, герметически запечатанных в капсуле. ЭКС с помощью электродов доставляет электрический стимул до кончиков электрода (полюсов), которые находятся в контакте с миокардом

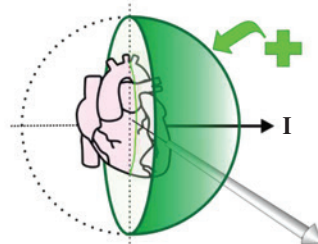
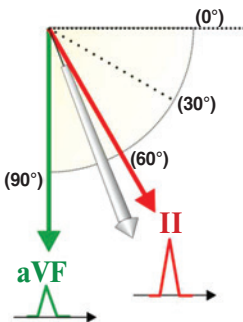


*A. F. Simakov*



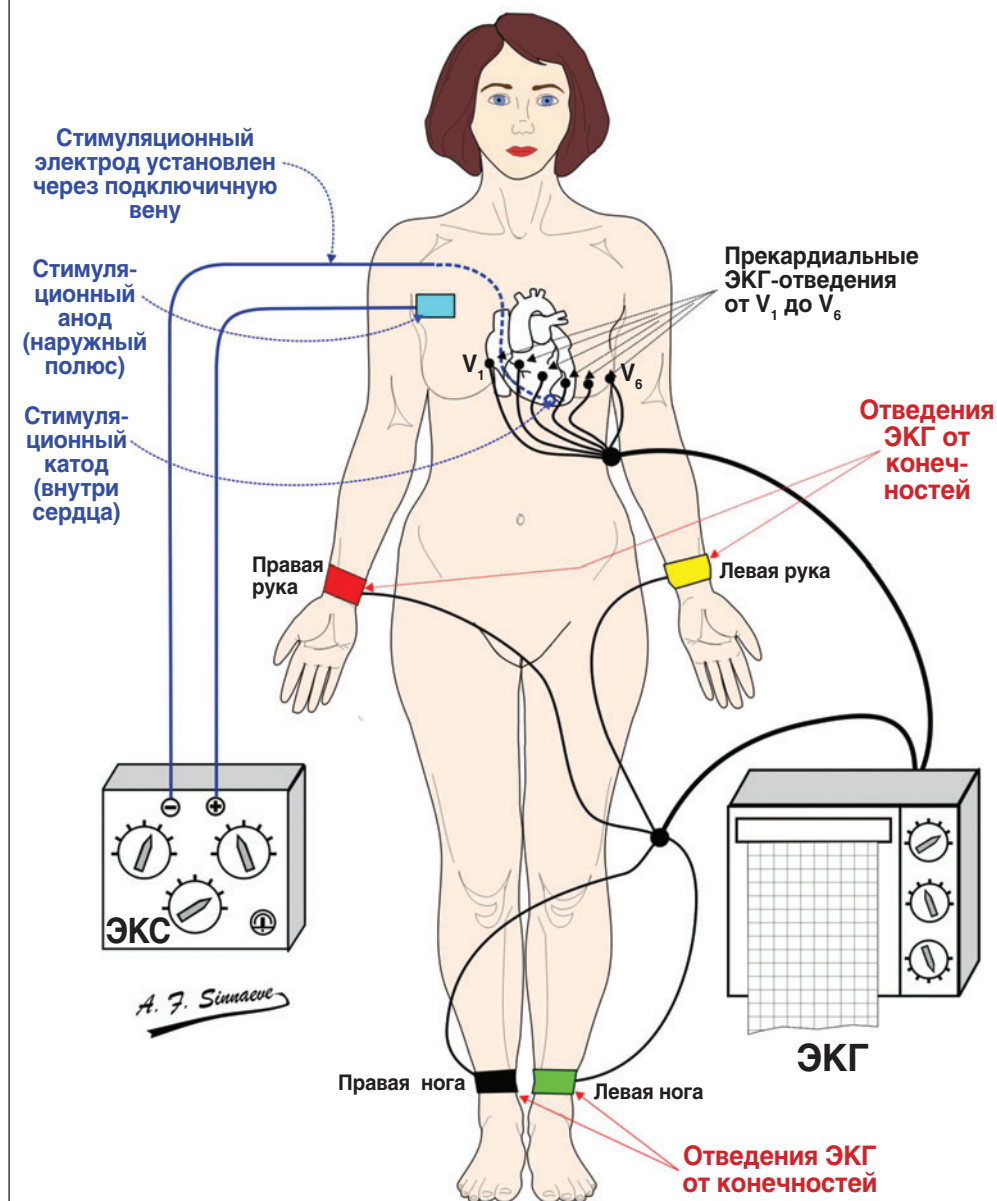
## РЕГИСТРАЦИЯ ДЕЯТЕЛЬНОСТИ ЭЛЕКТРОКАРДИОСТИМУЛЯТОРА

- Конфигурация 12-канальной ЭКГ во время трансвенозной стимуляции
- Стандартное положение грудных электродов
- Тайминговый интервал в сравнении с частотой ритма
- Электрическая ось во фронтальной плоскости
- Определение средней оси фронтальной плоскости 1
- Определение средней оси фронтальной плоскости 2
- Практическое определение оси фронтальной плоскости



*A. F. Simacev*

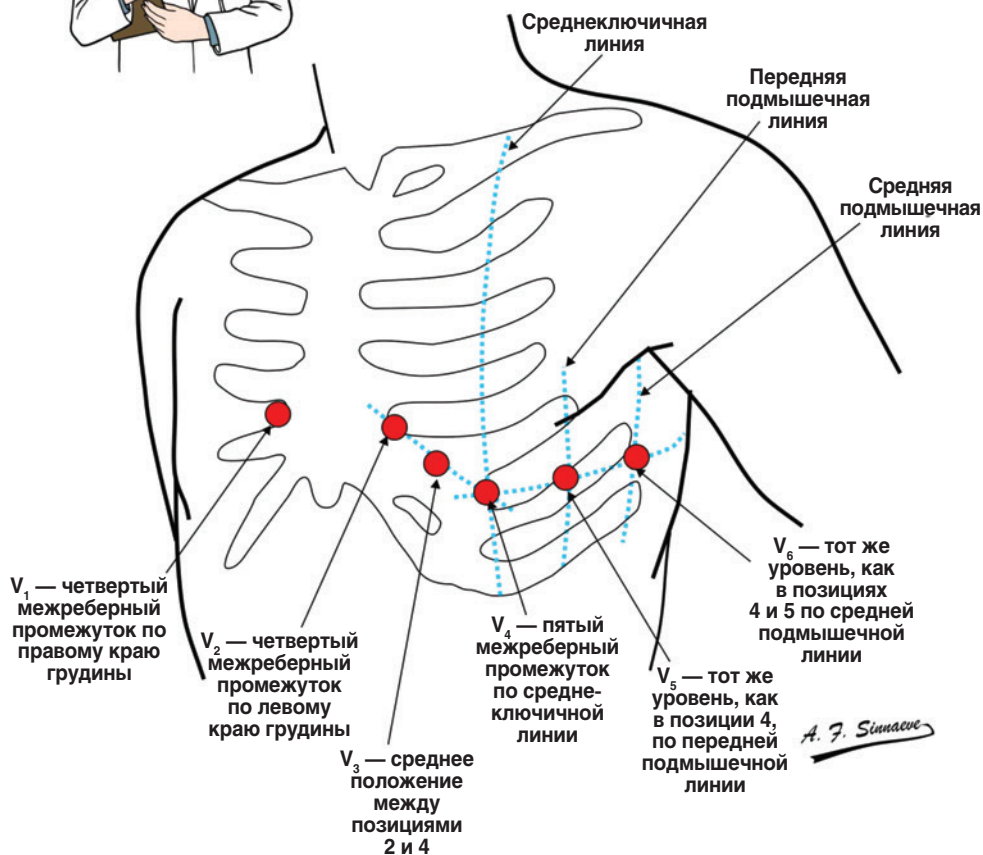
## КОНФИГУРАЦИЯ 12-КАНАЛЬНОЙ ЭКГ ВО ВРЕМЯ ТРАНСВЕНОЗНОЙ СТИМУЛЯЦИИ



## СТАНДАРТНОЕ ПОЛОЖЕНИЕ ГРУДНЫХ ЭЛЕКТРОДОВ

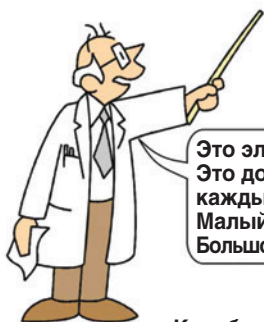

Правильное положение всех электродов крайне важно!

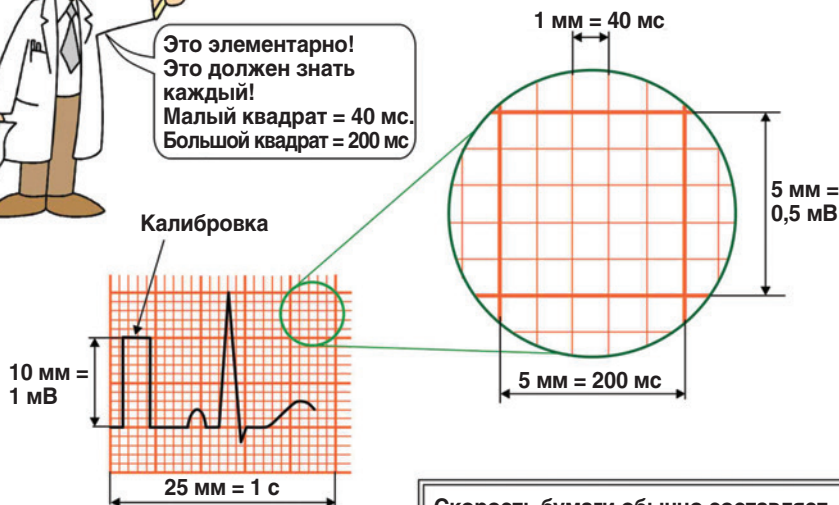



## ТАЙМИНГОВЫЙ ИНТЕРВАЛ В СРАВНЕНИИ С ЧАСТОТОЙ РИТМА

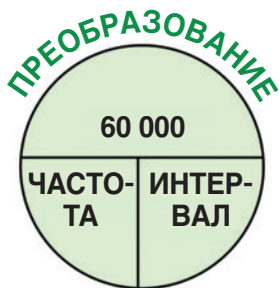

Это элементарно!  
Это должен знать  
каждый!  
Малый квадрат = 40 мс.  
Большой квадрат = 200 мс



*A. F. Simaev*

Скорость бумаги обычно составляет 25 мм/с. Таким образом, 1 мм на бумаге соответствует  $1/25 \text{ с} = 0,04 \text{ с} = 40 \text{ мс}$



### ЕДИНИЦЫ ВРЕМЕНИ

- 1 минута = 60 секунд (1 мин = 60 с)
- 1 секунда = 1000 миллисекунд (1 с = 1000 мс)
- 1 минута = 60 000 миллисекунд (1 мин = 60 000 мс)

**ЧАСТОТА** выражается в ударах в минуту (уд/мин)

$$\text{ЧАСТОТА (в уд/мин)} = \frac{60\,000}{\text{ИНТЕРВАЛ (в мс)}}$$

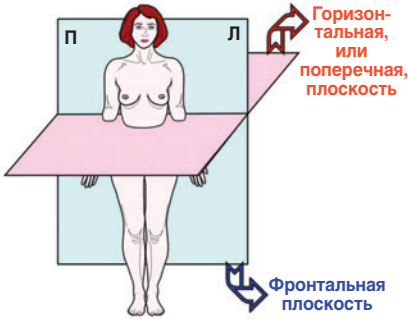
Частота кардиостимулятора — это среднее значение нескольких интервалов, рассчитанных за 1 мин

$$\text{ИНТЕРВАЛ (в мс)} = \frac{60\,000}{\text{ЧАСТОТА (в уд/мин)}}$$

Интервал — это время между двумя последовательными событиями, например VP–VP или VS–VS

Сокращения: мин — минута; мм — миллиметр; мс — миллисекунда; мВ — милливольт; с — секунда; VP — желудочковое стимулированное событие; VS — желудочковое воспринятое событие.

## ЭЛЕКТРИЧЕСКАЯ ОСЬ ВО ФРОНТАЛЬНОЙ ПЛОСКОСТИ



В любой момент во время деполяризации существует мгновенный результирующий вектор, который представляет собой электрическую активность процесса деполяризации всего миокарда желудочков. По мере распространения деполяризации величина и направление этого мгновенного вектора непрерывно меняются. Средний вектор, или ось фронтальной плоскости, представляет собой сумму всех мгновенных векторов, записанных во фронтальной плоскости, которые возникают во время деполяризации, и изображается как единый средний вектор

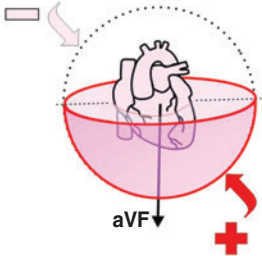
Почему во время кардиостимуляции важна ось во фронтальной плоскости?

Потому что это может помочь найти 4 важных места стимуляции, а именно: верхушку правого желудочка (ПЖ), выводной тракт правого желудочка, левожелудочковую и бивентрикулярную (то есть одновременную право- и левожелудочковую) стимуляцию

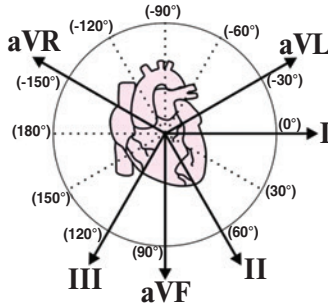


Чтобы определить среднюю ось во фронтальной плоскости, вы должны понимать схему плоскостей и расположение отведений ЭКГ во фронтальной плоскости. Вы также должны понимать концепцию полушария различных отведений ЭКГ во фронтальной плоскости. Если средний вектор (или ось) QRS расположен в положительном (+) полушарии определенного отведения, это отведение ЭКГ будет показывать положительное (+) отклонение

Отведение aVF будет отрицательным, если средний вектор QRS находится в этом полушарии

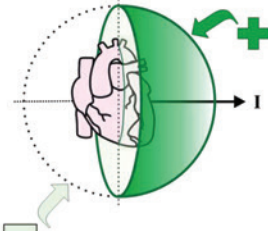


Отведение aVF будет положительным, если средний вектор QRS расположен в этом полушарии



A. F. Simakov

Отведение I будет положительным, если средний вектор QRS расположен в этом полушарии



Отведение I будет отрицательным, если средний вектор QRS находится в этом полушарии



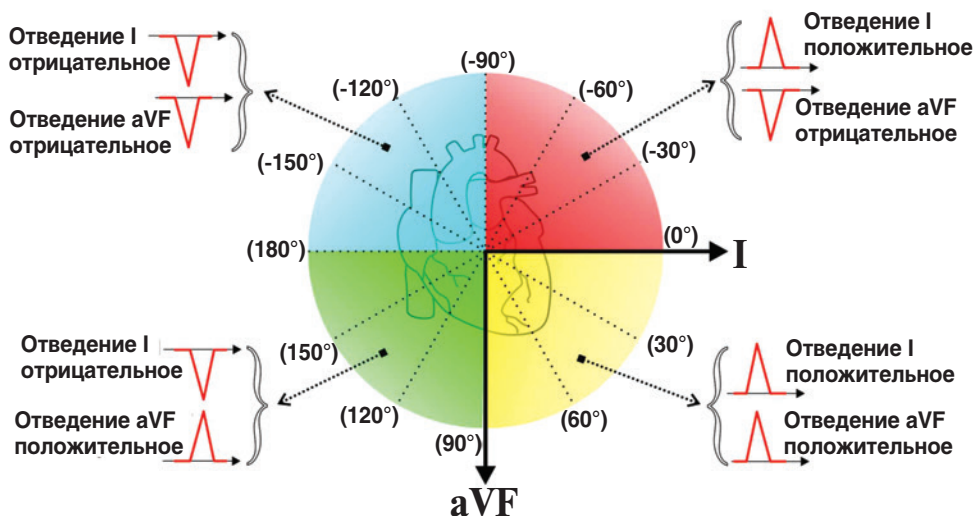
## ОПРЕДЕЛЕНИЕ СРЕДНЕЙ ОСИ ФРОНТАЛЬНОЙ ПЛОСКОСТИ

### ПОМНИТЕ 3 ВАЖНЫХ ВОПРОСА

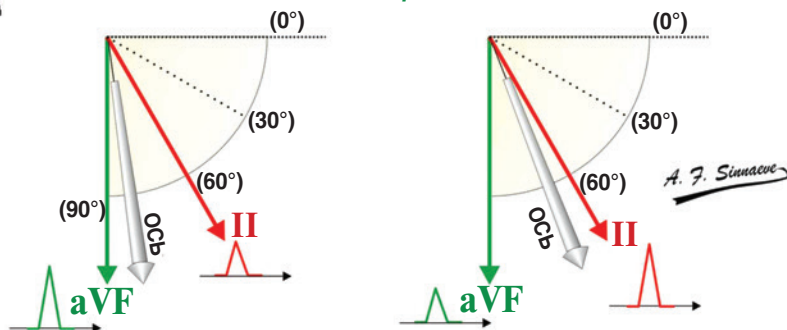
- В каком квадранте расположен вектор *QRS*?
- В каком из соседних отведений самый высокий зубец *R* или самый глубокий зубец *S*?
- Какое отведение является наиболее равнофазным (или нулевым)?



**ШАГ 1. ПОСМОТРИТЕ НА ОТВЕДЕНИЯ I И aVF, ЧТОБЫ ОПРЕДЕЛИТЬ, В КАКОМ КВАДРАНТЕ РАСПОЛОЖЕНА ОСЬ ПЕРЕДНЕЙ ПЛОСКОСТИ**



**ШАГ 2. ПОСМОТРИТЕ НА СООТВЕТСТВУЮЩИЙ КВАДРАНТ, ЧТОБЫ НАЙТИ САМЫЙ ВЫСОКИЙ ЗУБЕЦ R ИЛИ САМЫЙ ГЛУБОКИЙ ЗУБЕЦ S**

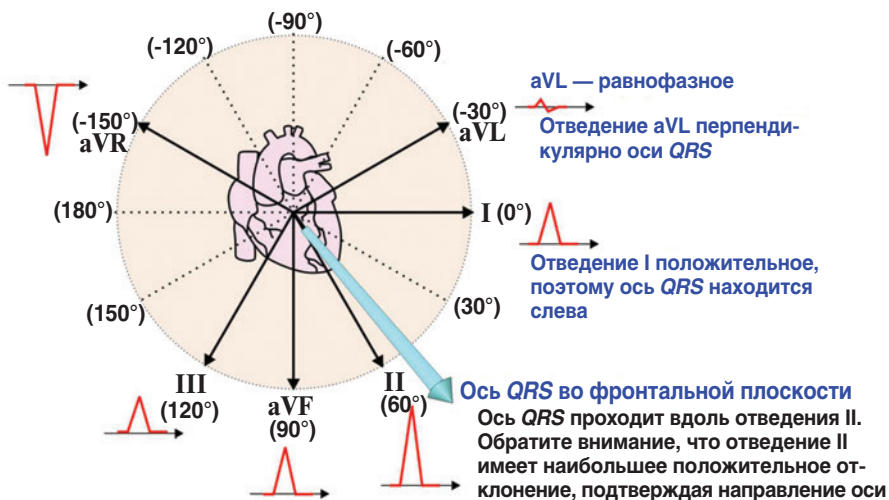


Отведение, ближайшее к оси *QRS* (или параллельное ей), имеет наибольшее положительное отклонение. Если два отведения имеют равные положительные отклонения, ось находится точно посередине между этими двумя отведениями

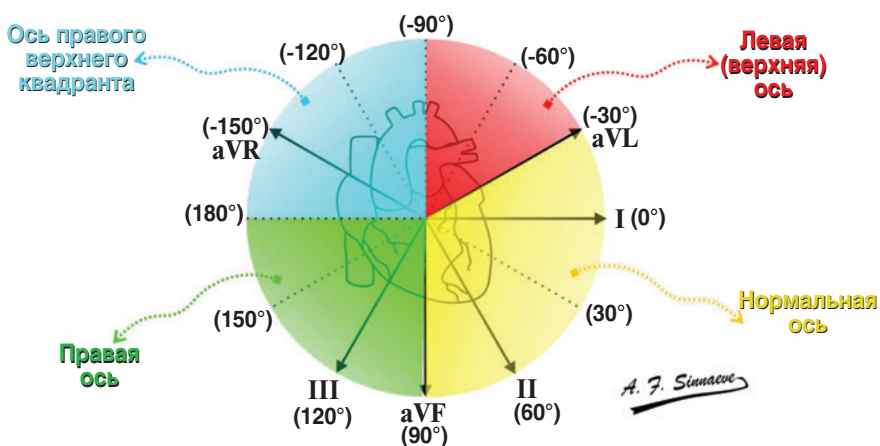
## ОПРЕДЕЛЕНИЕ СРЕДНЕЙ ОСИ ФРОНТАЛЬНОЙ ПЛОСКОСТИ. ПРОДОЛЖЕНИЕ

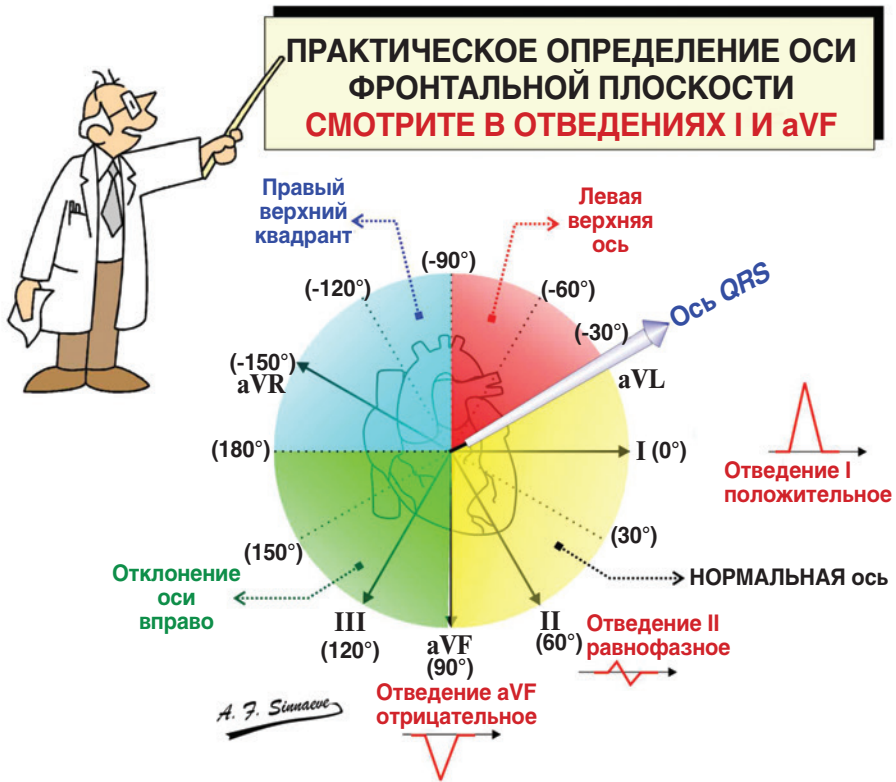


**ШАГ 3. НАЙДИТЕ НАИБОЛЕЕ РАВНОФАЗНОЕ ОТВЕДЕНИЕ** (где положительное минус отрицательное отклонение максимально близко к нулю). ЭТО ОТВЕДЕНИЕ ПЕРПЕНДИКУЛЯРНО ОСИ QRS



### РЕЗЮМЕ. Оси QRS (без стимуляции)





1. Если отведения I и aVF положительны (доминантный зубец R), ось нормальная (желтая область).
2. Если отведение I положительное, а отведение aVF отрицательное, смотрите на отведение II:
  - а) если отведение II равнофазное (положительность равна отрицательности, так что алгебраическая сумма равна нулю), ось направлена вдоль отведения aVL. Это связано с тем, что равнофазное отведение (в данном случае отведение II) перпендикулярно оси (вдоль отведения aVL);
  - б) если отведение II более положительное, чем отрицательное, ось ниже  $-30^\circ$ , нормальная (желтая область);
  - с) если отведение II более отрицательное, чем положительное, ось более отрицательна, чем  $30^\circ$ , и находится в левом верхнем квадранте (красная область).
3. Если отведение I отрицательное (вниз), а aVF — положительное (вверх), ось находится в правом нижнем квадранте (зеленая область — отклонение оси вправо).
4. Если отведения I и aVF отрицательны (вниз), ось находится в правом верхнем квадранте. Это не крайнее правое и не крайнее левое отклонение оси