

УДК 611+612.76

Г12

А в т о р ы:

Гайворонский Иван Васильевич — доктор медицинских наук, профессор, заведующий кафедрой морфологии медицинского факультета Санкт-Петербургского государственного университета и кафедрой нормальной анатомии Военно-медицинской академии им. С. М. Кирова;

Гайворонская Мария Георгиевна — доктор медицинских наук, доцент кафедры морфологии медицинского факультета Санкт-Петербургского государственного университета.

Р е ц е н з е н т ы:

Родионов А. А. — доктор медицинских наук, профессор кафедры морфологии медицинского факультета Санкт-Петербургского государственного университета;

Иорданишвили А. К. — доктор медицинских наук, профессор кафедры челюстно-лицевой хирургии и хирургической стоматологии Военно-медицинской академии им. С. М. Кирова и кафедры ортопедической стоматологии Северо-Западного государственного медицинского университета им. И. И. Мечникова.

Гайворонская М. Г., Гайворонский И. В.

Г12 **Функционально-клиническая анатомия зубочелюстной системы : учебное пособие для медицинских вузов. — Санкт-Петербург : СпецЛит, 2016. — 128 с.**
ISBN 978-5-299-00710-7

В учебном пособии дано четкое определение зубочелюстной системы и подробно, с функционально-клинических позиций, рассматривается строение основных ее составляющих: верхней и нижней челюстей, а также связанных с ними зубов.

Представленная работа включает шесть основных разделов.

Пособие предназначено для студентов, интернов и ординаторов факультета стоматологии и медицинских технологий. Оно также может быть полезно практикующим врачам-стоматологам и челюстно-лицевым хирургам.

УДК 611+612.76

Подписано в печать 25.04.2016. Формат 60 × 88 ¹/₁₆.
Печ. л. 8. Тираж 1500 экз. Заказ №

ООО «Издательство „СпецЛит“».
190103, Санкт-Петербург, 10-я Красноармейская ул., 15,
тел./факс: (812) 495-36-09, 495-36-12,
<http://www.speclit.spb.ru>

Отпечатано в типографии «L-PRINT»,
192007, Санкт-Петербург, Лиговский пр., 201, лит. А, пом. 3Н

ISBN 978-5-299-00710-7

© ООО «Издательство „СпецЛит“», 2016

ОГЛАВЛЕНИЕ

ПРЕДИСЛОВИЕ	5
Глава 1. СТРОЕНИЕ ЧЕЛЮСТЕЙ	7
Верхняя челюсть	7
Верхнечелюстная пазуха	14
Нижняя челюсть	16
Контрфорсы	22
<i>Контрольные вопросы и задания</i>	25
Глава 2. ОБЩАЯ ХАРАКТЕРИСТИКА ЗУБОВ ЧЕЛОВЕКА	26
Наружное строение зуба	26
Поверхности зуба	27
Гистологическая характеристика зуба	28
Зубная формула	32
Признаки зубов	35
Понятие о зубочелюстных сегментах	37
Кровоснабжение и иннервация зубов	40
Анатомическое обоснование инъекционных методов местного обезболивания в стоматологии	46
<i>Контрольные вопросы и задания</i>	53
Глава 3. ЧАСТНАЯ АНАТОМИЯ ЗУБОВ	54
Постоянные зубы	54
Положение корней постоянных зубов относительно нижней стенки полости носа, верхнечелюстной пазухи, канала нижней челюсти	75
Молочные зубы	77
Прорезывание зубов	79
Возрастные изменения в зубах и периодонте	82
<i>Контрольные вопросы и задания</i>	83
Глава 4. ЗУБНЫЕ РЯДЫ	85
Окклюзионная поверхность зубных рядов	86
Зубная, альвеолярная, базальная дуги	88
Артикуляция. Окклюзия	89
Прикусы	94
<i>Контрольные вопросы и задания</i>	102

Глава 5. МЕТОДЫ ЛУЧЕВОЙ ВИЗУАЛИЗАЦИИ ЧЕЛЮСТЕЙ И ЗУБОВ	103
Рентгенологический метод	103
Магнитно-резонансная томография	108
<i>Контрольные вопросы и задания</i>	109
Глава 6. РАЗВИТИЕ И АНОМАЛИИ РАЗВИТИЯ ЗУБОЧЕЛЮСТНОЙ СИСТЕМЫ	110
Развитие челюстей	110
Развитие зубов	110
Аномалии челюстно-лицевой области	112
Причины аномалий челюстно-лицевой области	124
<i>Контрольные вопросы и задания</i>	126
ЛИТЕРАТУРА	127

ПРЕДИСЛОВИЕ

В настоящее время перед отечественным здравоохранением стоит важная задача по улучшению качества помощи, оказываемой стоматологическим больным, за счет повышения эффективности проводимых диагностических и лечебно-профилактических мероприятий.

Для успешного выполнения врачами-стоматологами своих профессиональных обязанностей необходимо наличие базисных знаний по анатомии зубочелюстной системы. Очень важно, чтобы студенты и начинающие врачи хорошо ориентировались в вопросах морфологического строения верхней, нижней челюстей и зубов, поскольку без этого невозможно осуществить точную диагностику заболеваний зубочелюстной системы, выбор оптимальных методов профилактики и лечения, а также реабилитацию больных с применением современных терапевтических, хирургических, ортодонтических и ортопедических методов лечения. В связи с этим была поставлена задача по написанию настоящего учебного пособия, в котором рассмотрены важнейшие вопросы анатомии зубочелюстной системы в прикладном аспекте.

Следует отметить, что в настоящее время единое общепринятое определение зубочелюстной системы отсутствует. Оно также не представлено в Международной анатомической номенклатуре (2003). Некоторые авторы считают, что понятие «зубочелюстная система» объединяет целый ряд анатомических образований: верхнюю и нижнюю челюсти, нёбные, носовые, скуловые кости; зубы; губы, щеки, нёбо, язык; слонные железы, жевательную мускулатуру, височно-нижнечелюстной сустав. Однако, на наш взгляд, подобное определение является не совсем правильным, поскольку полностью совпадает с определением жевательного аппарата. Использование этих двух терминов как синонимов не может считаться приемлемым, прежде всего, с анатомической точки зрения, поскольку зубочелюстная система должна рассматриваться только как неотъемлемая составная часть жевательного аппарата.

На наш взгляд, зубочелюстная система представляет собой совокупность анатомически и функционально объединенных органов, к которым относят верхнюю, нижнюю челюсти и связанные с ними зубы. Подобное выделение только данных анатомических образований может быть объяснено, прежде всего, наличием единых источников их кровоснабжения, иннервации и лимфооттока. Также следует отметить их общее филогенетическое происхождение. Подобная взаимосвязь органов зубочелюстной системы (верхней, нижней челюстей и зубов) приводит к тому, что на-

рушения, происходящие в одном из них, вызывают изменения строения и функции других.

Учитывая, что будущий врач-стоматолог в своей практической деятельности в основном будет иметь дело с зубами и челюстями, в альвеолярных ячейках которых они находятся, на наш взгляд, целесообразно подробно изучить их в совокупности.

Мы считаем вполне оправданным и даже необходимым назвать данное учебное пособие «Функционально-клиническая анатомия зубочелюстной системы». На наш взгляд, изложенные в нем сведения могут быть полезны не только студентам стоматологических и лечебных факультетов медицинских вузов, но и начинающим врачам-стоматологам, челюстно-лицевым хирургам, а также зубным техникам.

В данном пособии шесть глав. В первой главе подробно описаны морфологические особенности верхней и нижней челюстей в норме и при нарушении целостности зубных рядов. Отдельно представлены основные параметры верхнечелюстных пазух, включая вариабельность их формы и степени пневматизации.

Во второй главе рассматриваются общие вопросы касательно внешнего и внутреннего строения зубов. В третьей главе, посвященной изучению частной анатомии постоянных и молочных зубов, детально описаны особенности строения резцов, клыков, моляров и премоляров. Отдельно сделан акцент на формировании временного и постоянного прикусов с уточнением не только сроков прорезывания зубов, но и времени их закладке во внутриутробном периоде, а также сроков резорбции корней молочных зубов и продолжительности формирования корней постоянных.

Вопрос о строении зубных рядов в норме и при различной патологии прикуса освещен в четвертой главе. В ней же детально изучены и проиллюстрированы основные признаки различных видов окклюзии.

Для того чтобы подчеркнуть прикладное значение данного учебного пособия, в пятой главе описаны основные методы лучевой визуализации в стоматологии, начиная с контактной рентгенографии, заканчивая современными методами исследования, такими как рентгеновская компьютерная и магнитно-резонансная томография.

Шестая глава посвящена аномалиям развития зубочелюстной системы. Она является одной из наиболее сложно структурированных в данном пособии, поскольку выделенные подразделы включают в себя описание большого количества различных видов аномалий и деформаций верхней и нижней челюстей, аномалий отдельных групп зубов, а также зубных рядов.

Глава 1.

СТРОЕНИЕ ЧЕЛЮСТЕЙ

Верхняя челюсть

Верхняя челюсть (*maxilla*) занимает значительную часть лицевого черепа. Она принимает участие в образовании стенок полости носа, глазницы, полости рта, подвисочной и крыловидно-нёбной ямок. В ней различают тело (*corpus maxillae*) и четыре отростка: лобный (*processus frontalis*), скуловой (*processus zygomaticus*), альвеолярный (*processus alveolaris*) и нёбный (*processus palatinus*).

На теле верхней челюсти выделяют четыре поверхности: переднюю (*facies anterior*), подвисочную (*facies infratemporalis*), глазничную (*facies orbitalis*) и носовую (*facies nasalis*). Передняя (лицевая) поверхность (*facies anterior*) отделена от подвисочной поверхности скуловым отростком, от глазничной — подглазничным краем (*margo infraorbitalis*), ниже которого помещается подглазничное отверстие (*foramen infraorbitale*) для сосудов и нерва. На передней поверхности находится вогнутое кпереди углубление — клыковая ямка (*fossa canina*). Медиальный край на границе между передней и носовой поверхностями также вогнут благодаря наличию здесь носовой вырезки (*incisura nasalis*), которая принимает участие в образовании грушевидной апертуры (*apertura piriformis*) (рис. 1).

Подвисочная поверхность, в отличие от передней, выпуклая из-за наличия обращенного кзади бугра верхней челюсти (*tuber maxillae*). На нем находится несколько маленьких альвеолярных отверстий (*foramina alveolaria*), через которые входят сосуды и нервы к верхним большим коренным зубам.

Глазничная поверхность представляет собой гладкую треугольную площадку, являющуюся составной частью нижней стенки глазницы. Ее медиальный край соединяется со слезной костью и глазничной пластинкой решетчатой кости. Передним краем она граничит с передней поверхностью.

В области заднего края начинается подглазничная борозда (*sulcus infraorbitalis*), которая кпереди переходит в одноименный канал (*canalis infraorbitalis*). Он открывается на передней поверхности тела верхней челюсти подглазничным отверстием. Анатомические

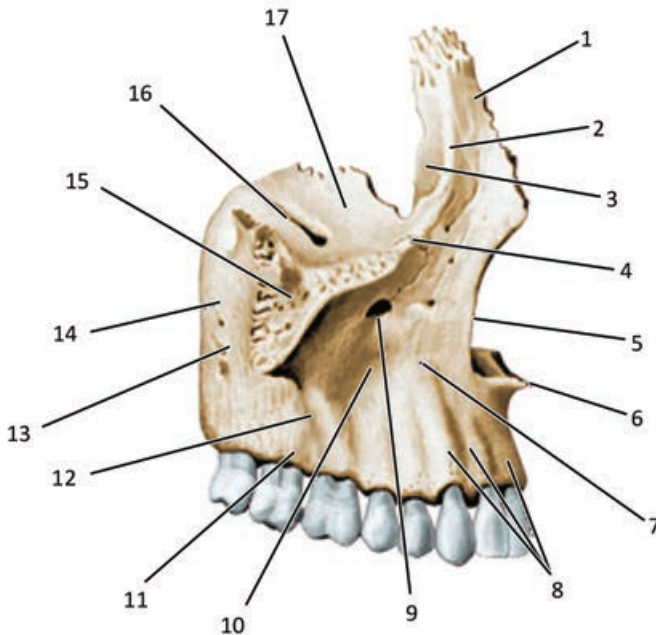


Рис. 1. Правая верхняя челюсть (вид сбоку):

1 — *processus frontalis*; 2 — *crista lacrymalis anterior*; 3 — *sulcus lacrymalis*; 4 — *margo infraorbitalis*; 5 — *incisura nasalis*; 6 — *spina nasalis anterior*; 7 — *facies anterior*; 8 — *juga alveolaria*; 9 — *foramen infraorbitale*; 10 — *fossa canina*; 11 — *processus alveolaris*; 12 — *crista zygomaticoalveolaris*; 13 — *tuber maxillae*; 14 — *facies infratemporalis*; 15 — *processus zygomaticus*; 16 — *sulcus infraorbitalis*; 17 — *facies orbitalis*

особенности подглазничного отверстия и канала учитываются при анестезии подглазничного нерва. В 6 % случаев может обнаружиться добавочное подглазничное отверстие. Обычно добавочные отверстия меньше по размерам и чаще располагаются медиальнее и выше основных отверстий на расстоянии 1–18 мм от них. От канала к средним и передним верхним зубам направляются узкие альвеолярные каналы (*canales alveolares*), содержащие нервы и сосуды.

Носовая поверхность участвует в образовании латеральной стенки полости носа. На ней видно большое отверстие неправильной формы — верхнечелюстную расщелину (*hiatus maxillaris*), которая ведет в гайморову пазуху. На неразобранном черепе это отверстие частично прикрыто нёбной и решетчатой костями, а также нижней носовой раковиной. Между передним краем верхнече-

люстной расщелины и задним краем лобного отростка опускается слезная борозда (*sulcus lacrimalis*). Спереди от нее почти горизонтально расположен раковинный гребень (*crista conchalis*), который служит для прикрепления переднего конца нижней носовой раковины.

Тело верхней челюсти (*corpus maxillae*) содержит достаточно большую по объему полость — верхнечелюстную или гайморову пазуху (*sinus maxillaris, sinus Highmori*) (рис. 2). В области медиального края бугра верхней челюсти располагается большая нёбная борозда (*sulcus palatinus major*).

Лобный отросток (*processus frontalis*) поднимается вертикально от угла, в котором сходятся передняя, носовая и глазничная поверхности тела верхней челюсти. Верхним концом он достигает носовой части лобной кости. По латеральной поверхности отростка, переходя в надглазничный край, спускается передний слезный

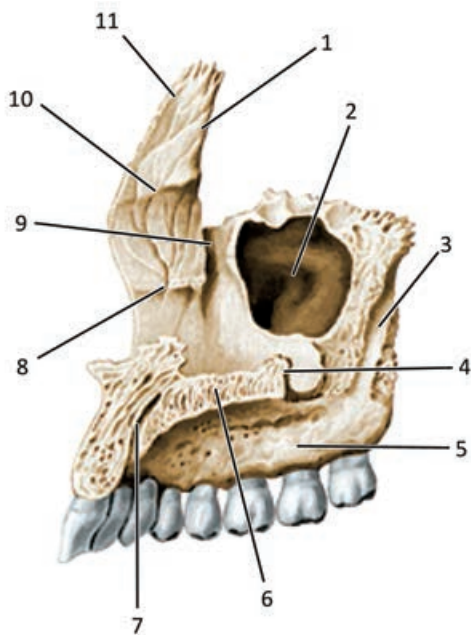


Рис. 2. Правая верхняя челюсть (вид со стороны полости носа):

1 — *margo lacrimalis*; 2 — *sinus maxillaris*; 3 — *sulcus palatinus major*; 4 — *crista nasalis*; 5 — *processus alveolaris*; 6 — *processus palatinus*; 7 — *canalis incisivus*; 8 — *crista conchalis*; 9 — *sulcus lacrimalis*; 10 — *crista ethmoidalis*; 11 — *processus frontalis*

гребень (*crista lacrimalis anterior*), который вместе с задним краем отростка ограничивает слезную борозду. На медиальной поверхности располагается решетчатый гребень (*crista ethmoidalis*), который является местом дополнительной фиксации средней носовой раковины. Он проходит параллельно *crista conchalis*.

Скуловой отросток (*processus zygomaticus*) начинается от места соединения глазничной, передней и подвисочной поверхностей тела челюсти. Он широкий, короткий, имеет зазубренную поверхность для сочленения со скуловой костью.

Альвеолярный отросток (*processus alveolaris*) является продолжением тела верхней челюсти книзу. Свободный нижний край отростка представлен альвеолярной дугой (*arcus alveolaris*), в которой имеются углубления для корней зубов — зубные альвеолы (*alveoli dentales*). Они разделены между собой костными межальвеолярными перегородками (*septa interalveolaria*). На наружной поверхности отростка имеются альвеолярные возвышения (*juga alveolaria*), соответствующие отдельным альвеолам.

Форма и строение альвеол неодинаковы у различных зубов (рис. 3). Альвеолы двух- и многокорневых зубов имеют в глубине межкорневые перегородки (*septa interalveolaria*), которые разделя-

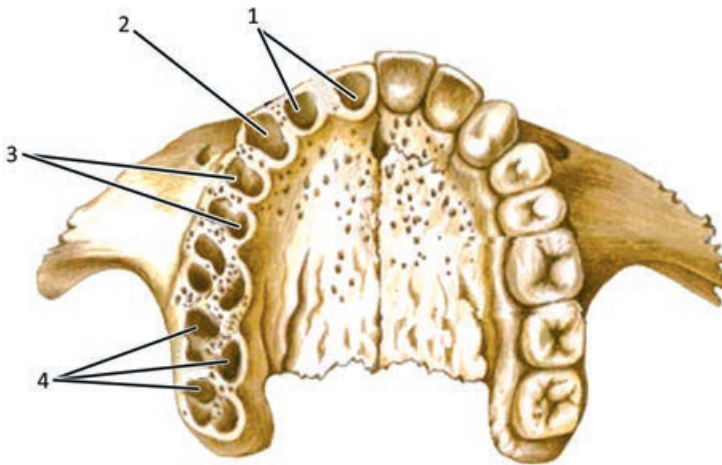


Рис. 3. Верхняя челюсть (вид снизу). Строение зубных альвеол верхней челюсти:

- 1 — альвеолы резцов; 2 — альвеола клыка; 3 — альвеолы премоляров;
4 — альвеолы моляров

ют альвеолу на камеры для каждого корня зуба. Альвеолы резцов имеют овальные очертания и конусовидную форму. Альвеола клыка также овальная, ее размеры несколько больше. Альвеолы малых коренных зубов несколько сдавлены спереди назад, иногда имеют межкорневые перегородки, разделяющие альвеолу на щечную и язычную камеры. Альвеолы больших коренных зубов самые крупные, их входные отверстия четырехугольные. Они разделяются межкорневыми перегородками на три камеры, из которых две прилегают к преддверной, а одна — к язычной поверхности альвеолярного отростка.

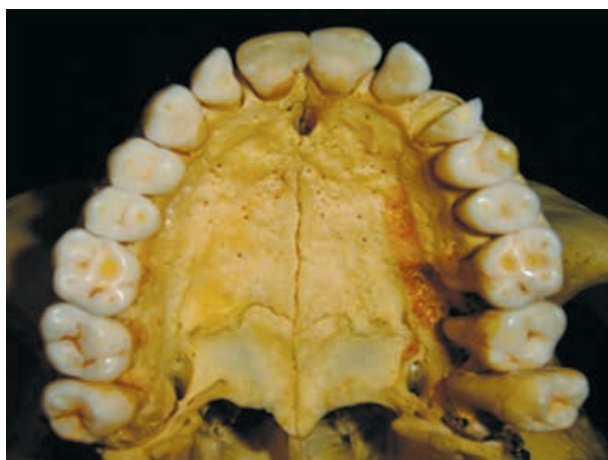Альвеолярный отросток подвержен большим возрастным изменениям, которые обусловлены прорезыванием, развитием и выпадением зубов.

У новорожденного отросток развит слабо, в нем расположены альвеолы молочных резцов, клыка и больших коренных зубов, а также постоянного первого большого коренного зуба. Длина альвеолярной дуги у новорожденного равна 35 мм, а у взрослого — 58 мм. Часть альвеолярной дуги, в которой находятся резцы и клыки, увеличивается с 15,5 мм у новорожденного до 21 мм у взрослого. Часть дуги, несущая малые коренные зубы, напротив, уменьшается с 15 до 12 мм. Часть, несущая большие коренные зубы, увеличивается с 5 до 25 мм. При выпадении постоянных зубов их альвеолы атрофируются, а после утраты всех зубов целиком атрофируется альвеолярный отросток и остается лишь базальная дуга (рис. 4).

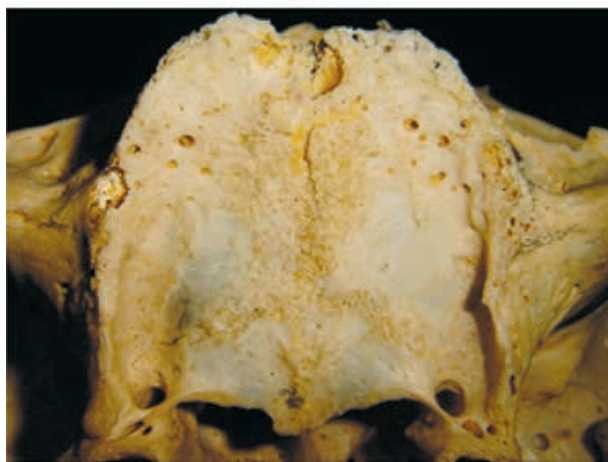
Нёбный отросток (*processus palatinus*) отходит в виде горизонтальной пластинки от носовой поверхности тела верхней челюсти у места перехода в альвеолярный отросток. Правый и левый нёбные отростки, соединяясь между собой, участвуют в образовании костного нёба. Задние края отростков соединяются с горизонтальными пластинками нёбных костей.

В переднемедиальной части нёбного отростка находится резцовое отверстие (*foramen incisivum*), которое ведет в резцовый канал (*canalis incisivus*), открывающийся в полость рта, в свою очередь, одним или двумя отверстиями. Со стороны полости носа отверстие канала парное — в толще кости оба канала обычно сливаются и открываются на костном нёбе непарным резцовым отверстием.

В глубине резцового отверстия может находиться до пяти отверстий, которые ведут в резцовые каналы (*canali incisive*). При наличии нескольких отверстий их каналы обычно сливаются внутри нёбного отростка.



а



б

Рис. 4. Альвеолярный отросток верхней челюсти и твердое нёбо (вид снизу):

а — при интактном прикусе; б — при полном отсутствии зубов

Большое нёбное отверстие (*foramen palatinum majus*) является местом выхода одноименного канала. Его диаметр у взрослых людей колеблется от 3 до 5 мм. В 57 % случаев большое нёбное отверстие расположено на уровне третьего моляра, реже на уровне второго. Знание топографии резцового и большого нёбного отвер-

ствий необходимы при проведении проводниковой анестезии большого нёбного и носонёбного нервов.

Позади большого нёбного отверстия располагаются малые нёбные отверстия (*foramina palatina minora*), через которые выходят одноименные сосуды и нервы. Почти в 90 % случаев имеется одно или два таких отверстия, реже их бывает три или четыре (Kadanoff D., Mutafov S., Jordanov J., 1970).

Форма верхней челюсти индивидуально различна. Выделяют две крайние формы ее строения: узкую и высокую, свойственную людям с долихоцефалической формой черепа, имеющих узкое лицо, а также широкую и низкую, обычно встречающуюся у лиц с брахицефалической формой черепа и широким лицом (рис. 5). Доказано, что люди долихоморфного телосложения имеют длинное и узкое (лептопрозопическое лицо), что коррелируется с долихоцефалией. Для этого типа лица характерны длинный и узкий скелет носа, высокие альвеолярные отростки и зубы, удлинённые хоаны, сошник, высокая и узкая верхнечелюстная пазуха. При брахицефалической форме черепа преобладают поперечные размеры.

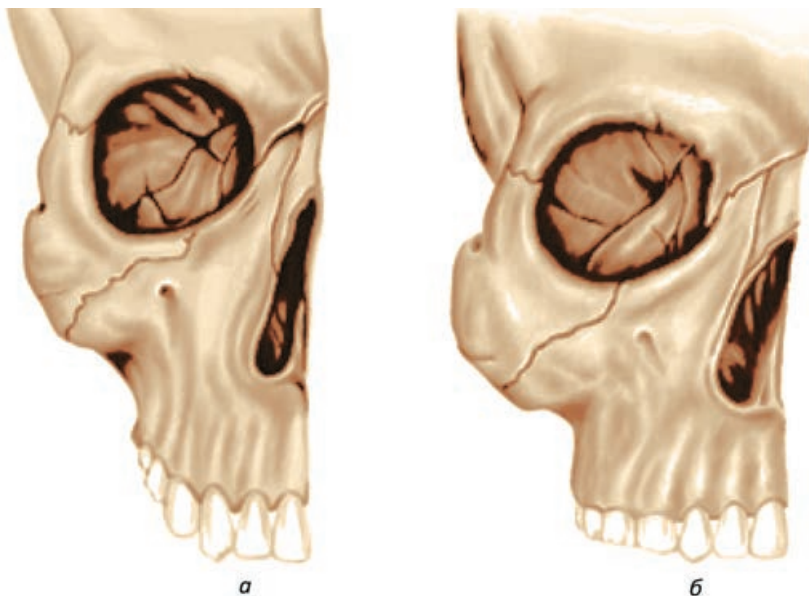


Рис. 5. Крайние формы верхней челюсти:

а — узкая и высокая; *б* — широкая и низкая

Верхнечелюстная пазуха

Верхнечелюстная пазуха (*sinus maxillaris*) является самой обширной воздухоносной полостью черепа. Определяется тесная анатомическая связь пазухи с зачатками молочных, а затем и постоянных зубов. В период прорезывания постоянных зубов (от 6 до 13 лет) происходит непрерывное увеличение всех размеров верхнечелюстной пазухи, рост и утолщение ее стенок и дна. Окончательное формирование пазухи наблюдается в возрасте 18—20 лет, после прорезывания верхнего зуба мудрости. Возрастные изменения верхнечелюстной пазухи зависят от нарушения жевательной функции. Выпадение зубов и обусловленное этим уменьшение давления на альвеолярный отросток верхней челюсти приводят к перестройке кости, в результате чего изменяется форма пазухи.

Различают медиальную, переднелатеральную, заднелатеральную, верхнюю и нижнюю стенки верхнечелюстной пазухи. Переднелатеральная стенка пазухи располагается между подглазничным краем и альвеолярным отростком верхней челюсти. В ее толще располагаются передние верхние альвеолярные артерии и ветви подглазничного нерва. Заднелатеральная стенка соответствует бугру верхней челюсти и выпукла по направлению к нему. Вверху она граничит с задними ячейками решетчатой кости. В толще стенки проходят верхние задние альвеолярные артерии, а также ветви подглазничного нерва. Верхняя стенка пазухи является нижней стенкой глазницы. Медиальная стенка образована частью латеральной стенки полости носа, в ней находится отверстие, ведущее в средний носовой ход. Внизу она переходит в нижнюю стенку, являющуюся дном пазухи. Дно пазухи может быть ровным, а может разделяться одной или двумя фронтальными перегородками.

Верхнечелюстная пазуха может образовывать углубления или бухты, проникающие в отростки верхней челюсти: лобное углубление (*recessus frontalis*), скуловое (*recessus zygomaticus*), альвеолярное (*recessus alveolaris*) и нёбное (*recessus palatinus*). Наличие углублений типично для больших пазух, в средних пазухах они слабо выражены, а в малых пазухах отсутствуют.

Выделяют трехгранную, четырехгранную, неопределенную и шелевидную формы верхнечелюстной пазухи. По степени пневматизации выделяют хорошо пневматизированные (гиперпнев-

матизированные), дно которых расположено ниже дна полости носа, умеренно пневматизированные, дно которых расположено на одном уровне с дном полости носа, и слабо пневматизированные (гипопневматизированные) пазухи, у которых дно расположено выше дна полости носа (рис. 6).

При потере зубов существенно изменяются и форма, и степень пневматизации верхнечелюстных пазух. Так, при полной потере зубов наиболее часто встречаются пазухи трехгранной и неопределенной форм с высокой степенью пневматизации (доля гиперпневматизированных пазух при полной потере зубов составляет 87 %). По мере потери зубов верхнечелюстная пазуха и альвеолярный отросток верхней челюсти сближаются друг с другом. Если для пазухи характерна высокая степень пневматизации, то между ней и альвеолярным отростком остается только тонкая пластинка кости (рис. 7).

В клинической практике важное значение имеет взаимоотношение корней постоянных зубов с дном верхнечелюстной пазухи, которое будет подробно описано в соответствующем разделе.

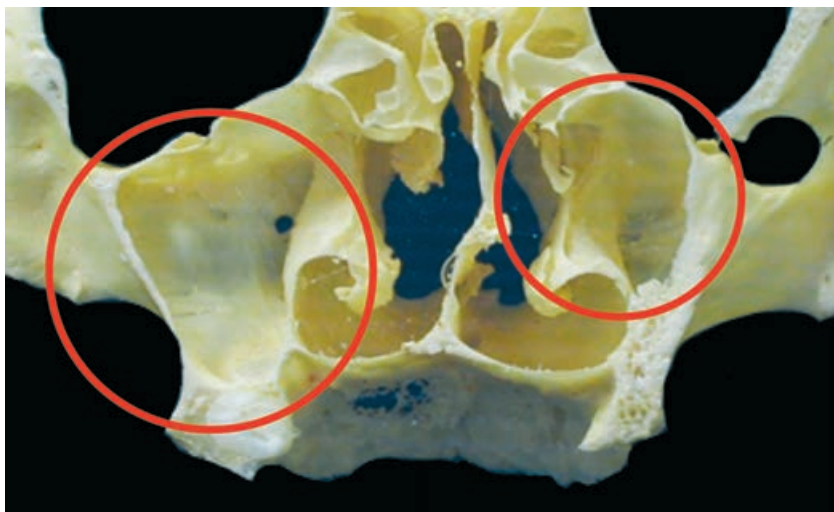


Рис. 6. Асимметрия формы и степени пневматизации верхнечелюстных пазух (фронтальный распил черепа на уровне вторых верхних моляров, вид сзади). Справа гипопневматизированная пазуха неопределенной формы; слева умеренно пневматизированная пазуха трехгранной формы