
СОДЕРЖАНИЕ

Предисловие научного редактора	7
Благодарности	8
Авторский коллектив	9
Список сокращений и условных обозначений	11
1. Сухая возрастная макулярная дегенерация Викрам С. Макхиджани (Vikram S. Makhijani), Синди Унг (Cindy Ung), Дибба Хусейн (Deeba Husain)	12
2. Неоваскулярная возрастная макулярная дегенерация Эрик Х. Сойед (Eric H. Souied), Франческа Аморозо (Francesca Amoroso)	27
3. Полипoidная хориоидальная васкулопатия Джонатан С.Х. Чон (Jonathan C.H. Cheung), Дэнни С.Ц. Нг (Danny S.C. Ng), Тимоти Е.Е. Лай (Timothy Y.Y. Lai)	47
4. Центральная серозная хориоретинопатия/пахихориоидные болезни глаза Цзяэ Хьон Ли (Jae Hyung Lee), Вон Ки Ли (Won Ki Lee)	59
5. Миопическая макулопатия при патологической миопии Киоко Оно-Мацуи (Kyoko Ohno-Matsui)	71
6. Ангиоидные полосы Викрам С. Макхиджани (Vikram S. Makhijani), Рэйчел М. Хакфельдт (Rachel M. Huckfeldt)	79
7. Синдром вероятного глазного гистоплазмоза Уильям Стивенсон (William Stevenson), Эрика Альварез (Erica Alvarez), Аднан Маллик (Adnan Mallick), Фатумата Янога (Fatoumata Yanoga), Фредерик Давидорф (Frederick Davidorf), Коллин М. Себулла (Colleen M. Cebulla)	89
8. Макулярная телеангиэктазия второго типа Ричард Ф. Спэйди (Richard F. Spaide)	99
9. Перифовеальный экссудативный сосудистый аномальный комплекс Рикардо Сакони (Riccardo Sacconi), Элеонора Корбелли (Eleonora Corbelli), Лиа Керкес (Lea Querques), Эрик Х. Сойед (Eric H. Souied), Франческо Банделло (Francesco Bandello), Джузеппе Керкес (Giuseppe Querques)	113
10. Фоторетинопатия Приья Шарма (Priya Sharma), Каролин Баумаль (Caroline Baumas)	121
11. Послеоперационный кистозный макулярный отек Анна Мармалиду (Anna Marmalidou), Джон Б. Миллер (John B. Miller)	130

Викрам С. Макхиджани, Синди Унг, Диба Хусейн

ВВЕДЕНИЕ

Возрастная макулярная дегенерация — ведущая причина слепоты у населения старше 50 лет в развитых странах (Gehrs et al., 2006). Согласно прогнозам, во всем мире к 2020 г. возрастной макулярной дегенерацией будут страдать около 196 млн человек, а к 2040 г. это число возрастет до 288 млн (Wong et al., 2014).

Все формы возрастной макулярной дегенерации начинаются как сухая возрастная макулярная дегенерация, типичный признак — появление друз. Заболевание на поздней стадии протекает в одной из двух форм: неоваскулярной (экссудативная, или влажная) или не неоваскулярной (неэкссудативная, или сухая). Географическая атрофия представляет собой позднюю стадию сухой формы возрастной макулярной дегенерации. Атрофическая форма возрастной макулярной дегенерации приводит к тяжелым нарушениям зрения, у 20% больных развивается формальная слепота (Sunness, 1999).

Возрастная макулярная дегенерация имеет мультифакторную комплексную этиологию, на развитие заболевания влияют генетические факторы и факторы окружающей среды (Wong et al., 2014; Yonekawa, Kim, 2014). Результаты популяционных исследований показали, что наиболее значимым фактором риска является возраст. В богатых ресурсами странах возрастную макулярную дегенерацию диагностируют у 10% населения старше 65 лет и у 25% населения старше 75 лет (Smith et al., 2001). Другие факторы риска включают женский пол, гипертензию, гиперхолестеринемию, сердечно-сосудистые заболевания, курение сигарет и отягощенный семейный анамнез (Ambati et al., 2013; Ferris et al., 2013). Курение более сорока пачек

сигарет в год вдвое увеличивает риск потери зрения вследствие возрастной макулярной дегенерации (Khan et al., 2006). Еще один важный фактор риска — расовая принадлежность. Согласно результатам десятилетнего продольного полизтнического исследования атеросклероза (Multi-Ethnic Study of Atherosclerosis, MESA), в Соединенных Штатах Америки частота возрастной макулярной дегенерации максимальна среди белого населения (5,4%), ниже у азиатов (4,6%), латиноамериканцев (4,2%) и чернокожих американцев (2,4%) (Fisher et al., 2016).

Установлено влияние генетических факторов на развитие возрастной макулярной дегенерации, в ходе исследований по полногеномному поиску ассоциаций идентифицировано множество локусов, связанных с риском развития заболевания (Zhan et al., 2013; Ratnapriya et al., 2014; Fritsche et al., 2016). По результатам этих исследований описаны гены, способствующие развитию возрастной макулярной дегенерации, в том числе *CFH* (Haines et al., 2005), *C3* (Yates et al., 2007), *C2-CFB* (Gold et al., 2006), область хромосомы 10, содержащая гены *HTRA1/LOC387715/ARMS2* (Dewan et al., 2006), *TIMP3* (Chen et al., 2010), *VEGFA*, *COL10A1* (Yu et al., 2011), *TNFRSF10A* (Arakawa et al., 2011) и *APOE* (Zarepari et al., 2004). На данный момент в ходе наиболее крупного исследования по полногеномному поиску ассоциаций возрастной макулярной дегенерации было исследовано более 12 млн вариантов у 16 144 больных и 17 832 участников контрольной группы (Fritsche et al., 2016). Было описано 52 независимо связанных с развитием заболевания часто и редко встречающихся варианта, распределенных по 34 локусам, 16 из которых достигают порога общегеномной значимости.

ПАТОГЕНЕЗ

Первое клиническое проявление возрастной макулярной дегенерации — возникновение друз, представляющих собой внеклеточные отложения, формирующиеся в комплексе пигментный эпителий сетчатки/мембрана Бруха (Bruch) (Hageman et al., 2001; Anderson et al., 2002; Chen et al., 2008). Цвет друз варьирует от белого, бледно-желтого до ярко-желтого. По мере регресса друзы утрачивают свой цвет; на их месте могут формироваться зоны атрофии пигментного эпителия сетчатки или депигментации. Появление друз сопровождается функциональными нарушениями, такими как ухудшение темновой адаптации, повышается риск утраты зрения, прогрессирования заболевания и развития географической атрофии или хориоидальной неоваскуляризации (Bhutto, Luttu, 2012; Laíns et al., 2017b).

Патогенез возрастной макулярной дегенерации изучен неполностью. Формирование друз можно сравнить с внеклеточными отложениями липидов в сосудистой стенке при атеросклеротической болезни сердца и сосудов. Курцио и соавт. сформулировали интересную модель патогенеза возрастной макулярной дегенерации, согласно которой мембрана Бруха играет роль, подобную роли эндотелия сосудов при атеросклерозе (Circio et al., 2011). Секретируемые пигментным эпителием сетчатки липопротеины, такие как аполипопротеин В, являются основным источником липидов под пигментным эпителием сетчатки, где они задерживаются, но в конечном итоге отфильтровываются через эндотелий хориокапилляров. В процессе старения частички липопротеинов скапливаются, и реакция на эти отложения, как полагают, ведет к развитию возрастной макулярной дегенерации.

В развитие возрастной макулярной дегенерации вносит вклад и оксидативный стресс. Фоторецепторы сетчатки особенно чувствительны к оксидативному стрессу, поскольку они подвергаются воздействию света и активно потребляют кислород (Beatty et al., 2000). Такие факторы риска, как курение, гиперхолестеринемия и интенсивное воздействие света, способствуют образованию активных форм кислорода и приводят к нарушению баланса между оксидативным стрессом и репаративными процессами. Активные формы кислорода вызывают тяжелые повреждения лизосо-

мальных мембран пигментного эпителия сетчатки, что приводит к неполному протеолитическому расщеплению самих активных форм кислорода и фагоцитированных мембран наружных сегментов фоторецепторов в лизосомах клеток пигментного эпителия сетчатки (Arjamaa et al., 2009; Blasiak et al., 2014). В результате этих нарушений в толще мембраны Бруха и пигментном эпителии сетчатки откладывается липофусцин, этот процесс способствует формированию друз (Arjamaa et al., 2009; Lin et al., 2013).

КЛИНИЧЕСКАЯ КАРТИНА

Сухую форму возрастной макулярной дегенерации на ранних стадиях заболевания диагностируют на основании характерных морфологических изменений, выявляемых при офтальмоскопии в условиях мидриаза (Biomarkers Definitions Working Group et al., 2001; Husain et al., 2002; Klein et al., 2002). Реже пациенты жалуются на ухудшение сумеречного зрения, нарушения темновой адаптации, размытость изображения вблизи, метаморфопсии или снижение контрастной чувствительности (Neely et al., 2017; Laíns et al., 2017b).

Друзы

Появление друз имеет большое значение для диагностики и классификации возрастной макулярной дегенерации. Друзы — самый первый клинический симптом ранней и промежуточной стадий сухой возрастной макулярной дегенерации (**рис. 1.1**), исторически друзы классифицируют на основании различных офтальмоскопических признаков (**табл. 1.1**) (van Leeuwen, 2003). Современная классификация возрастной макулярной дегенерации по степени тяжести основана на этих изменениях, регистрируемых при помощи фотографии глазного дна (Danis et al., 2013). Ранняя возрастная макулярная дегенерация характеризуется наличием друз мелкого или среднего размера, тогда как большое количество мелких или среднего размера друз или хотя бы одной крупной друзы определяет промежуточную стадию заболевания (**рис. 1.2**). На поздней стадии возрастной макулярной дегенерации развиваются неоваскуляризации или географическая атрофия центральной зоны (Ferris et al., 2005, 2013).

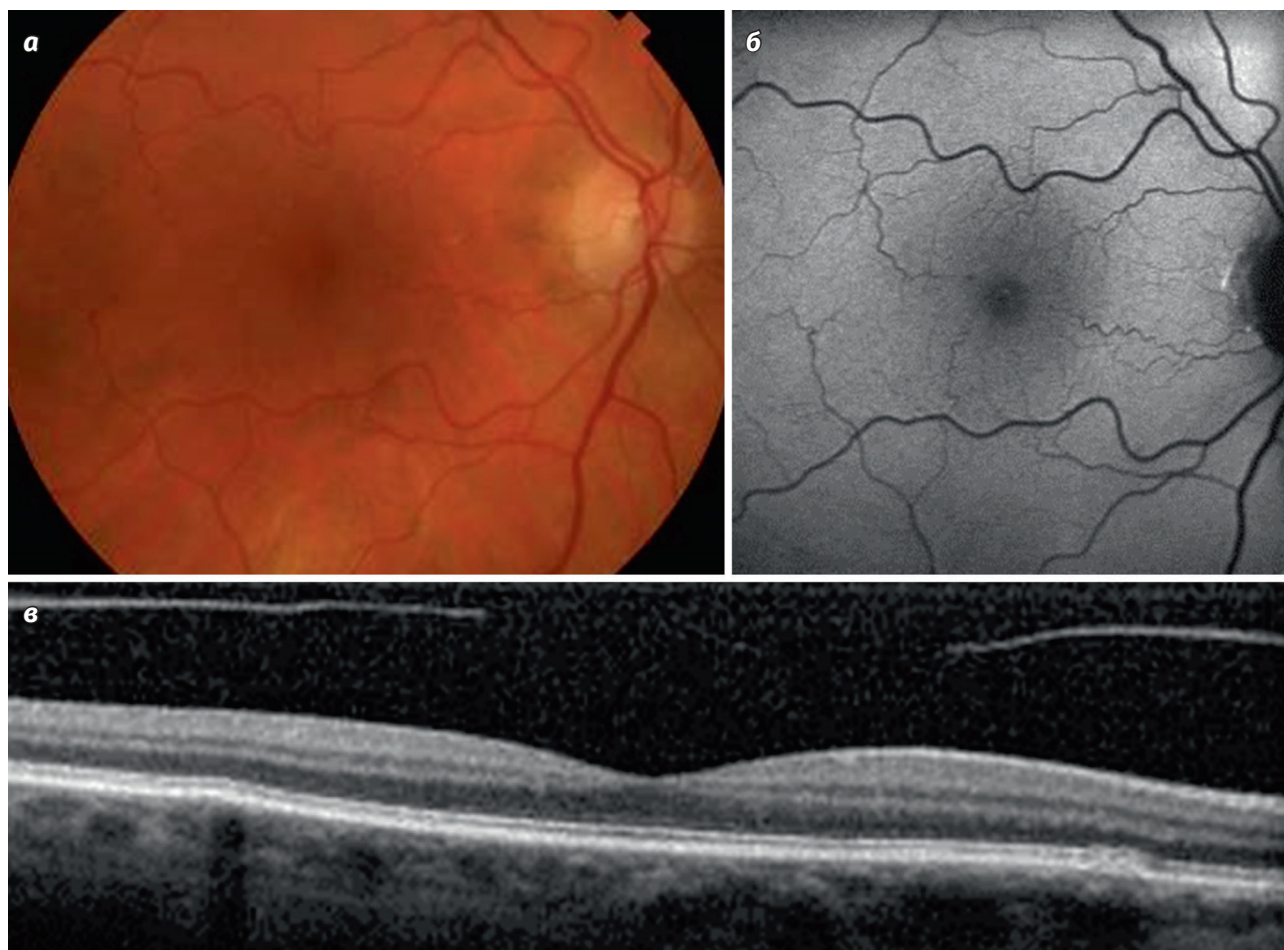


Рис. 1.1. Ранняя стадия возрастной макулярной дегенерации. Глазное дно пациента (а), у которого не было жалоб. Видно несколько отдельных друз мелкого или среднего размера. Такая картина соответствует I стадии по классификации AREDS: площадь распространения друз невелика, пигментные аномалии или зоны атрофии отсутствуют. По упрощенной классификации AREDS 0 факторов риска соответствует 0,5% пятилетнему риску прогрессирования до поздней стадии возрастной макулярной дегенерации. При исследовании аутофлюоресценции (б) или при оптической когерентной томографии (в) друзы могут быть плохо различимы. AREDS — исследовательская группа Национального института глаза, США (Age-Related Eye Disease Study Group)

Таблица 1.1. Морфологическая характеристика друз

Количество	—
Размер	Мелкие: <63 мкм Средние: 64–125 мкм Крупные: >125 мкм
Локализация	Центральные, периваскулярные, периферические
Плотность	Твердые, мягкие
Слияние	Друзеноидная отслойка пигментного эпителия
Перестройка	Кальциноз, холестероз, оссификация

Исследовательская группа Национального института глаза, США (Age-Related Eye Disease Study Group) предложила систему классификации, в которой выделяют девять степеней. Классификация позволяет спрогнозировать характер и оценить риск прогрессирования

болезни (**табл. 1.2–1.4**) (Age-Related Eye Disease Study Group, 2005). В этой системе классификации степень заболевания определяется распространением друз, площадью зон нарушения пигментации. Степень показывает пятилетний риск прогрессирования возрастной макулярной дегенерации до поздней стадии от менее 1% до приблизительно 50%. Группа AREDS также разработала упрощенную схему прогноза прогрессирования болезни. В этой системе в качестве факторов риска учитывают наличие крупной друзы или пигментной аномалии, количество этих изменений подсчитывают для каждого глаза в отдельности. Пятилетний риск развития поздней стадии возрастной макулярной дегенерации составляет 0,5% при отсутствии (0) факторов риска, 3% — при наличии одного, 12% — двух, 25% — трех и 50% — четырех факторов риска (Ferris et al., 2005).

Таблица 1.2. Шкала степени тяжести по AREDS

Стадия	Площадь друз	Площадь пигментации	Площадь атрофии
I	*	0	0
II	** *	0 >0	0 и/или +
III	***	0	0
IV	**** **, *** *, **	0 >0 >0	0 и/или + ++
V	***** **** ***	0 >0 >0	0 и/или + ++
VI	***** ***** ****	0 >0 >0	0 и/или + ++
VII	***** *****	>0 >0	и/или + ++
VIII	***** любая	>0 >0	++ +++
IX	–	–	Нецентральная географическая атрофия

Площадь друз		Площадь атрофии	
*	<C-1	+	>Q, <I-2
**	>C-1, <C-2	++	>I-2, <0,5 плДЗН
***	>C-2, <I-2	+++	>0,5 плДЗН
****	>I-2, <0-2	–	
*****	>0-2, <0,5 плДЗН		
*****	>0,5 плДЗН		

Примечания. Диаметры и площади окружностей: C-0: 63 мкм и 0,0017 плДЗН; C-1: 125 мкм и 0,0069 плДЗН; C-2: 250 мкм и 0,028 плДЗН; I-2: 354 мкм и 0,056 плДЗН; 0-2: 650 мкм и 0,19 плДЗН. плДЗН — площадь диска зрительного нерва; Q — сомнительные изменения (questionable). AREDS — исследовательская группа Национального института глаза, США (Age-Related Eye Disease Study Group).

Таблица 1.3. Рекомендации AREDS и AREDS2

Препарат	AREDS	AREDS2
Витамин С, мг	500	500
Витамин Е, МЕ	400	400
Бета-каротин, мг	15	–
Цинк, мг	80	–
Оксид меди, мг	2	2
Лютеин/зеаксантин	–	10 мг/2 мг

Примечания. AREDS — исследование группы Национального института глаза, США (Age-Related Eye Disease Study Group). AREDS2 — второе исследование группы Национального института глаза, США (Age-Related Eye Disease Study Group).

Таблица 1.4. Применяемые в клинической практике и исследуемые на данный момент средства лечения сухой возрастной макулярной дегенерации

Антиоксиданты	AREDS
	AREDS2
	Статины
Нейропротекция	Бримонидин
	ЦНТФ
	Имплантат ЦНТФ (NT-501)
Воспаление	Лампализумаб (ингибитор фактора D системы комплемента)
	Флуоцинолона ацетонид имплантат
	Глатирамера ацетат
	C5: ARC1905
	Экулизумаб
	РОТ-4 (интравитреальный ингибитор компонента C3 системы комплемента)
Кровоток	а-бета: RN6G, GSK
	Вазодилататор: алпростадил
	МС-101
Липофусцин (зрительный цикл)	Моксаверин (ингибитор фосфодиэстеразы)
	Фенретинид Эмиксустат
Стволовые клетки	Человеческие эмбриональные стволовые клетки пигментного эпителия сетчатки

Примечания. Курсивом отмечены неудачные или остановленные разработки. ЦНТФ — цилиарный нейротрофический фактор. AREDS — исследование группы Национального института глаза, США (Age-Related Eye Disease Study Group). AREDS2 — второе исследование группы Национального института глаза, США (Age-Related Eye Disease Study Group).

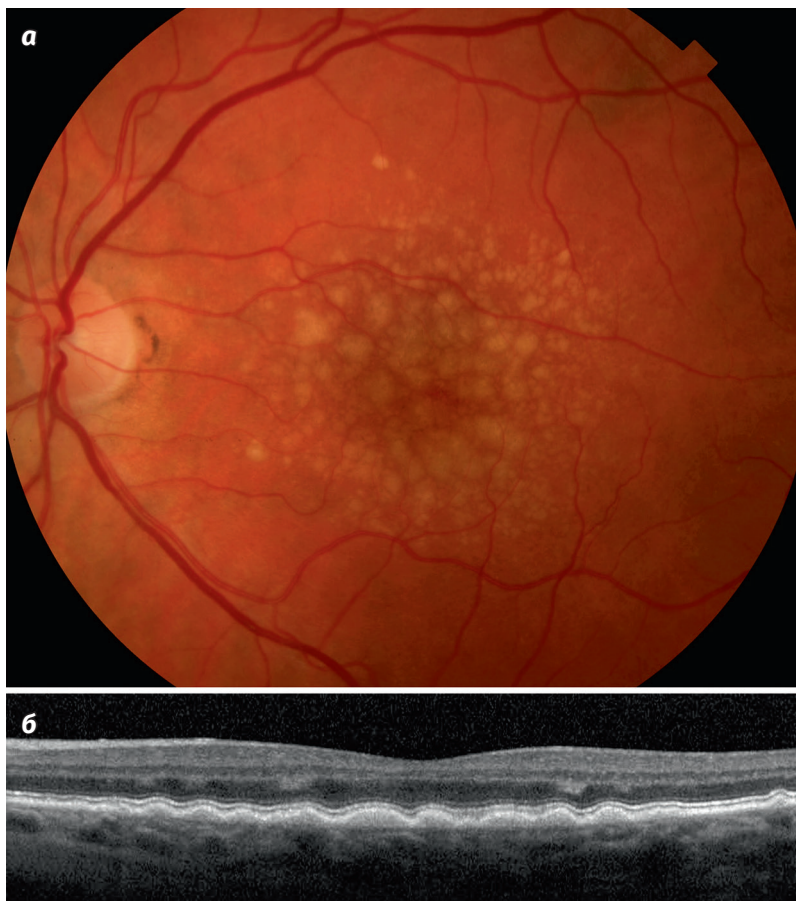

Рис. 1.2. Крупные друзы. Крупные сливные друзы хорошо различимы при офтальмоскопии и на фотографиях глазного дна (а). При оптической когерентной томографии (б) определяются характерные сливные субретинальные изменения

Ретикулярные псевдодрузы

Субретинальные друзеноидные отложения, или ретикулярные псевдодрузы, все чаще описывают как морфологические изменения, повышающие риск прогрессирования возрастной макулярной дегенерации (Zweifel et al., 2010). Было продемонстрировано, что субретинальные друзеноидные отложения независимо от стадии возрастной макулярной дегенерации коррелируют со снижением зрительных функций, в частности со снижением темновой адаптации (Sivaprasad et al., 2016; Laíns et al., 2017b). В отличие от друз, эти друзеноидные отложения формируются в толще пигментного эпителия сетчатки, локализируются ближе кпереди и при инструментальных исследованиях формируют другую картину. При исследовании аутофлуоресценции друзеноидные отложения выглядят как гипоаутофлуоресцентные точки, если их экранирует пигментный эпителий, или как гипераутофлуоресцентные точки, если они локализируются в области деструкции вышележащих фоторецепторов (рис. 1.3) (Zweifel et al., 2010). При инфракрасной спектроскопии отмечают различные паттерны отражения

инфракрасного излучения, коррелирующие с изменениями, которые наблюдают при спектральной оптической когерентной томографии (ОКТ), — гиперрефлексивными субретинальными отложениями между пигментным эпителием сетчатки и зоной эллипсоида (см. рис. 1.3) (Schaal et al., 2017; Balaratnasingam et al., 2017; Sleiman et al., 2017). На основании морфологических изменений, выявленных при спектральной ОКТ, была предложена классификация псевдодруз. После появления ОКТ с переменным источником обнаружена корреляция наличия субретинальных друзеноидных отложений и уменьшения толщины и объема хориоидеи (Laíns et al., 2017b, c).

Географическая атрофия

Возрастная макулярная дегенерация может прогрессировать с развитием географической атрофии, что сопровождается ухудшением зрения различной степени. Развивается атрофия пигментного эпителия, собственно сетчатки или слоя хориокапилляров, в одном или нескольких очагах, на разном расстоянии от центральной ямки. Зоны атрофии обычно расширяются,

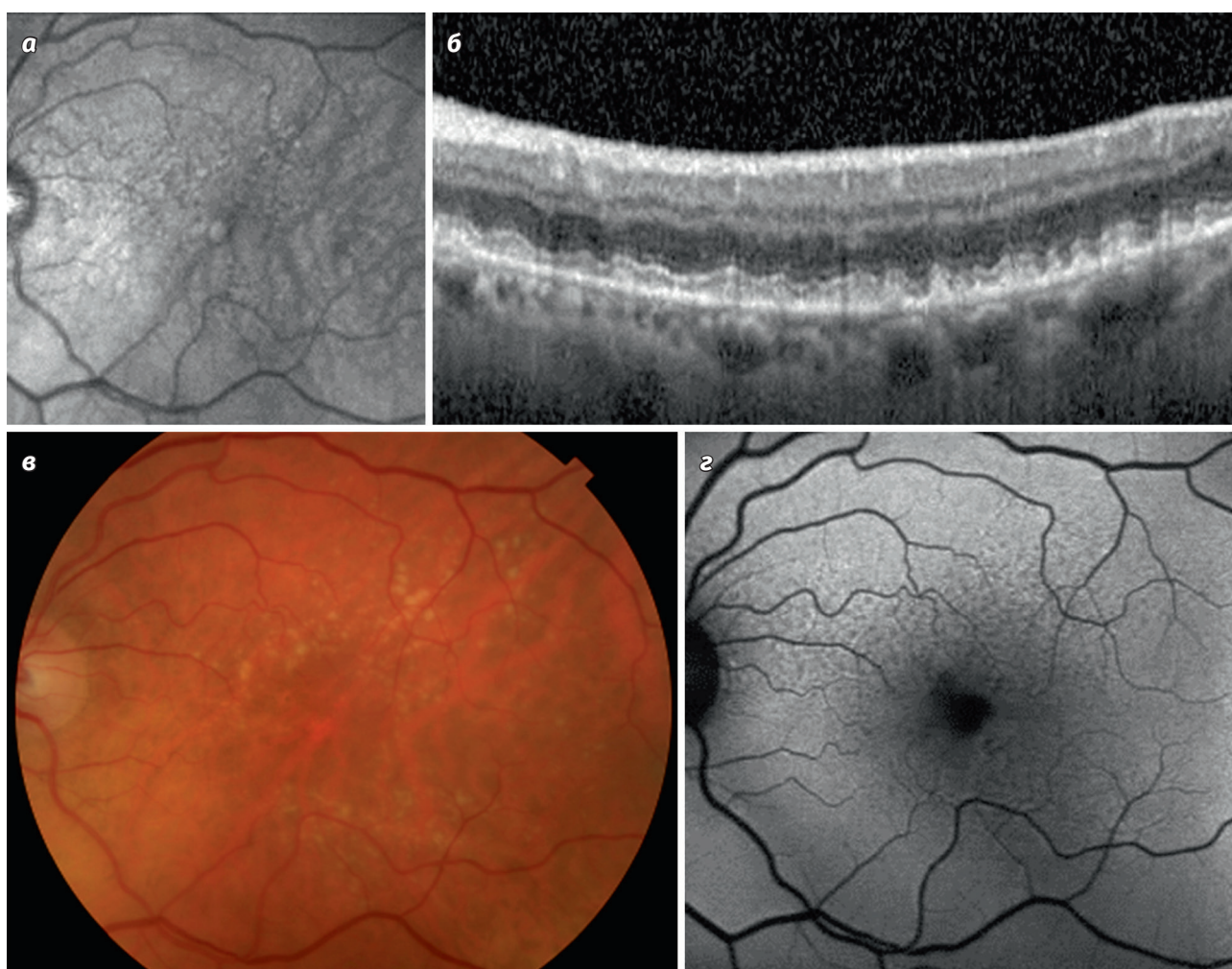


Рис. 1.3. Ретикулярные псевдодрузы. При инфракрасной спектроскопии визуализируются субретинальные друзеноидные отложения, или ретикулярные псевдодрузы (а), но лучше всего они различимы при оптической когерентной томографии (б) в виде характерных субретинальных образований. Они могут формироваться вместе с друзами, и на фотографии глазного дна (в) при выраженных обширных друзах видны плохо. При исследовании аутофлуоресценции (г) определяются отдельные очаги гипоаутофлуоресценции, рассыпанные вне области друз

что сопровождается соответствующим снижением зрительных функций (**рис. 1.4, 1.5**) (Holz et al., 2007; Lujan et al., 2009; Fleckenstein et al., 2011). Прогрессирование патологических изменений наблюдалось в зонах регресса друз и сопровождалось характерными изменениями на ОКТ, в частности появлением тубуляций (**рис. 1.6**) (Lujan et al., 2009; Goldberg et al., 2013; Hariri et al., 2015). При исследовании аутофлуоресценции в участках географической атрофии отмечалась гипоаутофлуоресценция, свидетельствующая об утрате пигментного эпителия сетчатки. Было доказано, что при прогрессировании патологических изменений участки гипераутофлуоресценции по краям зон атрофии являются прогностическим признаком увеличения площади атрофии. В зависимости от характера аутофлюо-

ресценции по краям зоны атрофии можно прогнозировать скорость нарастания патологических изменений. Пятнистый, каемчатый и диффузный крапчатый характер гипераутофлуоресценции по краям зоны географической атрофии указывает на большую скорость прогрессирования патологических изменений, нежели диффузная или фокальная гипераутофлуоресценция (Holz et al., 2007). При флуоресцентной ангиографии в зоне атрофии пигментного эпителия сетчатки наблюдается гиперфлуоресцентный окончатый дефект (Yung et al., 2016). По результатам спектральной ОКТ отмечаются истончение или полная утрата пигментного эпителия и фоторецепторов или истончение слоя хориокапилляров (Lujan et al., 2009). Кроме того, при оптической когерентной ангиографии определяется более

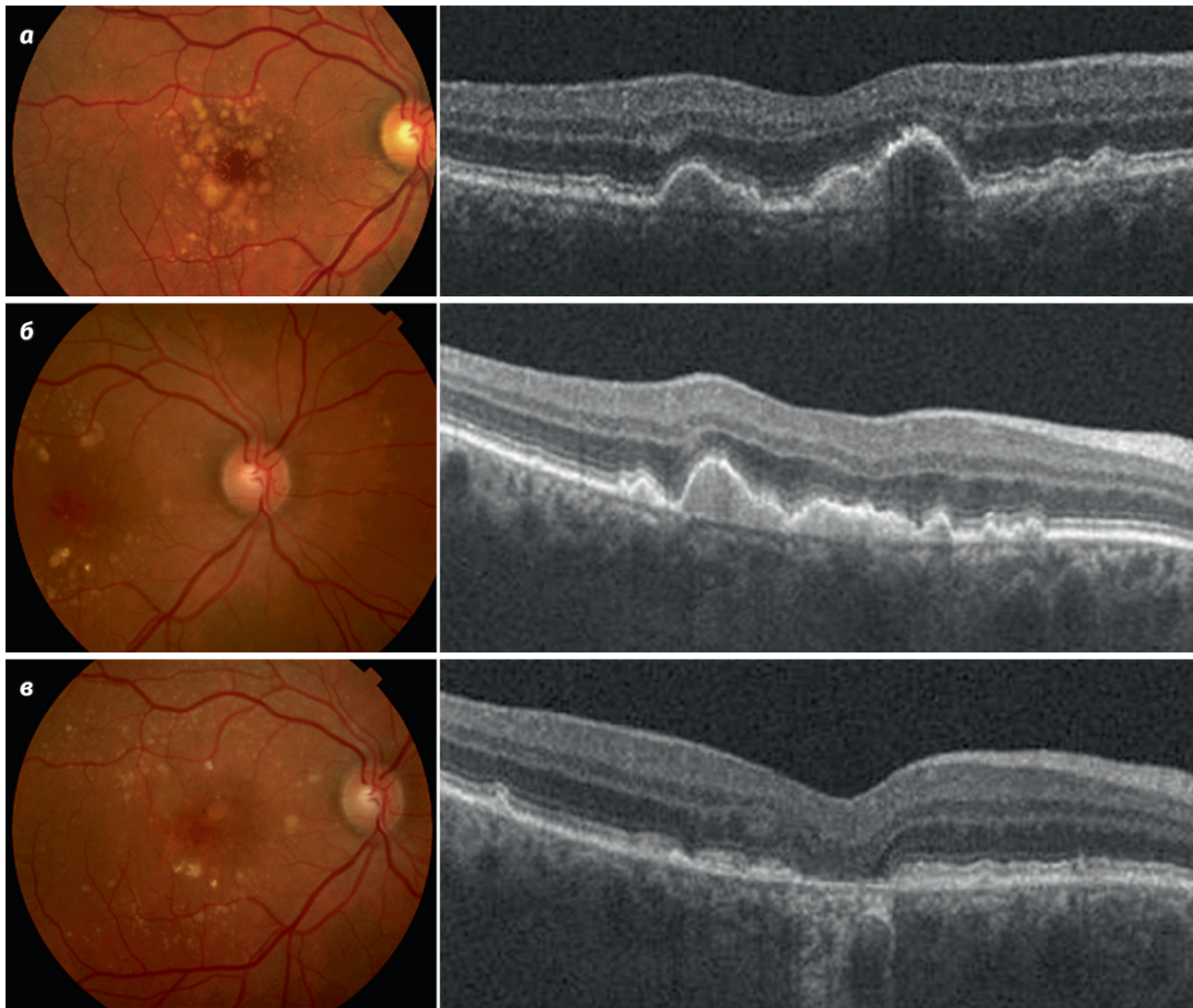


Рис. 1.4. Прогрессирование возрастной макулярной дегенерации в течение 8 лет по результатам разных методов исследования. На глазном дне (а) визуализируются обширные сливные друзы и друзеноидная отслойка пигментного эпителия, указывающие на высокий риск прогрессирования болезни. На более поздней фотографии видно, что изменения нарастают (б), а затем регрессируют (в) с формированием зон атрофии. При оптической когерентной томографии определяется утрата пигментного эпителия сетчатки, что клинически проявляется развитием географической атрофии области центральной ямки

выраженная утрата хориокапилляров, чем на промежуточной стадии возрастной макулярной дегенерации (Cicinelli et al., 2017).

Результаты инструментальных исследований при сухой форме возрастной макулярной дегенерации

Мультимодальный подход к инструментальным исследованиям все шире применяют для описания и классификации друз и друзеноидных аномалий при сухой форме возрастной макулярной дегенерации (Yonekawa et al., 2015). Как мы уже упоминали, классическими методами диагностики и определения стадии возраст-

ной макулярной дегенерации являются офтальмоскопия в условиях мидриаза и цветная фотография глазного дна; было доказано, что цифровая фотография глазного дна обладает такой же чувствительностью, как и фотография на пленку (Danis et al., 2013).

Исследование аутофлюоресценции глазного дна

Аутофлюоресценция глазного дна позволяет выявить специфические изменения абсорбции-эмиссии глазного дна, не всегда заметные при офтальмоскопии или изучении фотографий глазного дна (Delori et al., 1995). При длине волн, используемых для аутофлюоресценции

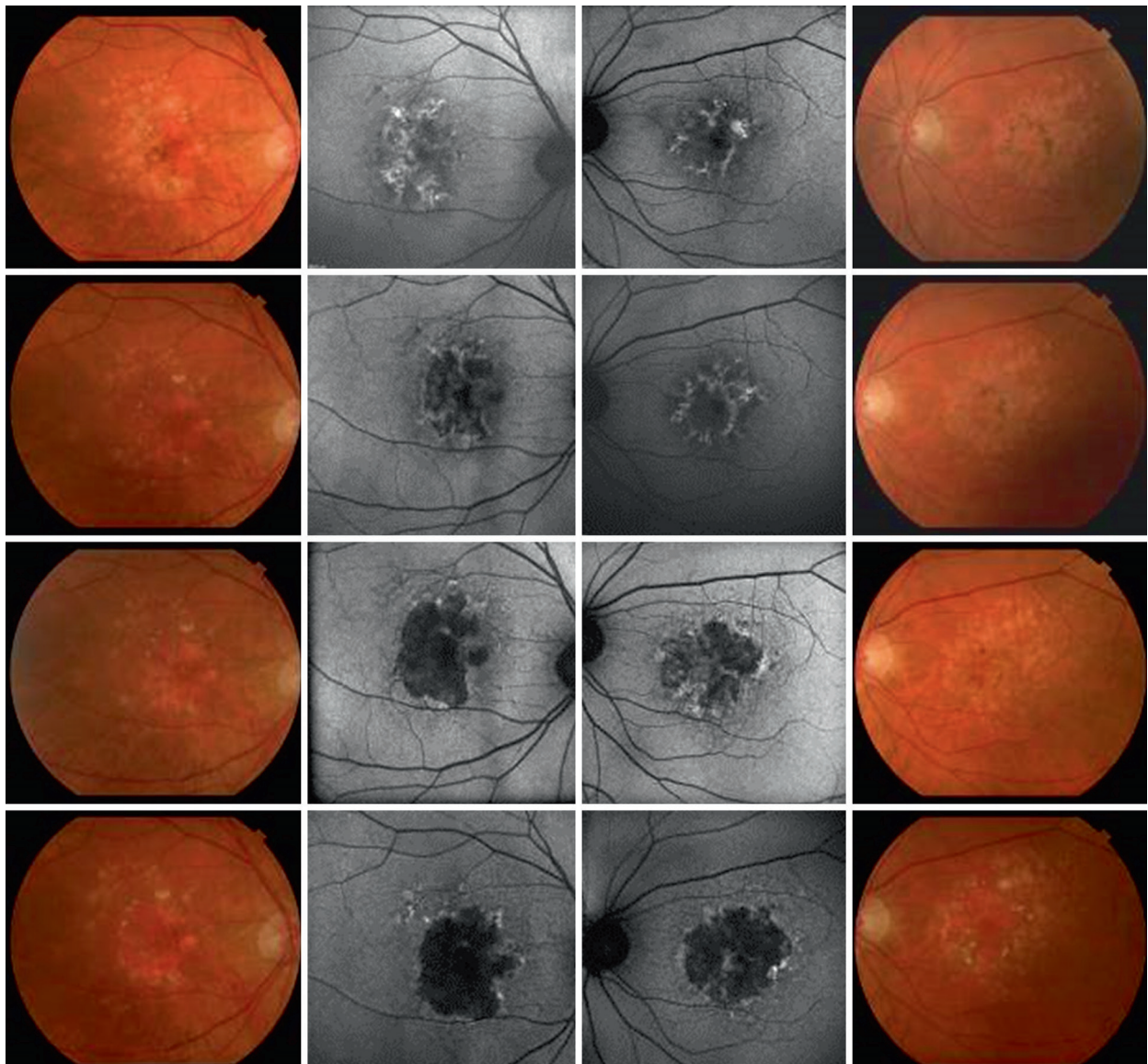


Рис. 1.5. С течением времени наблюдается прогрессирующее увеличение площади географической атрофии обоих глаз. При исследовании аутофлюоресценции отмечаются расширение области гипоаутофлюоресценции и изменения характера аутофлюоресценции по краям зоны атрофии. На цветных фотографиях глазного дна видно, как зона географической атрофии, расширяясь, поглощает области друз и пигментации

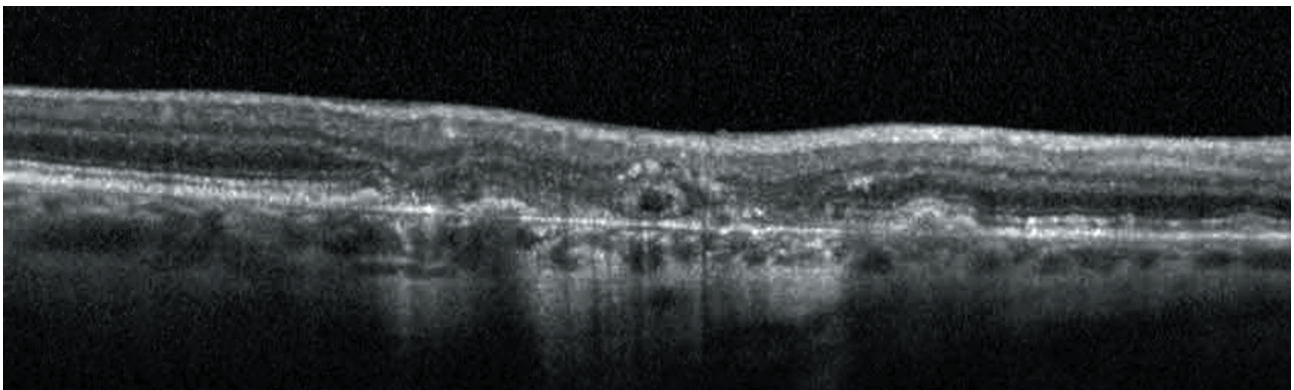


Рис. 1.6. При оптической когерентной томографии по краям расширяющейся зоны географической атрофии определяются тубуляции наружных слоев сетчатки

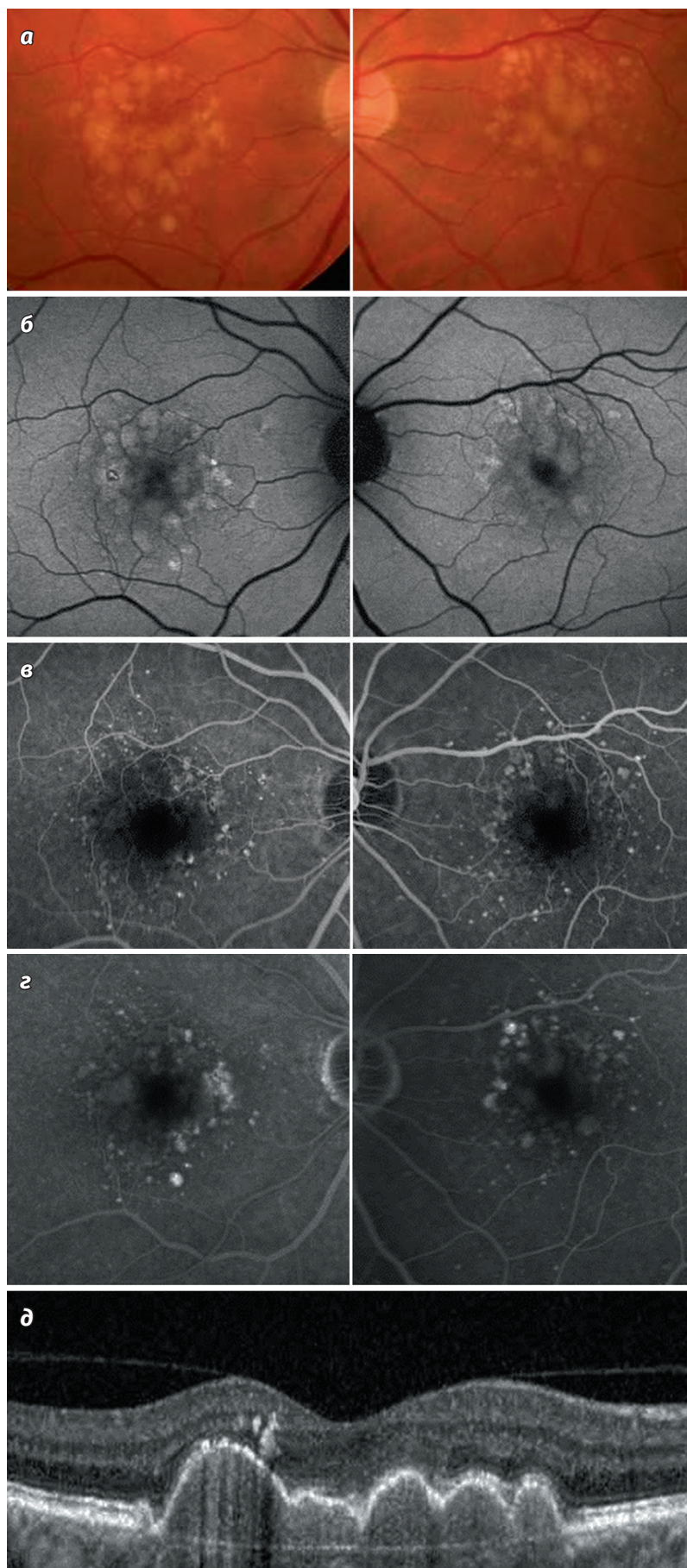


Рис. 1.7. С помощью разных методов визуализации у пациента с промежуточной стадией возрастной макулярной дегенерации исключают позднюю стадию, но выявляют факторы риска прогрессирования болезни. На цветных фотографиях глазного дна (а) видны многочисленные сливные друзы и маленькие очаги гиперпигментации. При аутофлуоресценции (б) в области друз определяются участки гипераутофлуоресценции различной интенсивности. При флюоресцентной ангиографии (в, г) в среднюю и позднюю фазы исследования наблюдается более или менее интенсивное прокрашивание друз; просачивания красителя или окончатых дефектов не выявлено. С применением оптической когерентной томографии (д) с большей достоверностью можно исключить наличие атрофии пигментного эпителия сетчатки и дефектов мембраны Бруха в зоне исследования, но на томограммах хорошо видны друзеноидные отслойки пигментного эпителия и миграция пигмента — факторы риска прогрессирования заболевания

у больных возрастной макулярной дегенерацией, основным флюорофором глазного дна является липофусцин (Yung et al., 2016). При аутофлюоресценции наблюдается гиперфлюоресценция друз, обусловленная скоплением флюоресцирующих веществ, в том числе липофусцина (**рис. 1.7**) (Holz et al., 2015). Гипоаутофлюоресцентные зоны могут представлять собой участки снижения количества меланина и атрофии пигментного эпителия сетчатки. При прогрессировании возрастной макулярной дегенерации наблюдается гипоаутофлюоресценция участков географической атрофии вследствие утраты пигментного эпителия (Holz et al., 2007). Аутофлюоресценция — информативный метод исследования, позволяющий в клинической практике отслеживать изменения друз и участков атрофии сетчатки (**см. рис. 1.4, 1.5**).

Флюоресцентная ангиография

Флюоресцентная ангиография является «золотым стандартом» дифференциальной диагностики перехода возрастной макулярной дегенерации во влажную форму; эта патология рассмотрена ниже в соответствующей главе. При сухой форме возрастной макулярной дегенерации при флюоресцентной ангиографии выявляют гиперфлюоресценцию и различной интенсивности прокрашивание друз; наблюдаемая картина зависит от состава, размера и высоты друз (**см. рис. 1.7**) (Delori et al., 1995; Yung et al., 2016). При географической атрофии на флюоресцентных ангиограммах видны окончатый дефект и сосудистый рисунок нижележащей сосудистой оболочки.

Оптическая когерентная томография

Оптическая когерентная томография позволила по-новому осветить морфологические характеристики и клинически проанализировать друзы и возрастную макулярную дегенерацию (Yonekawa et al., 2015). Морфологически друзы определяются как отложения между мембраной Бруха и базальной мембраной пигментного эпителия сетчатки (**см. рис. 1.2**) (Balaratnasingam et al., 2017). Эти особенности хорошо заметны при спектральной ОКТ, они помогают отличить типичные друзы от базальных ламинарных друз (Fleckenstein et al., 2011; Tan et al., 2017; Curcio et al., 2017). Хотя друзы обычно видны при клиническом обследовании, с помощью спектральной ОКТ можно

выявлять еще только формирующиеся друзы (**см. рис. 1.1**) и другие связанные с ними аномалии, в том числе деструкцию наружных слоев сетчатки, раннюю географическую атрофию или субретинальные друзеноидные отложения (Lujan et al., 2009). В недавнем исследовании с помощью оптической когерентной ангиографии продемонстрированы аномалии слоя хориокапилляров различной степени выраженности на фоне отсутствия изменений архитектоники сосудистого русла сетчатки (Cicinelli et al., 2017). С помощью ОКТ с переменным источником при возрастной макулярной дегенерации было обнаружено уменьшение толщины хориоидеи и объема сосудов, а также описаны субретинальные друзеноидные отложения (Philip et al., 2016; Laíns et al., 2017c).

ВЕДЕНИЕ И ЛЕЧЕНИЕ БОЛЬНЫХ

Функциональные исследования при сухой возрастной макулярной дегенерации

Современная тактика ведения больных возрастной макулярной дегенерацией направлена на своевременное выявление и предотвращение прогрессирования заболевания, развития атрофии или неоваскулярной формы. При наблюдении за такими пациентами стандартными диагностическими мероприятиями являются тест с решеткой Амслера (Amsler) и инструментальные исследования, позволяющие оценить динамику патологического процесса и обнаружить субретинальные или интратретинальные скопления жидкости. Следует обучить пациента самостоятельно пользоваться решеткой Амслера для регулярного проведения этого исследования (Hanus et al., 2016). Благодаря протоколам диагностических исследований, в домашних условиях удастся своевременно выявить прогрессирование заболевания. В частности, в ходе исследования НОМЕ была доказана эффективность домашней диагностики, проводимой между визитами к врачу, которая позволила рано обнаружить неоваскуляризацию (Chew et al., 2016).

Некоторые функциональные методы при диагностике возрастной макулярной дегенерации обладают более высокой чувствительностью, нежели стандартная визометрия. Речь идет об оценке сумеречного зрения, контрастной чувствительности, темновой адаптации и микропериметрии. При промежуточной стадии

возрастной макулярной дегенерации исследования в условиях слабой освещенности, оценка специфической контрастной чувствительности колбочек и микропериметрия дают стабильные и воспроизводимые результаты (Chandramohan et al., 2016). При анализе степени снижения остроты зрения в условиях низкой освещенности (разницы между максимальной корригированной остротой зрения в фотопических и мезопических условиях) на ранней стадии возрастной макулярной дегенерации обнаружено соответствие этого показателя субъективным жалобам больных (Wu et al., 2016). Микропериметрия является высокочувствительным методом оценки функциональных нарушений, ее результаты коррелируют с морфологическими изменениями (Biomarkers Definitions Working Group et al., 2001; Wu et al., 2014; Cassels et al., 2017). Результаты исследования темновой адаптации соответствуют стадии возрастной макулярной дегенерации; этот метод все шире используют для наблюдения за больными возрастной макулярной дегенерацией (Flamendorf et al., 2015).

Фармакотерапия

При промежуточной стадии сухой возрастной макулярной дегенерации с целью снижения риска прогрессирования заболевания до поздней стадии в соответствии с рекомендациями, разработанными по результатам второго исследования возрастных заболеваний глаз Национального института глаза (National Eye Institute's Age-Related Eye Disease Study 2, AREDS2), обычно назначают антиоксидантные мультивитамины (Ferris et al., 2005). В исследовании AREDS было установлено, что комбинация витамина С (по 500 мг), витамина Е (по 400 МЕ), бета-каротина (по 15 мг), цинка (по 80 мг) и оксида меди (по 2 мг) снижает риск прогрессирования болезни на 25% (Age-Related Eye Disease Study Research Group, 2001), а во втором исследовании AREDS2 было показано, что при замене бета-каротина лютеином/зеаксантином (по 10 мг/2 мг) также эффективно снижается риск прогрессирования заболевания, но при этом исчезает риск системных побочных эффектов, связанных с приемом бета-каротина (Chew et al., 2014).

Хотя в наше время отсутствует стандартное лечение, вызывающее регресс заболевания и уменьшение тяжести нарушений возрастной макулярной дегенерации, при приеме высоких

доз статинов (аторвастатин в дозе 80 мг ежедневно) происходило обратное развитие мягких друзеноидных отложений и улучшались зрительные функции (Vavvas et al., 2016).

Современные исследования новых методов лечения

С учетом сложной этиологии и большого количества влияющих на развитие макулярной дегенерации факторов с целью замедления прогрессирования и достижения регресса патологических изменений предлагалось воздействовать на различные звенья патогенеза заболевания.

Лекарственные методы лечения

В настоящее время проводятся многочисленные исследования лекарственных средств, воздействующих на различные звенья патогенеза (табл. 1.4). Хотя достоверно доказана эффективность антиоксидантных добавок, ведется работа по оптимизации состава препаратов и путей введения. Исследуют также методы нейропротекции у больных глаукомой, в том числе способы интраокулярного введения некоторых препаратов, характеризующихся хорошим профилем безопасности с точки зрения системных эффектов (Sacconi et al., 2017).

В патогенезе возрастной макулярной дегенерации участвуют разные пути воспаления. Клинически изучали различные методы воздействия на компоненты системы комплемента. Результаты II фазы исследования MANALO продемонстрировали, что интравитреальное введение лампализумаба (фрагмент антитела к фактору D системы комплемента) приводило к снижению частоты прогрессирования заболевания на 20% в сравнении с контрольной группой. Более выраженное снижение частоты прогрессирования болезни отмечено у пациентов со специфическим фактором риска — носителей аллеля гена CFI (фактора комплемента I) (Yaspan et al., 2017). Однако в ходе III фазы исследования преимуществ этого метода лечения выявить не удалось (Holz et al., 2018).

Предпринимали попытки воздействовать на другие звенья патогенеза, в том числе предлагали методы стимуляции хориоидального кровотока и активации молекул — модуляторов зрительного цикла, но клинические исследования показали их неэффективность как методов профилактики прогрессирования заболевания (Hanus et al., 2016). Ранней диагностике возрастной макулярной дегенерации

и определению новых терапевтических целей смогут помочь исследования метаболических биомаркеров заболевания (Lains et al., 2017a).

Клеточная терапия

Восстановление пигментного эпителия сетчатки с помощью стволовых клеток позволит компенсировать утрату клеток и, возможно, восстанавливать зрительные функции пациентов с географической атрофией сетчатки (Sachdeva, Elliott, 2016), хотя при этом и не будут устранены причины дегенеративных изменений. Результаты завершенных недавно исследований I и II фаз продемонстрировали безопасность и хорошую переносимость субретинальной трансплантации культуры человеческих эмбриональных стволовых клеток пигментного эпителия сетчатки (Schwartz et al., 2015, 2016). Мы искренне верим, что грядущие открытия в области патофизиологии, патологической анатомии и генетики возрастной макулярной дегенерации в недалеком будущем сделают это заболевание излечимым.

СПИСОК ЛИТЕРАТУРЫ

- Age-Related Eye Disease Study Group. The age-related eye disease study severity scale for age-related macular degeneration // *Arch. Ophthalmol.* 2005. Vol. 123. P. 1484.
- Age-Related Eye Disease Study Research Group. A randomized, placebo-controlled, clinical trial of high-dose supplementation with vitamins C and E, beta carotene, and zinc for age-related macular degeneration and vision loss: AREDS report no. 8 // *Arch. Ophthalmol.* (Chicago, IL 1960). 2001. Vol. 119. P. 1417–1436.
- Ambati J., Atkinson J.P., Gelfand B.D. Immunology of age-related macular degeneration // *Nat. Rev. Immunol.* 2013. Vol. 13. P. 438–451.
- Anderson D.H., Mullins R.F., Hageman G.S., Johnson L.V. A role for local inflammation in the formation of drusen in the aging eye // *Am. J. Ophthalmol.* 2002. Vol. 134. P. 411–431.
- Arakawa S., Takahashi A., Ashikawa K. et al. Genome-wide association study identifies two susceptibility loci for exudative age-related macular degeneration in the Japanese population // *Nat. Genet.* 2011. Vol. 43. P. 1001–1004.
- Arjamaa O., Nikinmaa M., Salminen A., Kaarniranta K. Regulatory role of HIF-1alpha in the pathogenesis of age-related macular degeneration (AMD) // *Ageing Res. Rev.* 2009. Vol. 8. P. 349–358.
- Balaratnasingam C., Messinger J.D., Sloan K.R. et al. Histologic and optical coherence tomographic correlates in drusenoid pigment epithelium detachment in age-related macular degeneration // *Ophthalmology.* 2017. Vol. 124. P. 644–656.
- Beatty S., Koh H., Phil M. et al. The role of oxidative stress in the pathogenesis of age-related macular degeneration // *Surv. Ophthalmol.* 2000. Vol. 45. P. 115–134.
- Bhutto I., Luty G. Understanding age-related macular degeneration (AMD): relationships between the photoreceptor/retinal pigment epithelium/Bruch's membrane/choriocapillaris complex // *Mol. Asp. Med.* 2012. Vol. 33. P. 295–317.
- Biomarkers Definitions Working Group. Biomarkers and surrogate endpoints: preferred definitions and conceptual framework // *Clin. Pharmacol. Ther.* 2001. Vol. 69. P. 89–95.
- Blasiak J., Petrovski G., Vereb Z. et al. Oxidative stress, hypoxia, and autophagy in the neovascular processes of age-related macular degeneration // *Biomed. Res. Int.* 2014. Vol. 2014. P. 768026.
- Cassels N.K., Wild J.M., Margrain T.H. et al. The use of microperimetry in assessing visual function in age-related macular degeneration // *Surv. Ophthalmol.* 2017. Vol. 63. P. 40–55.
- Chandramohan A., Stinnett S.S., Petrowski J.T. et al. Visual function measures in early and intermediate age-related macular degeneration // *Retina.* 2016. Vol. 36. P. 1021–1031.
- Chen H., Liu B., Lukas T.J., Neufeld A.H. The aged retinal pigment epithelium/choroid: a potential substratum for the pathogenesis of age-related macular degeneration // *PLoS One.* 2008. Vol. 3. Article ID e2339.
- Chen W., Stambolian D., Edwards A.O. et al. Genetic variants near TIMP3 and high-density lipoprotein-associated loci influence susceptibility to age-related macular degeneration // *Proc. Natl Acad. Sci. USA.* 2010. Vol. 107. P. 7401–7406.
- Chew E.Y., Clemons T.E., SanGiovanni J.P. et al. Secondary analyses of the effects of lutein/zeaxanthin on age-related macular degeneration progression // *JAMA Ophthalmol.* 2014. Vol. 132. P. 142.
- Chew E.Y., Clemons T.E., Harrington M. et al. Effectiveness of different monitoring modalities in the detection of neovascular age-related

- macular degeneration // *Retina*. 2016. Vol. 36. P. 1542–1547.
- Cicinelli M.V., Rabiolo A., Sacconi R. et al. Optical coherence tomography angiography in dry age-related macular degeneration // *Surv. Ophthalmol.* 2017. Vol. 63. P. 236–244.
- Curcio C.A., Johnson M., Rudolf M., Huang J.D. The oil spill in ageing Bruch membrane // *Br. J. Ophthalmol.* 2011. Vol. 95. P. 1638–1645.
- Curcio C.A., Zanzottera E.C., Ach T. et al. Activated retinal pigment epithelium, an optical coherence tomography biomarker for progression in age-related macular degeneration // *Invest. Ophthalmol. Vis. Sci.* 2017. Vol. 58. P. BIO211–226.
- Danis R.P., Domalpally A., Chew E.Y. et al. Methods and reproducibility of grading optimized digital color fundus photographs in the Age-Related Eye Disease Study 2 (AREDS2 Report Number 2) // *Invest. Ophthalmol. Vis. Sci.* 2013. Vol. 54. P. 4548–4554.
- Delori F.C., Dorey C.K., Staurenghi G. et al. In vivo fluorescence of the ocular fundus exhibits retinal pigment epithelium lipofuscin characteristics // *Invest. Ophthalmol. Vis. Sci.* 1995. Vol. 36. P. 718–729.
- Dewan A., Liu M., Hartman S. et al. HTRA1 promoter polymorphism in wet age-related macular degeneration // *Science*. 2006. Vol. 314. P. 989–992.
- Ferris F.L., Davis M.D., Clemons T.E. et al. A simplified severity scale for age-related macular degeneration: AREDS Report No. 18 // *Arch. Ophthalmol.* (Chicago, IL 1960). 2005. Vol. 123. P. 1570–1574.
- Ferris F.L., Wilkinson C.P., Bird A. et al. Clinical classification of age-related macular degeneration // *Ophthalmology*. 2013. Vol. 120. P. 844–851.
- Fisher D.E., Klein B.E., Wong T.Y. et al. Incidence of age-related macular degeneration in a multi-ethnic United States population: the multi-ethnic study of atherosclerosis // *Ophthalmology*. 2016. Vol. 123. P. 1297–1308.
- Flamendorf J., Agrón E., Wong W.T. et al. Impairments in dark adaptation are associated with age-related macular degeneration severity and reticular pseudodrusen // *Ophthalmology*. 2015. Vol. 122. P. 2053–2062.
- Fleckenstein M., Schmitz-Valckenberg S., Martens C. et al. Fundus autofluorescence and spectral-domain optical coherence tomography characteristics in a rapidly progressing form of geographic atrophy // *Invest. Ophthalmol. Vis. Sci.* 2011. Vol. 52. P. 3761–3766.
- Fritsche L.G., Igl W., Bailey J.N. et al. A large genome-wide association study of age-related macular degeneration highlights contributions of rare and common variants // *Nat. Genet.* 2016. Vol. 48. P. 134–143.
- Gehrs K.M., Anderson D.H., Johnson L.V., Hageman G.S. Age-related macular degeneration: emerging pathogenetic and therapeutic concepts // *Ann. Med.* 2006. Vol. 38. P. 450–471.
- Gold B., Merriam J.E., Zernant J. et al. Variation in factor B (BF) and complement component 2 (C2) genes is associated with age-related macular degeneration // *Nat. Genet.* 2006. Vol. 38. P. 458–462.
- Goldberg N.R., Greenberg J.P., Laud K. et al. Outer retinal tubulation in degenerative retinal disorders // *Retina*. 2013. Vol. 33. P. 1871–1876.
- Hageman G.S., Luthert P.J., Victor Chong N.H. et al. An integrated hypothesis that considers drusen as biomarkers of immune-mediated processes at the RPE-Bruch's membrane interface in aging and age-related macular degeneration // *Prog. Retin. Eye Res.* 2001. Vol. 20. P. 705–732.
- Haines J.L., Hauser M.A., Schmidt S. et al. Complement factor H variant increases the risk of age-related macular degeneration // *Science*. 2005. Vol. 308. P. 419–421.
- Hanus J., Zhao F., Wang S. Current therapeutic developments in atrophic age-related macular degeneration // *Br. J. Ophthalmol.* 2016. Vol. 100. P. 122–127.
- Hariri A., Nittala M.G., Sadda S.R. Outer retinal tubulation as a predictor of the enlargement amount of geographic atrophy in age-related macular degeneration // *Ophthalmology*. 2015. Vol. 122. P. 407–413.
- Holz F.G., Bindewald-Wittich A., Fleckenstein M. et al. Progression of geographic atrophy and impact of fundus autofluorescence patterns in age-related macular degeneration // *Am. J. Ophthalmol.* 2007. Vol. 143. P. 463–472.e2.
- Holz F.G., Steinberg J.S., Göbel A. et al. Fundus autofluorescence imaging in dry AMD: 2014 Jules Gonin lecture of the Retina Research Foundation // *Graefes Arch. Clin. Exp. Ophthalmol.* 2015. Vol. 253. P. 7–16.
- Holz F.G., Sadda S.R., Busbee B. et al. Efficacy and safety of lampalizumab for geographic atrophy due to age-related macular degeneration // *JAMA Ophthalmol.* 2018. Vol. 136, N 6. P. 666.
- Husain D., Ambati B., Adamis A.P., Miller J.W. Mechanisms of age-related macular degeneration // *Ophthalmol. Clin. North Am.* 2002. Vol. 15. P. 87–91.

- Khan J.C., Thurlby D.A., Shahid H. et al. Smoking and age related macular degeneration: the number of pack years of cigarette smoking is a major determinant of risk for both geographic atrophy and choroidal neovascularisation // *Br. J. Ophthalmol.* 2006. Vol. 90. P. 75–80.
- Klein R., Klein B.E., Tomany S.C. et al. Ten-year incidence and progression of age-related maculopathy: the Beaver Dam eye study (The authors have no proprietary interest in the products or devices mentioned herein) // *Ophthalmology.* 2002. Vol. 109. P. 1767–1779.
- Laíns I., Kelly R.S., Miller J.B. et al. Human plasma metabolomics study across all stages of age-related macular degeneration identifies potential lipid biomarkers // *Ophthalmology.* 2017a. Vol. 125. P. 245–254.
- Laíns I., Miller J.W.J.B., Park D.H. et al. Structural changes associated with delayed dark adaptation in age-related macular degeneration // *Ophthalmology.* 2017b. Vol. 124. P. 1340–1352.
- Laíns I., Wang J., Providência J. et al. Choroidal changes associated with subretinal drusenoid deposits in age-related macular degeneration using swept-source optical coherence tomography // *Am. J. Ophthalmol.* 2017c. Vol. 180. P. 55–63.
- Lin C.H., Li C.H., Liao P.L. et al. Silibinin inhibits VEGF secretion and age-related macular degeneration in a hypoxia-dependent manner through the PI-3 kinase/Akt/mTOR pathway // *Br. J. Pharmacol.* 2013. Vol. 168. P. 920–931.
- Lujan B.J., Rosenfeld P.J., Gregori G. et al. Spectral domain optical coherence tomographic imaging of geographic atrophy // *Ophthalmic Surg. Lasers Imaging.* 2009. Vol. 40. P. 96–101.
- Neely D.C., Bray K.J., Huisinigh C.E. et al. Prevalence of undiagnosed age-related macular degeneration in primary eye care // *JAMA Ophthalmol.* 2017. Vol. 135. P. 570.
- Philip A.-M., Gerendas B.S., Zhang L. et al. Choroidal thickness maps from spectral domain and swept source optical coherence tomography: algorithmic versus ground truth annotation // *Br. J. Ophthalmol.* 2016. Vol. 100. P. 1372–1376.
- Ratnapriya R., Zhan X., Fariss R.N. et al. Rare and common variants in extracellular matrix gene Fibrillin 2 (FBN2) are associated with macular degeneration // *Hum. Mol. Genet.* 2014. Vol. 23. P. 5827–5837.
- Sacconi R., Corbelli E., Querques L. et al. A review of current and future management of geographic atrophy // *Ophthalmol. Ther.* 2017. Vol. 6. P. 69–77.
- Sachdeva M.M., Elliott D. Stem cell-based therapy for diseases of the retinal pigment epithelium: from bench to bedside // *Semin. Ophthalmol.* 2016. Vol. 31. P. 25–29.
- Schaal K.B., Legarreta A.D., Feuer W.J. et al. Comparison between widefield en face swept-source OCT and conventional multimodal imaging for the detection of reticular pseudodrusen // *Ophthalmology.* 2017. Vol. 124. P. 205–214.
- Schwartz S.D., Regillo C.D., Lam B.L. et al. Human embryonic stem cell-derived retinal pigment epithelium in patients with age-related macular degeneration and Stargardt's macular dystrophy: follow-up of two open-label phase 1/2 studies. // *Lancet.* 2015. Vol. 385. P. 509–516.
- Schwartz S.D., Tan G., Hosseini H. et al. Subretinal transplantation of embryonic stem cell-derived retinal pigment epithelium for the treatment of macular degeneration: an assessment at 4 years // *Invest. Ophthalmol. Vis. Sci.* 2016. Vol. 57. Article ID ORSFC1.
- Sivaprasad S., Bird A., Nitiapapand R. et al. Perspectives on reticular pseudodrusen in age-related macular degeneration // *Surv. Ophthalmol.* 2016. Vol. 61. P. 521–537.
- Sleiman K., Veerappan M., Winter K.P. et al. Optical coherence tomography predictors of risk for progression to non-neovascular atrophic age-related macular degeneration // *Ophthalmology.* 2017. Vol. 124. P. 1764–1777.
- Smith W., Assink J., Klein R. et al. Risk factors for age-related macular degeneration: pooled findings from three continents // *Ophthalmology.* 2001. Vol. 108. P. 697–704.
- Sunness J.S. The natural history of geographic atrophy, the advanced atrophic form of age-related macular degeneration // *Mol. Vis.* 1999. Vol. 5. P. 25.
- Tan A.C.S., Astroz P., Dansingani K.K. et al. The evolution of the plateau, an optical coherence tomography signature seen in geographic atrophy // *Invest. Ophthalmol. Vis. Sci.* 2017. Vol. 58. P. 2349.
- van Leeuwen R. The risk and natural course of age-related maculopathy // *Arch. Ophthalmol.* 2003. Vol. 121. P. 519.
- Vavvas D.G., Daniels A.B., Kapsala Z.G. et al. Regression of some high-risk features of age-related macular degeneration (AMD) in patients receiving intensive statin treatment // *EBioMedicine.* 2016. Vol. 5. P. 198–203.
- Wong W.L., Su X., Li X. et al. Global prevalence of age-related macular degeneration and disease

- burden projection for 2020 and 2040: a systematic review and meta-analysis // *Lancet Glob. Health*. 2014. Vol. 2. P. e106–116.
- Wu Z., Ayton L.N., Guymer R.H., Luu C.D. Low-luminance visual acuity and microperimetry in age-related macular degeneration // *Ophthalmology*. 2014. Vol. 121. P. 1612–1619.
- Wu Z., Guymer R.H., Finger R.P. Low luminance deficit and night vision symptoms in intermediate age-related macular degeneration // *Br. J. Ophthalmol.* 2016. Vol. 100. P. 395–398.
- Yaspan B.L., Williams D.F., Holz F.G. et al. Targeting factor D of the alternative complement pathway reduces geographic atrophy progression secondary to age-related macular degeneration // *Sci. Transl. Med.* 2017. DOI: <https://doi.org/10.1126/scitranslmed.aaf1443>
- Yates J.R., Sepp T., Matharu B.K. et al. Complement C3 variant and the risk of age-related macular degeneration // *N. Engl. J. Med.* 2007. Vol. 357. P. 553–561.
- Yonekawa Y., Kim I.K. Clinical characteristics and current treatment of age-related macular degeneration // *Cold Spring Harb. Perspect. Med.* 2014. Vol. 5. Article ID a017178.
- Yonekawa Y., Miller J.W., Kim I.K. Age-related macular degeneration: advances in management and diagnosis // *J. Clin. Med.* 2015. Vol. 4. P. 343–359.
- Yu Y., Bhangale T.R., Fagerness J. et al. Common variants near FRK/COL10A1 and VEGFA are associated with advanced age-related macular degeneration // *Hum. Mol. Genet.* 2011. Vol. 20. P. 3699–3709.
- Yung M., Klufas M.A., Sarraf D. Clinical applications of fundus autofluorescence in retinal disease // *Int. J. Retina Vitreous*. 2016. Vol. 2. P. 12.
- Zarepari S., Reddick A.C., Branham K.E. et al. Association of apolipoprotein E alleles with susceptibility to age-related macular degeneration in a large cohort from a single center // *Invest. Ophthalmol. Vis. Sci.* 2004. Vol. 45. P. 1306–1310.
- Zhan X., Larson D.E., Wang C. et al. Identification of a rare coding variant in complement 3 associated with age-related macular degeneration // *Nat. Genet.* 2013. Vol. 45. P. 1375–1379.
- Zweifel S.A., Spaide R.F., Curcio C.A. et al. Reticular pseudodrusen are subretinal drusenoid deposits // *Ophthalmology*. 2010. Vol. 117. P. 303–312.e1.