

СОДЕРЖАНИЕ

Предисловие к изданию на русском языке	14
Предисловие к изданию на английском языке	15
Введение	17
Редакторы	20
Авторы	21
Список сокращений и условных обозначений	23
1. Синдром «красного глаза»: базовый алгоритм дифференциальной диагностики основных причин	24
Основные положения	24
Жалобы и анамнез.	24
Дифференциальная диагностика	26
Клиническое обследование	28
Дополнительные исследования	30
Диагноз	31
Лечение	31
Наблюдение	32
Ошибки	33
2. Целлюлит и одно- и двусторонний отек век	34
Основные положения	34
Жалобы и анамнез.	34
Дифференциальная диагностика	36
Клиническое обследование	38
Дополнительные исследования	40
Диагноз	41
Лечение	42
Наблюдение	43
Ошибки	44

3. Слезотечение	46
Основные положения	46
Жалобы и анамнез.	46
Дифференциальная диагностика	47
Клиническое обследование.	49
Дополнительные исследования	50
Диагноз	51
Лечение	53
Наблюдение	54
Ошибки	55
4. Травма век и периорбитальной области	56
Основные положения	56
Жалобы и анамнез.	56
Диагноз	58
Клиническое обследование.	60
Дополнительные исследования	61
Лечение	62
Ошибки	65
5. Язва роговицы и кератит, вызванные контактными линзами	66
Основные положения	66
Жалобы и анамнез.	66
Дифференциальная диагностика	68
Клиническое обследование.	68
Дополнительные исследования	70
Диагноз	70
Лечение	72
Специфическое лечение.	74
Наблюдение	75
Ошибки	76
6. Дефекты эпителия, эрозии и инородные тела роговицы	77
Основные положения	77
Жалобы и анамнез.	77

Дифференциальная диагностика	79
Клиническое обследование.	81
Дополнительные исследования	82
Диагноз	82
Лечение	82
Наблюдение	84
Как избежать ошибок	85
7. Светобоязнь и передний увеит	87
Основные положения	87
Жалобы и анамнез.	87
Дифференциальный диагноз	89
Клиническое обследование.	89
Дополнительные исследования	93
Диагноз	93
Лечение	94
Наблюдение	95
Ошибки	95
8. Синдром «красного глаза» после хирургии катаракты и других операций	97
Основные положения	97
Жалобы и анамнез.	97
Дифференциальный диагноз	99
Клиническое обследование.	100
Дополнительные исследования	101
Диагноз	102
Лечение	103
Наблюдение	104
Ошибки	105
9. Внезапное снижение зрения	107
Основные положения	107
Жалобы и анамнез.	107
Дифференциальный диагноз	108

Клиническое обследование.	109
Дополнительные исследования	110
Методы визуализации	112
Диагноз	112
Лечение	113
Наблюдение	115
Ошибки	116
10. Вспышки перед глазами и плавающие помутнения	117
Ключевые положения.	117
Жалобы и анамнез.	117
Дифференциальный диагноз	119
Клиническое обследование.	120
Дополнительные исследования	120
Диагноз	122
Лечение	122
Наблюдение	124
Ошибки	124
11. Кровоизлияния в стекловидное тело и/или сетчатку.	126
Основные положения	126
Жалобы и анамнез.	126
Дифференциальный диагноз	128
Клиническое обследование.	129
Дополнительные исследования	130
Диагноз	130
Лечение	130
Наблюдение	131
Ошибки	132
12. Необычные находки в заднем полюсе глаза	133
Основные положения	133
Жалобы и анамнез.	133
Дифференциальный диагноз	135
Клиническое обследование.	139

Дополнительные обследования	140
Диагноз	141
Лечение	141
Наблюдение	141
Ошибки	142
13. Волнистость линий, искажение и затуманивание зрения . . .	143
Основные положения	143
Жалобы и анамнез.	143
Дифференциальный диагноз	145
Обследование	146
Дополнительные исследования	148
Диагноз	149
Лечение	151
Наблюдение	152
Ошибки	152
14. Витреит и задний увеит.	153
Основные положения	153
Жалобы и анамнез.	153
Дифференциальный диагноз	155
Клиническое обследование.	156
Дополнительные исследования	157
Диагноз	159
Лечение	160
Наблюдение	160
Ошибки	161
15. Глазная боль	162
Основные положения	162
Жалобы и анамнез.	162
Дифференциальный диагноз	164
Клиническое обследование.	166
Дополнительные исследования	167
Диагноз	168

Лечение	169
Наблюдение	170
Ошибки	170
16. Разрывы и отслойка сетчатки	172
Основные положения	172
Жалобы и анамнез.	172
Дифференциальный диагноз	173
Другие причины появления патологических плавающих помутнений.	175
Клиническое обследование.	176
Дополнительные исследования	177
Диагноз	178
Лечение	178
Наблюдение	179
Ошибки	180
17. Одно- или двусторонний проптоз	181
Основные положения	181
Жалобы и анамнез.	181
Дифференциальный диагноз	183
Клиническое обследование.	184
Дополнительные исследования	187
Диагноз	188
Лечение	189
Наблюдение	190
Ошибки	190
18. Двоение и впервые возникшее во взрослом возрасте косоглазие	192
Основные положения	192
Жалобы и анамнез.	192
Дифференциальный диагноз	194
Клиническое обследование.	195
Дополнительные обследования	197

Диагноз	197
Лечение	199
Наблюдение	200
Ошибки	201
19. Белый зрачок и/или косоглазие у ребенка на фотографиях	202
Основные положения	202
Жалобы и анамнез	202
Дифференциальный диагноз	205
Клиническое обследование	206
Дополнительные обследования	208
Диагноз	208
Лечение	209
Наблюдение	209
Ошибки	209
20. Неслучайные травмы	211
Основные положения	211
Жалобы и анамнез	211
Дифференциальный диагноз	214
Клиническое обследование	215
Диагноз	221
Лечение	222
Наблюдение	223
Ошибки	223
21. Одно- или двусторонний отек диска зрительного нерва . . .	224
Основные положения	224
Жалобы и анамнез	224
Дифференциальный диагноз	227
Клиническое обследование	230
Функциональные тесты	230
Оценка структурных параметров диска зрительного нерва	231

Дополнительные исследования	232
Диагноз	234
Лечение	234
Наблюдение	235
Ошибки	235
22. Головные боли и боли в височной области	236
Основные положения	236
Жалобы и анамнез.	237
Дифференциальный диагноз	240
Клиническое обследование.	241
Дополнительные исследования	242
Диагноз	242
Лечение	244
Наблюдение	245
Небольшой, но важный совет.	246
Ошибки	246
23. Лечение травм глаза	248
Основные положения	248
Жалобы и анамнез.	248
Дифференциальный диагноз	250
Клиническое обследование.	250
Дополнительные обследования	251
Диагноз	252
Лечение	253
Наблюдение	254
Ошибки	255
24. Вызов в отделение реанимации	256
Основные положения	256
Жалобы и анамнез.	257
Дифференциальный диагноз	259
Клиническое обследование.	261
Дополнительные исследования и диагноз.	261

Лечение	263
Наблюдение	264
Ошибки	265
25. Когда симптомы есть, но изменений нет	266
Основные положения	266
Жалобы и анамнез.	266
Дифференциальный диагноз	268
Клиническое обследование.	270
Дополнительные обследования	274
Диагноз	276
Лечение	276
Наблюдение	277
Ошибки	277
26. Тriage (медицинская сортировка)	279
Основные положения	279
Жалобы и анамнез.	279
Дифференциальный диагноз	282
Клиническое обследование.	283
Дополнительные исследования	284
Диагноз	284
Лечение	284
Наблюдение	285
Ошибки	286
Резюме	287
В наиздание офтальмологу	290
Предметный указатель	294

1 Синдром «красного глаза»: базовый алгоритм дифференциальной диагностики основных причин

Эми-Ли Широдкар (Amy-lee Shirodkar)

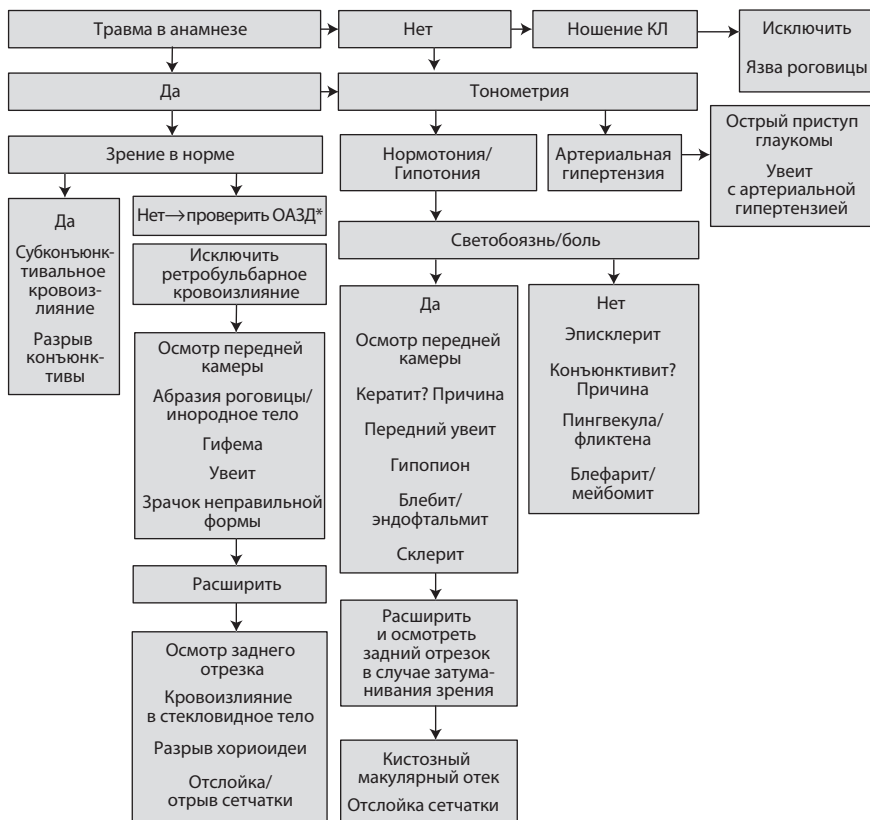
ОСНОВНЫЕ ПОЛОЖЕНИЯ

1. Необходимо выделять экстренные и неэкстренные причины синдрома «красного глаза».
2. Определить причины синдрома «красного глаза», при которых может быть затронут передний отрезок.
3. Ассоциированные симптомы и анамнез позволяют уточнить характер проблемы (рис. 1.1).
4. Врачи часто забывают вывернуть верхнее веко и проверить чувствительность роговицы.

ЖАЛОБЫ И АНАМНЕЗ

Синдром «красного глаза» — это наиболее частое, но наименее ценное с позиций клинициста проявление практически любого глазного заболевания. Его причины варьируют от банальных до угрожающих зрению и даже смертельно опасных. Пациент с синдромом «красного глаза» может обратиться к офтальмологу на разных этапах эволюции основного заболевания, причем заставить его сделать это могут самые разные причины — от

1. Синдром «красного глаза»: базовый алгоритм дифференциальной...



* ОАЗД — относительный афферентный зрачковый дефект.

Рис. 1.1. Алгоритм диагностики

переживаний за свой внешний вид до страха ослепнуть. Больше того, на сроки обращения к врачу могут повлиять такие факторы, как работа, запланированный отпуск, необходимость ухода за ребенком и т.д. В зависимости от основного заболевания синдром «красного глаза» может сочетаться с болевым синдромом, болезненностью при пальпации, светочувствительностью или ощущением инородного тела. При синдроме «красного глаза» может иметь место затуманивание зрения, но обычно жалобы со стороны зрения отсутствуют. Ситуация не обязательно является по-настоящему экстренной, хотя и может выглядеть таковой

для друзей и членов семьи (как, например, это имеет место при субконъюнктивальном кровоизлиянии). Как бы то ни было, вначале нужно осмотреть пациентов с действительно экстренными состояниями, такими как проникающая травма глаза, острый приступ глаукомы или эндофтальмит. В данном случае медицинская сортировка важна, как нигде больше.

Данные анамнеза нередко помогают определить причину синдрома «красного глаза», особенно если речь идет о заболеваниях, склонных к рецидивам (увеит, краевой кератит, герпес), или недавней операции на глазах. Системные заболевания дают специфические глазные проявления в зависимости от конкретной нозологии: так, расплавление роговицы и склерит возникают на фоне скорее ревматоидного артрита, а не остеоартрита. Прием антикоагулянтов или использование потенциально аллергенных препаратов местного действия может быть причиной обширного субконъюнктивального кровоизлияния. Кроме того, следует уточнить такие данные анамнеза, как пользование контактными линзами (КЛ), потенциальные причины травмы, недавние операции, ранее перенесенные глазные и общие (атопия и т.д.) заболевания.

ДИФФЕРЕНЦИАЛЬНАЯ ДИАГНОСТИКА

Глаз может покраснеть по двум причинам — кровоизлияние или воспаление. Кровоизлияние может возникать спонтанно (как, например, субконъюнктивальное кровоизлияние после тупой, проникающей или ятрогенной травмы) или иметь вторичный характер по отношению к инфекционному процессу (вирусному конъюнктивиту и пр.). Покраснение и инфекция глазного яблока и болевой синдром различной интенсивности могут быть обусловлены воспалительным или инфекционным поражением одной и более структур глаза. Причины синдрома «красного глаза» можно классифицировать в зависимости от анатомии поражения (табл. 1.1) или тяжести поражения и вероятности необратимого повреждения глаза (табл. 1.2). В конечном счете неотложных состояний в офтальмологии, которые при отсутствии лечения могут привести к необратимой слепоте, не

так много: флегмона орбиты, ретробульбарное кровоизлияние, острый приступ глаукомы, разрыв глазного яблока (в результате травмы или гнойного расплавления роговицы и склеры) и эндофтальмит. Другие глазные заболевания могут быть классифицированы как срочные или несрочные в зависимости от вероятности возникновения необратимой слепоты.

Таблица 1.1. Причины синдрома «красного глаза» в зависимости от локализации патологического процесса

Анатомическая локализация	Причины синдрома «красного глаза»
Веки	Целлюлит (орбитальный, периорбитальный). Блефарит. Контагиозный моллюск. Офтальмогерпес. Заворот/выворот век, трихиаз
Конъюнктивa	Субконъюнктивальное кровоизлияние. Конъюнктивит (инфекционный, аллергический, аутоиммунный)
Роговица	Кератит: • инфекционный (вирусный, бактериальный, акантамебный); • воспалительный (краевой, периферический язвенный, верхний лимбический). Абразия, эрозия, экспозиция роговицы. Нейротрофическая абразия или язва роговицы
Передняя камера	Увеит, гифема
Повышенное ВГД	Глаукома (острый приступ, вторичная)
Хрусталик	Факолитическая, факоморфическая, факоанафилактическая глаукома
Иное	Каротидно-кавернозное соустье, злокачественные состояния, ретробульбарное кровоизлияние
Травма	Рваные раны век, разрыв роговицы и склеры, внутриглазное инородное тело

Таблица 1.2. Тriage при синдроме «красного глаза» в зависимости от причины

Экстренные	Срочные	Несрочные
Острый приступ глаукомы	Увеит	Конъюнктивит
Энд офтальмит	Кератит	Халазион
Орбитальный целлюлит	Склерит	Синдром «сухого глаза» (ССГ) / Блефарит
Нарушение целостности глазного яблока — перфорация роговицы (язва, расплавление, травма)		Субконъюнктивальное кровоизлияние
Некротизирующий склерит		
Травма		
Ретробульбарное кровоизлияние		Эписклерит Конъюнктивит

КЛИНИЧЕСКОЕ ОБСЛЕДОВАНИЕ

Вначале проверяют остроту зрения (ОЗ) обоих глаз. Если имеет место выраженный болевой синдром, то следует притушить свет или закапать местный анестетик. Следует иметь в виду, что если зрение проверяете не вы сами, а другой медицинский работник, то результаты проверки ОЗ по таблице Снеллена (аналог Сивцева–Головина) будут нерепрезентативными и весьма переменными в зависимости от терпеливости пациента и его готовности к сотрудничеству, а иногда даже просто от наличия при себе очков для дали. Именно поэтому лучше перепроверить ОЗ самостоятельно, в противном случае велика вероятность ошибки.

Внешний осмотр позволяет обнаружить травматические повреждения или изменения лицевого черепа. Сутулость может указывать на анкилозирующий спондилит и, как следствие, высокую вероятность увеита. Следует обращать внимание на все необычное.

При проведении биомикроскопии вначале осматривают веки, учитывая их положение и подвижность. Необходимо

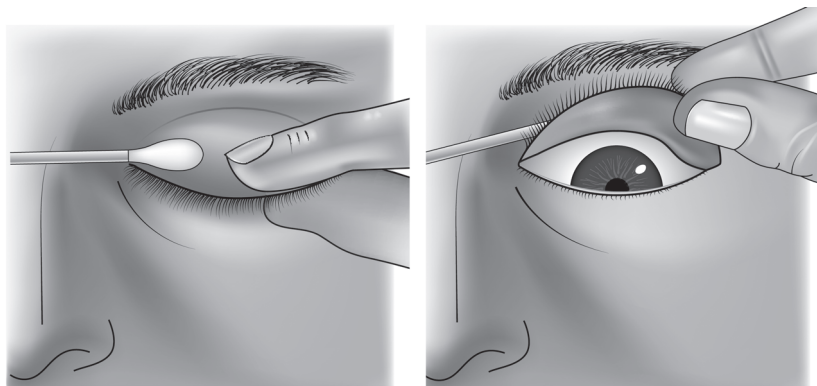


Рис. 1.2. Выворот верхнего века с помощью ватной палочки

также вывернуть веко с помощью ватной палочки (рис. 1.2) с целью осмотра фолликулов и сосочков или обнаружения инородного тела. Оценивается болезненность глазного яблока при пальпации и локализация, распределение и слой сосудов, вовлеченных в патологический процесс. Следует дифференцировать синдром «красного глаза» вследствие кровоизлияния и/или воспаления.

При осмотре роговицы обращают внимание на наличие инородных тел, помутнений, инфекций или хейза. Оценивают чувствительность роговицы, затем ее окрашивают флуоресцеином натрия. Необходимо осмотреть верхнюю часть роговицы, прикрытую веком. Отмечают любые дефекты (эпителия и более глубоких слоев), наличие инфильтратов и т.д. и их локализацию (см. рис. 1.3 на цветной вклейке).

При осмотре передней камеры обращают внимание на наличие клеток во влаге передней камеры, гифемы или гипопиона, отмечают ее глубину. Измеряют ВГД, если оно повышено, выполняют гониоскопию на обоих глазах. В некоторых случаях (в частности, у детей) можно воспользоваться тонометром I-CARE.

Учитывают изменения радужки — цвет, форму, положение, симметрию и размер. Перед расширением зрачка необходимо оценить его реакцию на свет. Обращают внимание также на

состояние хрусталика, его положение и наличие помутнений (катаракты).

После исключения острого приступа глаукомы и оценки реакции зрачка на свет его расширяют и осматривают глазное дно для выявления возможных воспалительных заболеваний, причин неоваскулярной глаукомы и травматических изменений. Осмотр глазного дна с широким зрачком также необходим для выявления причин снижения зрения в тех случаях, когда оптические среды переднего отрезка прозрачны. Если глазное дно не просматривается, то показано ультразвуковое В-сканирование глазного яблока (при подозрении на проникающее ранение его нужно выполнять с осторожностью). При передних увеитах зрачок расширяют всегда. По сути, расширять зрачок нужно всегда. Внимательно осмотрите зоны операций на предмет расхождения или прорезывания швов и инфекционно-воспалительных осложнений.

ДОПОЛНИТЕЛЬНЫЕ ИССЛЕДОВАНИЯ

Если существуют локальные клинические протоколы, нужно следовать им.

Дополнительные исследования помогают поставить правильный диагноз и дифференцировать возбудителя инфекционного процесса.

- Посев мазка помогает обнаружить бактерии, вирусы и хламидии в случае конъюнктивита или флегмоны орбиты, если установить возбудителя по анамнезу заболевания или результатам клинического обследования невозможно.
- Соскоб с роговицы при наличии язвы помогает выявить возбудителя и подобрать специфическую терапию. Не рекомендуется начинать местное лечение антибиотиками до того, как взят соскоб.
- Конфокальная микроскопия позволяет обнаружить цисты акантамебы.
- Исследование образцов влаги передней камеры или стекловидного тела помогает выявить причины инфекционного увеита или эндофтальмита.

С помощью различных методик визуализации можно определить целостность глазного яблока, костей орбиты и лицевого черепа после травмы, при наличии внутриглазного инородного тела или флегмоны орбиты. Компьютерная томография (КТ) лучше визуализирует костные структуры, а магнитно-резонансная томография (МРТ) — мягкие ткани орбиты и головного мозга (хотя МРТ противопоказана при подозрении на металлическое внутриглазное инородное тело).

Анализ крови позволяет обнаружить взаимосвязь и отслеживать течение инфекционных, аутоиммунных и воспалительных заболеваний у пациентов со склеритами, увеитами и флегмонами орбиты.

При подозрении на эндофтальмит следует взять образцы внутриглазных тканей и провести системное обследование (в частности, посев крови на стерильность) для выявления причин эндогенного эндофтальмита.

ДИАГНОЗ

Диагноз ставится по совокупности данных анамнеза и обследований, в некоторых случаях его удается верифицировать только по результатам дополнительных исследований. Возможные причины синдрома «красного глаза» перечислены в табл. 1.1 и на схеме алгоритма обследования. В данном случае самое важное — отделить причины, потенциально угрожающие зрению и жизни, от более тривиальных.

ЛЕЧЕНИЕ

В ряде случаев (субконъюнктивальное кровоизлияние, бактериальные и вирусные конъюнктивиты) синдром «красного глаза» не требует специфического лечения. В других случаях лечение осуществляется согласно действующим клиническим протоколам (см. ниже). В целом при инфекциях назначаются антибиотики и/или противовирусные препараты, а при воспалительных процессах — глюкокортикоиды. Неправильное или

недостаточное лечение является главной ошибкой. Если существуют локальные клинические протоколы, нужно следовать им.

Важно правильно и максимально полно задокументировать медицинские данные на случай, если в дальнейшем пациент обратится к другому врачу, а также время и дату обследования. По возможности нужно сфотографировать глаз, зафиксировав его состояние после травмы, патологию век, роговицы и пр.

При сомнениях в диагнозе, объеме обследований и характере лечения нужно посоветоваться с более опытными коллегами. Это поможет вовремя начать терапию состояний, потенциально угрожающих зрению. Данный принцип необходимо соблюдать вне зависимости от загруженности клиники или окончания рабочего времени.

При ведении пациента нужно следовать холистическому подходу, определяя моменты, которые требуют особого внимания, и по возможности отвечая на возникающие вопросы. Нужно разъяснить суть лечения и важность соблюдения режима лечения. Брошюры для пациента могут быть полезны, но личное общение они не заменяют.

НАБЛЮДЕНИЕ

Синдром «красного глаза» не во всех случаях требует повторного осмотра офтальмолога. Других пациентов нужно осматривать на следующий день, через неделю или две и даже позже. Данные доказательной медицины в сфере неотложной офтальмологии немногочисленны, поэтому понимание относительно того, как часто осматривать пациента, приходит только с опытом. Необходимо сохранять тактичность при общении с больным, а при необходимости (и по возможности) обращаться к смежным специалистам.

Синдром «красного глаза» как проявление угрожающего жизни состояния наблюдается редко. Тем не менее нужно иметь в виду гипотетическую необходимость отправить пациента к терапевту, принимая во внимание, что субконъюнктивальное кровоизлияние может произойти на фоне повышения артериального давления (АД) и показателя протромбинового теста

(МНО), гнойное расплавление роговицы — при системных воспалительных заболеваниях, эндогенный эндофтальмит — на фоне инфекционных процессов и т.д.

При выписке нужно предупредить пациентов с рецидивирующими и предотвратимыми заболеваниями, чтобы в случае необходимости они обращались к врачу, причем как можно скорее. При наличии можно снабдить пациента информационными брошюрами.

В целях приобретения опыта следует больше читать о тех случаях, с которыми приходится сталкиваться. Осматривайте своих пациентов в динамике. В случае сомнений нужно консультироваться с более опытными коллегами, делая это уже при первом осмотре, чтобы они могли оценить состояние глаза в динамике.

ОШИБКИ

1. Невнимательный сбор общего и медицинского анамнеза. Не забывайте про КЛ.
2. Не оценена чувствительность роговицы.
3. Не вывернуто верхнее веко (иногда там можно обнаружить что-то интересное).
4. Не диагностированы истинно неотложные состояния (острый приступ глаукомы, эндофтальмит, проникающие ранения), не назначено лечение.
5. Медицинские данные не отражены в документах.
6. Несвоевременное обращение за помощью к более опытным коллегам.