



## ОГЛАВЛЕНИЕ

Авторский коллектив .....	7
Предисловие .....	8
Список сокращений и условных обозначений .....	9
Введение. Колыбель российской детской дерматологии .....	11

### ЧАСТЬ I. ОБЩАЯ ДЕРМАТОВЕНЕРОЛОГИЯ

<b>Глава 1. Анатомо-физиологические особенности кожи и подкожной клетчатки у детей</b> .....	19
1.1. Эмбриональное развитие кожи .....	19
1.2. Строение кожи .....	20
1.3. Анатомо-физиологические особенности кожи новорожденных и детей грудного возраста .....	28
Список литературы .....	33
<b>Глава 2. Общая патоморфология кожи</b> .....	34
2.1. Патологические процессы в эпидермисе .....	34
2.2. Патологические процессы в дерме и гиподерме .....	36
Список литературы .....	36
<b>Глава 3. Основы диагностики кожных болезней</b> .....	37
3.1. Методика обследования кожного больного .....	37
3.2. Инструментальные методы обследования .....	44
3.3. Семиотика поражений кожи и подкожной клетчатки у детей .....	44
Первичные морфологические элементы .....	44
Вторичные морфологические элементы .....	52
Список литературы .....	58

### ЧАСТЬ II. ЧАСТНАЯ ДЕРМАТОЛОГИЯ

<b>Глава 4. Неонатальная дерматология</b> .....	61
4.1. Физиологические и пограничные состояния кожи новорожденных .....	61
Список литературы .....	72
4.2. Болезни кожи новорожденных .....	72
Неинфекционные заболевания кожи новорожденных .....	72
Инфекционные заболевания кожи новорожденных .....	76
Список литературы .....	106
4.3. Эритродермии новорожденных и детей грудного возраста .....	107
Список литературы .....	118
4.4. Поражение кожи при первичных иммунодефицитах .....	119
Особенности иммунной системы новорожденных .....	120
Классификация первичных иммунодефицитов .....	121
Нарушения адаптивного иммунитета .....	122
Нарушения врожденного иммунитета .....	122
Избранные первичные иммунодефициты с поражением кожи .....	129
Заболевания с иммунной дисрегуляцией .....	136

Диагностика, лечение, прогноз первичных иммунодефицитов .....	137
Список литературы .....	140
4.5. Аномалии развития .....	142
Малые аномалии развития .....	142
Бронхиальные кисты, синусы и фистулы .....	144
Эпидермальные невусы .....	145
Список литературы .....	149
<b>Глава 5. Инфекционные дерматозы .....</b>	<b>151</b>
5.1. Бактериальные инфекции кожи, или пиодермии .....	151
Список литературы .....	167
5.2. Грибковые инфекции кожи .....	167
Дерматомикозы .....	167
Малассезиозы .....	183
Список литературы .....	186
5.3. Паразитарные дерматозы .....	186
Список литературы .....	194
5.4. Вирусные дерматозы .....	195
Герпетические инфекции .....	195
Папилломавирусная инфекция .....	200
Контагиозный моллюск .....	202
Вирусная пузырчатка полости рта, ладоней и подошв .....	205
Список литературы .....	207
<b>Глава 6. Дерматиты и экзематозные заболевания .....</b>	<b>208</b>
6.1. Дерматиты .....	208
Список литературы .....	216
6.2. Пеленочный дерматит .....	216
Список литературы .....	222
6.3. Себорейный дерматит грудных детей .....	223
Список литературы .....	230
6.4. Атопический дерматит .....	231
Список литературы .....	282
6.5. Строфулюс .....	288
Индекс SCORAD .....	290
Список литературы .....	292
<b>Глава 7. Токсидермии, или нежелательные лекарственные реакции .....</b>	<b>293</b>
Список литературы .....	326
<b>Глава 8. Наследственные заболевания кожи .....</b>	<b>329</b>
8.1. Заболевания, связанные с нарушением кератинизации:	
ихтиоз, ихтиозиформные синдромы, кератодермии .....	329
Кератинопатические ихтиозы .....	347
Другие формы несиндромных ихтиозов .....	352
Ихтиозиформные синдромы .....	352
Ладонно-подошвенные кератодермии .....	367
Диффузные кератодермии .....	369
Очаговые кератодермии .....	372
Фолликулярные кератозы .....	374
Список литературы .....	378
8.2. Врожденный буллезный эпидермолиз (механобуллезные болезни) .....	381
Список литературы .....	391

8.3. Энтеропатический акродерматит .....	391
Список литературы .....	396
8.4. Синдром недержания пигмента, или синдром Блоха–Сульбергера .....	397
Список литературы .....	403
<b>Глава 9. Папулосквамозные заболевания .....</b>	<b>404</b>
9.1. Псориаз .....	404
Список литературы .....	422
9.2. Лихеноидные дерматозы .....	425
Список литературы .....	435
9.3. Лихеноидный парапсориаз .....	436
Список литературы .....	440
9.4. Розовый лишай Жибера .....	440
Список литературы .....	443
<b>Глава 10. Буллезные дерматозы .....</b>	<b>444</b>
10.1. Герпетиформный дерматит Дюринга .....	446
Список литературы .....	452
10.2. Линейный IgA-зависимый буллезный дерматоз .....	453
Список литературы .....	455
<b>Глава 11. Нарушения пигментации кожи .....</b>	<b>456</b>
11.1. Гипопигментации кожи .....	456
Врожденные гипопигментации .....	456
Приобретенные гипопигментации .....	466
Список литературы .....	477
11.2. Гиперпигментации кожи .....	480
Локализованные нарушения пигментации .....	480
Нарушения дермального меланогенеза .....	492
Список литературы .....	495
<b>Глава 12. Диффузные болезни соединительной ткани .....</b>	<b>496</b>
12.1. Красная волчанка .....	496
Кожные формы красной волчанки .....	498
Системная красная волчанка .....	502
Неонатальная красная волчанка .....	506
Список литературы .....	507
12.2. Склеродермия .....	508
Локализованная склеродермия .....	508
Системная склеродермия .....	517
Список литературы .....	521
12.3. Ювенильный дерматомиозит .....	522
Список литературы .....	527
<b>Глава 13. Акне и акнеформные заболевания .....</b>	<b>528</b>
13.1. Вульгарные угри .....	528
Список литературы .....	538
13.2. Угри новорожденных, детей грудного и раннего возраста .....	539
Список литературы .....	541
13.3. Периоральный дерматит .....	542
Список литературы .....	543
<b>Глава 14. Редкие дерматозы .....</b>	<b>544</b>
14.1. Мастоцитоз .....	544

Список литературы	558
14.2. Кольцевидная гранулема	559
Список литературы	562
14.3. Гистиоцитоз из клеток Лангерганса	562
Список литературы	570
<b>Глава 15. Болезни волос и ногтей</b>	<b>572</b>
15.1. Болезни волос	572
Врожденная алопеция	573
Веретенообразная аплазия волос (монилетрикс)	574
Приобретенные формы алопеции	575
Список литературы	581
15.2. Болезни ногтей	581
Физиологические изменения ногтей	585
Врожденные и наследственные заболевания с патологией ногтевых пластинок	586
Инфекционные заболевания	589
Дерматологические заболевания	591
Опухоли	595
Травмы	596
Детские инфекционные заболевания	597
Список литературы	598
<b>Глава 16. Васкулиты</b>	<b>600</b>
Список литературы	611
<b>Глава 17. Сосудистые опухоли и пороки развития</b>	<b>612</b>
17.1. Сосудистые пороки развития	612
17.2. Сосудистые опухоли	616
Младенческая, или инфантильная, гемангиома	616
Другие сосудистые опухоли	625
Список литературы	630
<b>Глава 18. Поражение кожи при эндокринных заболеваниях у детей</b>	<b>632</b>
18.1. Ожирение	632
18.2. Сахарный диабет	642
18.3. Синдром Кушинга	649
18.4. Синдром поликистозных яичников	650
18.5. Гипотиреоз	651
18.6. Гипертиреоз	652
18.7. Акромегалия	652
Список литературы	653
<b>Глава 19. Психосоматические аспекты кожных болезней</b>	<b>658</b>
19.1. Соматизированное расстройство	662
19.2. Дифференциальная диагностика	662
19.3. Взаимодействие врача и пациента	665
Предметный указатель	667

## Глава 2

### Общая патоморфология кожи

В основе формирования высыпаний на коже лежат разнообразные патоморфологические процессы, происходящие в эпидермисе, дерме и гиподерме, совокупность которых может быть специфична для того или иного дерматоза и часто учитывается в диагностике заболевания. Различают разнообразные патогистологические процессы, наблюдаемые в *эпидермисе* и *дерме*.

#### 2.1. ПАТОЛОГИЧЕСКИЕ ПРОЦЕССЫ В ЭПИДЕРМИСЕ

По характеру патологического процесса в эпидермисе выделяют состояния, связанные с изменением эпидермальной кинетики (гиперкератоз, гранулез, акантоз), нарушением дифференцировки клеток эпидермиса (паракератоз, дискератоз), нарушением эпидермальных связей (акантолиз, баллонирующая и вакуолярная дистрофия, спонгиоз) [1].

**Гиперкератоз** — утолщение рогового слоя эпидермиса. Различают пролиферативный и ретенционный гиперкератоз. Проллиферативный гиперкератоз формируется в результате повышения функциональной активности клеток эпидермиса, протекающего на фоне утолщения шиповатого и зернистого слоев, и наблюдается при таких дерматозах, как врожденный ихтиоз, кератодермии и др. Ретенционный гиперкератоз формируется в результате замедления процесса отшелушивания клеток рогового слоя, что обусловлено повышением содержания в роговом слое гликозаминогликанов, играющих цементирующую роль и затрудняющих разъединение роговых клеток и их физиологическое отторжение. Зернистый слой при этом тонкий или вовсе отсутствует. Ретенционный гиперкератоз наблюдается при вульгарном ихтиозе.

**Гранулез (гипергранулез)** — утолщение зернистого слоя эпидермиса. Гранулез, наблюдаемый при красном плоском лишае (КПЛ), обеспечивает характерный для этого заболевания симптом — сетку Уикхема, формирующийся за счет неравномерного преломления света в зонах гранулеза.

**Акантоз** — утолщение шиповатого слоя в результате повышения скорости пролиферации кератиноцитов базального и шиповатого слоев эпидерми-

са с повышением в них энергетического обмена и митотической активности. Акантоз может быть равномерным и умеренно выраженным за счет увеличения рядов клеток шиповатого слоя как над сосочками дермы, так и между ними и неравномерным с резким увеличением количества рядов шиповатых клеток в основном между сосочками дермы (межсосочковый акантоз).

**Паракератоз** — нарушение процесса ороговения с потерей способности клеток эпидермиса вырабатывать кератогиалин, в результате чего происходит неполное ороговение клеток эпидермиса. При этом в клетках рогового слоя сохраняются палочковидные ядра. Зернистый слой часто отсутствует или недоразвит. В основе паракератоза лежит нарушение соотношения между пролиферативной активностью и дифференцировкой клеток эпидермиса. Клинически паракератоз проявляется шелушением. Паракератоз характерен для псориаза.

**Дискератоз** — автономное преждевременное и неполноценное автономное ороговение отдельных кератиноцитов. Существует два типа дискератоза: акантолитический (доброкачественный) и неопластический. При акантолитическом дискератозе кератиноциты превращаются в «круглые тельца» (гомогенные пикнотические ядра окружены пустотами в цитоплазме) или «зерна» (образования с резкой базофильной цитоплазмой и маленьким пикнотическим ядром). Эта форма дискератоза наблюдается при болезни Дарье, актиническом кератозе и др. Неопластический дискератоз проявляется гомогенными эозинофильными образованиями, иногда содержащими остатки ядра. Он характерен для новообразований.

**Акантолиз** — потеря межклеточных связей между кератиноцитами шиповатого слоя. Это приводит к образованию внутриэпидермальных полостей, заполненных межклеточной жидкостью. Клетки шиповатого слоя, потерявшие между собой связь в результате акантолиза, называются *акантолитическими клетками* (клетки Тцанка). Они имеют округлую форму, крупное ядро и узкий ободок цитоплазмы. Метаболизм в них минимален, в дальнейшем они подвергаются деструкции и гибнут. Различают первичный и вторичный акантолиз. Первичный акантолиз возникает в результате аутоиммунного разрушения межклеточных связей в эпидермисе, связанного с выработкой антител класса иммуноглобулина G (IgG) к компонентам клеточной оболочки кератиноцитов, что наблюдается при вульгарной пузырчатке. Первичный акантолиз отмечается и при бактериальных инфекциях, например при синдроме стафилококковой обожженной кожи (staphylococcal scalded skin syndrome, SSSS), в этом случае токсин эксфолиатин приводит к потере связи между кератиноцитами субкорнеальной зоны эпидермиса.

Вторичный акантолиз является следствием других процессов, например баллонной дистрофии при вирусных дерматозах.

**Спонгиоз** — межклеточный отек в результате проникновения серозного экссудата из расширенных сосудов сосочкового слоя в эпидермис. В результате спонгиоза образуются микрополости — спонгиозные пузырьки.

Спонгиоз характерен для аллергического дерматита и экземы, при которых образование везикул наблюдается особенно часто.

**Вакуольная дистрофия** — характеризуется внутриклеточным отеком кератиноцитов с образованием в их цитоплазме вакуолей, что приводит в дальнейшем к гибели клетки. Вакуолизация и гибель клеток базального слоя наблюдаются при красной волчанке, однако чаще вакуольная дистрофия отмечается при вирусных поражениях кожи, например при герпетических заболеваниях, где она является одним из компонентов баллонизирующей дистрофии.

**Баллонизирующая дистрофия** характеризуется резко выраженным отеком эпидермиса, имеющим как межклеточный, так и внутриклеточный характер. Развивается очаговый некроз шиповатых клеток. Они увеличиваются, приобретают шаровидную форму, свободно плавают в заполненных экссудатом полостях, чем напоминают баллоны с жидкостью. Баллонизирующая дистрофия наблюдается при вирусных дерматозах (герпес простой, герпес опоясывающий).

## 2.2. ПАТОЛОГИЧЕСКИЕ ПРОЦЕССЫ В ДЕРМЕ И ГИПОДЕРМЕ

Изменения в дерме проявляются нарушениями микроциркуляции, формированием периваскулярного клеточного инфильтрата, а также изменением межклеточного вещества и волокнистых структур.

**Папилломатоз** — выраженное удлинение сосочков дермы. Является морфологической основой вторичного кожного элемента — вегетации (например, при вегетирующей пузырчатке). Нередко папилломатоз сочетается с межсосочковым акантозом, как, например, при псориазе.

**Фиброз** — увеличение количества хаотично расположенного коллагена в дерме и гиподерме, сопровождающееся ростом числа фибробластов.

**Склероз** — увеличение количества хаотично расположенного коллагена в дерме. Он может сочетаться с гиалинозом и сопровождается уменьшением числа фибробластов (например, рубец). Склероз часто развивается вслед за фиброзом.

**Гиалиноз** — это мезенхимальная дистрофия, связанная с отложением гиалина (гомогенные эозинофильные массы различного состава) в дерме и гиподерме.

**Клеточный инфильтрат** — скопление воспалительных клеток в дерме (гиподерме). Наибольшее значение в гистопатологии кожи имеют лимфоцитарные инфильтраты, гранулематозные реакции и инфильтраты, состоящие из полиморфноядерных лейкоцитов.

## СПИСОК ЛИТЕРАТУРЫ

1. Цветкова Г.М., Мордовцева В.Н. Патоморфологическая диагностика заболеваний кожи : руководство. Москва : Медицина, 1986. 300 с.



## Глава 3

# Основы диагностики кожных болезней

### 3.1. МЕТОДИКА ОБСЛЕДОВАНИЯ КОЖНОГО БОЛЬНОГО

Диагностика болезней кожи включает сбор жалоб, анамнеза болезни и жизни, осмотр кожи, ее придатков и видимых слизистых оболочек, обследование общего состояния больного, проведение тех или иных лабораторных исследований и проб, а также, в случае необходимости, гистологического исследования пораженных участков кожи, а иногда и регионарных лимфатических узлов [1–3].

**Жалобы.** Обследование новорожденного и ребенка первых лет жизни начинается, если это возможно, с выявления у его родителей жалоб и сбора анамнеза. У дерматологического больного наблюдаются те или иные изменения на коже, которые могут сопровождаться субъективными ощущениями. Мама пациента наиболее часто отмечает наличие у него зуда, который может появляться уже в первые месяцы жизни, при этом необходимо уточнить его интенсивность: слабый, умеренный, интенсивный; постоянный, фиксированный по времени; приступообразный. Наличие или отсутствие зуда имеет большое диагностическое значение, так как одни заболевания кожи, такие как чесотка, атопический дерматит, почесуха, крапивница, всегда сопровождаются зудом, а при некоторых дерматозах зуд отсутствует или же бывает очень незначительным, например при псориазе, розовом лишае, угрях, пиодермии.

Следует иметь в виду, что у ребенка наряду с поражением кожи могут быть жалобы, обусловленные изменениями других органов и систем. Из общих жалоб следует обратить внимание на недомогание, лихорадку, признаки интоксикации, потерю аппетита, диспептические расстройства, нарушение сна.

**Анамнез заболевания.** Большое значение в диагностическом отношении часто имеет правильно и тщательно собранный анамнез. При сборе анамнеза у ребенка с кожным заболеванием следует придерживаться правил, применяемых в педиатрии.

Большинство кожных болезней в период детства, в том числе и наиболее часто встречающиеся, тесно связаны с общим состоянием ребенка, питанием

и уходом за ним, его развитием. Если не разобраться в особенностях жизни ребенка, бывает сложно понять и кожное заболевание.

При сборе анамнеза заболевания следует уточнить следующие моменты: сроки начала заболевания (возраст, в котором оно началось); предполагаемые причины его возникновения (с чем связывают начало болезни больной или его родители); характер течения (какие изменения появились на коже, место их первичной локализации, эволюция процесса во времени, распространение изменений на другие участки кожи, длительность существования элементов сыпи, исход). Динамика течения заболевания (ремиссии и их длительность, причина обострений, сезонность) также нередко имеет диагностическое значение. Выясняют предшествующее лечение (общее и наружное), его результат. Уточняют, где лечился больной: амбулаторно, в стационаре, в санатории; чем лечился, как долго, эффективность предшествующей терапии. Особое внимание уделяют последнему рецидиву заболевания.

**Анамнез жизни.** При сборе анамнеза выясняют, от какой беременности родился ребенок, как она протекала у матери (токсикозы беременности: первой и второй половины, заболевания во время беременности, прием лекарственных препаратов), характер питания матери во время беременности, роды (в срок, преждевременные), каковы масса тела и длина ребенка при рождении. Обращают внимание на физическое и психическое развитие ребенка в последующем. Уточняют характер вскармливания ребенка (грудное, смешанное, искусственное), когда стали вводить соки, прикорм, докорм и какова была реакция ребенка на вводимые новые пищевые ингредиенты.

Выясняют следующие моменты.

- Какие заболевания перенес ребенок, начиная с периода новорожденности и до момента осмотра. Особое внимание обращают на склонность больного к простудным заболеваниям и дисфункции желудочно-кишечного тракта (запоры, поносы, боли в животе), на лечение, проводимое по поводу этих заболеваний, и переносимость назначаемых лекарств.
- Изучают лист проведенных профилактических прививок и уточняют у родителей реакцию на них ребенка.
- Спрашивают, организованный ребенок или нет (посещает ясли, сад, школу).
- Имеется ли генетическая предрасположенность к данному заболеванию в семье? Уточняют состояние здоровья родителей, братьев, сестер, ближайших родственников [наличие у них других кожных заболеваний, аллергических, хронических соматических, туберкулеза, венерических заболеваний и вируса иммунодефицита человека (ВИЧ)]; вредных привычек (курение, употребление алкоголя и наркотиков).
- У девочек старшего возраста собирают гинекологический анамнез.
- Уточняют материально-бытовые условия жизни семьи, взаимоотношения в ней.

**Объективное обследование больного.** Оценивают общее состояние ребенка на момент осмотра, его реакцию на окружающих, адекватность поведения. Определяют соответствие физического и психического развития ребенка возрасту (у детей грудного возраста — психомоторного), его телосложение, характер питания, развитие костной и мышечной систем, тургор тканей, состояние периферических лимфатических узлов.

**Обследование по органам и системам** выполняют в соответствии со схемами обследования этих органов, проводимыми врачом-педиатром (органы кровообращения, дыхания, пищеварения; мочеполовая и эндокринная системы).

**Обследование состояния кожи — кожный (специальный) статус.** Диагностику кожных заболеваний в основном осуществляют на основании клинической картины поражения. Кожный покров осматривают полностью (с головы до стоп), включая видимые слизистые оболочки. Осмотр должен проводиться в теплом, хорошо освещенном (лучше естественным светом) помещении. Первоначально оценивают состояние непораженной кожи, ее окраску (бледно-розовая, обычная — телесная, смуглая, желтушная, цианотичная, сероватая). Определяют пилomotorный рефлекс и дермографизм (красный, белый, смешанный), быстроту появления его и исчезновения.

Исследование дермографизма выполняют на груди путем проведения шпателем параллельных полосок. Например, белый дермографизм встречается у больных с атопическим дерматитом, что связано с повышенным тонусом симпатической нервной системы. Для больных крапивницей характерен уртикарный дермографизм.

Наряду с осмотром проводят пальпацию, с помощью которой оценивают эластичность, тургор кожи, толщину подкожно-жировой клетчатки, влажность (нормальная, сухая, влажная), температуру кожи. Для определения эластичности следует захватить указательным и большим пальцами кожу в небольшую складку, затем пальцы надо разжать. Если кожная складка расправляется сразу же после отнятия пальцев, эластичность кожи считается нормальной. Если расправление складки происходит постепенно, эластичность кожи снижена. Эластичность кожи оценивают там, где мало подкожного жирового слоя, например на тыльной поверхности кисти. Тургор кожи оценивают на животе и используют как один из критериев дегидратации. Влажность кожи определяют путем поглаживания кожи пальцами на симметричных участках тела: разгибательных поверхностях конечностей, туловище, ладонях и подошвах. Пальпаторно определяют температуру кожи на симметричных участках.

Оценивают состояние придатков кожи — волос и ногтей, выраженность фолликулярного аппарата.

Изменение формы и цвета ногтевых пластинок на кистях, в меньшей степени стоп, позволяет диагностировать некоторые патологические состояния.

Ногти желтого цвета отмечаются при онихомикозах. Точечные вдавления по типу симптома «наперстка» характерны для псориаза и алопеции. Подногтевые телеангиэктазии наблюдаются при дерматомиозите, системной красной волчанке (СКВ). Койлонихии (ложкообразные ногтевые пластинки) могут наблюдаться при железодефицитной анемии, СКВ. Онихолизис (отслоение ногтевой пластинки от ногтевого ложа) характерно для онихомикозов, псориаза, гипертиреоза, амилоидоза и некоторых других заболеваний. Ногти в виде часовых стекол и барабанных палочек — хронические воспалительные заболевания легких, сердца, кишечника (например, болезнь Крона).

Осматривают слизистые оболочки: их цвет, влажность, наличие высыпаний.

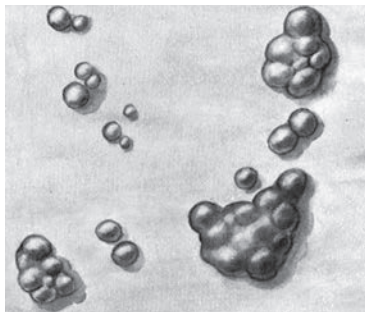
При оценке состояния пораженной кожи в первую очередь обращают внимание на распространенность поражения (ограниченное, когда есть единственный очаг; локализованное — очаги располагаются в одной топографо-анатомической области; распространенное или диссеминированное, когда очагов много, но между ними видны участки внешне неизменной кожи; диффузное или универсальное, когда поражен весь кожный покров). Необходимо оценить характер расположения очагов: на сгибателях, разгибателях, по линиям Блашко, сегментарно или по типу акродерматита (на дистальных участках конечностей).

При осмотре определяют форму очага поражения, его размеры, границы с окружающей кожей (четкие, нечеткие или постепенно переходящие в здоровую кожу); характер воспалительной реакции в очаге (острая, подострая, хроническая), выраженность экссудативной реакции (отечность, мокнутие).

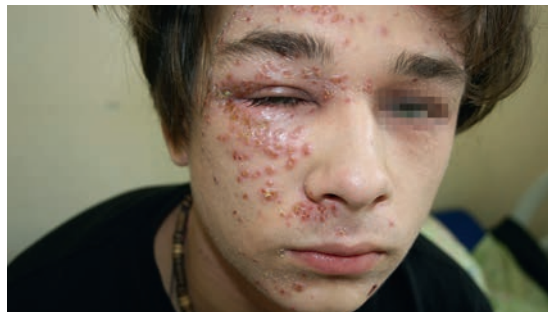Описание поражения кожи необходимо начать с характеристики первичных морфологических элементов [пятно, узелок, бугорок, узел, волдырь, пузырек, пузырь, гнойничок (пустула)]. Высыпания, представленные одинаковым видом первичного морфологического элемента, называются *мономорфными*, а когда одновременно имеется несколько различных первичных элементов — *полиморфными* (истинный полиморфизм).

При оценке *первичного морфологического элемента сыпи* следует учитывать его величину, цвет, форму (округлая, овальная, полигональная, неправильная), характер поверхности (гладкая, блестящая, шероховатая, западающая в центре), консистенцию (мягкая, тестоватая, плотноэластичная, плотная), границы (четкие или нечеткие), края (ровные, фестончатые), чувствительность элемента при пальпации. Обращают внимание на количество элементов сыпи, их расположение, склонность к группировке или слипанию, периферическому росту (рис. 3.1).

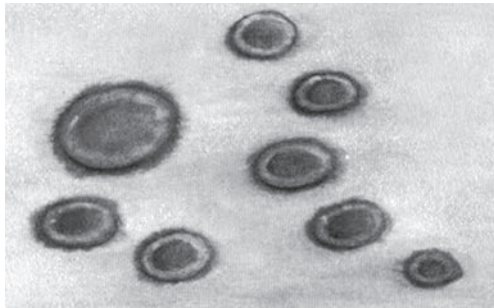
В некоторых случаях элементы располагаются линейно по линиям Блашко, которые отражают миграцию и пролиферацию эпидермальных клеток в ходе эмбриогенеза. Данные линии были открыты немецким ученым Альфредом Блашко в 1901 г. при описании дерматозов с завитковым, волнистым и линейным расположением очагов (рис. 3.2).



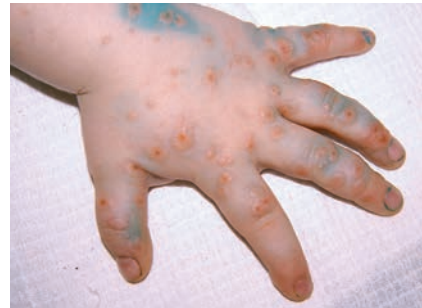а



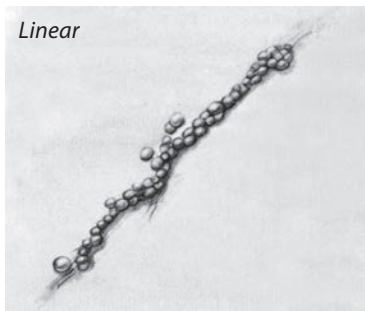
б



в

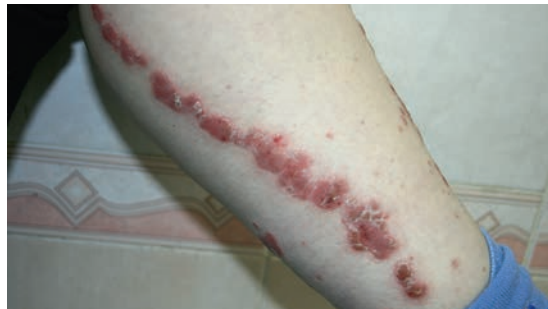

г

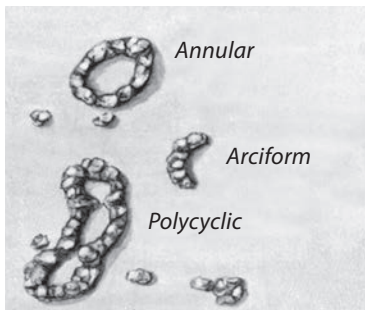


Linear

д



е

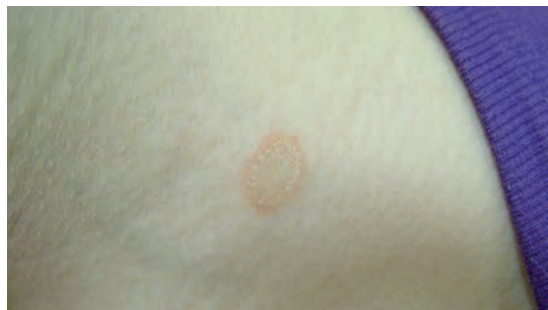

Annular

Arciform

Polycyclic

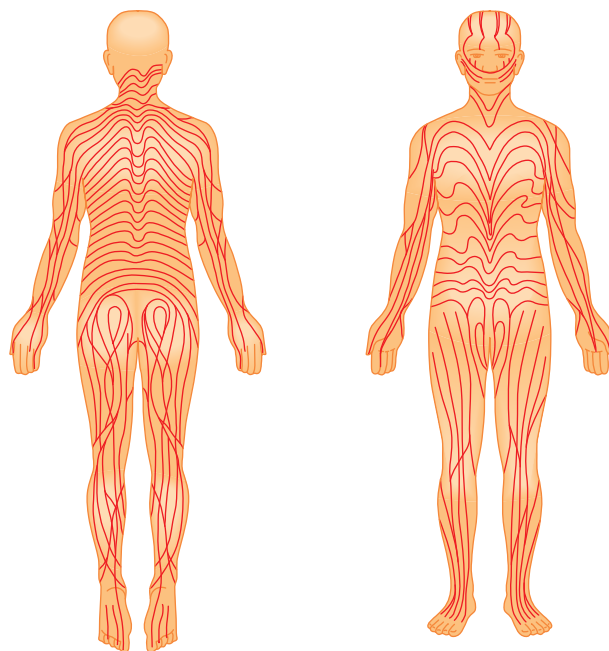
ж



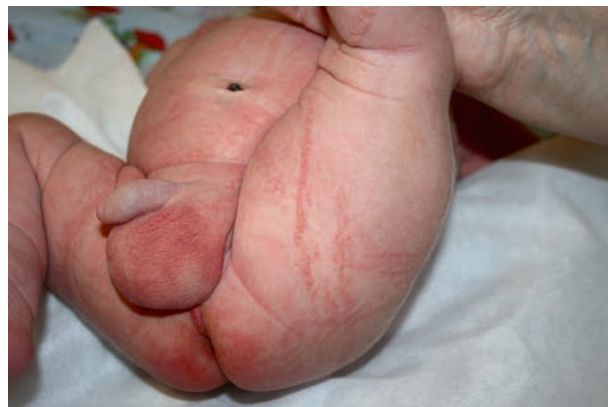з

**Рис. 3.1.** Расположение элементов сыпи: а, б — сгруппированное или герпетиформное расположение; в, г — Iris (по типу мишени или радужки); д, е — линейное расположение; ж, з — анулярное, аркиформное, полициклическое расположение





а



б

**Рис. 3.2.** Линии Блашко: а — схема; б — эпидермальный невус, расположенный по линиям Блашко

Выявляют *вторичные морфологические элементы сыпи*: дисхромиию, чешуйки, корки, чешуйко-корки, эрозии, язвы, ссадины, трещины, рубцы, лихенификацию, вегетации.

При оценке элементов сыпи наряду с их осмотром используют приемы, перечисленные далее.

**Пальпация** — определение консистенции, чувствительности, глубины залегания элементов, их отношение к окружающим тканям.

**Поскабливание** — выявление легкости формирования чешуек, их размера, скрытого шелушения, симптомов «терминальной пленки», «точечного кровотечения» и др.

**Диаскопия (витропрессия)** — надавливание на поверхность элемента стеклом (прозрачным шпателем) для выявления симптома «яблочного желе» (туберкулезная волчанка, саркоидоз) и для дифференцировки сосудистых воспалительных пятен от геморрагических. Воспалительные пятна при надавливании бледнеют, геморрагическая сыпь и пигментация не меняют окраску.

**Надавливание пуговчатым зондом** на поверхность элемента сыпи применяют для выявления: симптома А.И. Пospelова — появление длительно сохраняющегося западения на поверхности бугорка при надавливании на него пуговчатым зондом (туберкулезная волчанка); симптома Ядасона — появление ощущения боли (гипералгезии) при надавливании на поверхность папулы пуговчатым зондом (вторичный сифилис).

**Симптом Т.П. Павлова** — отсутствие подошвенного рефлекса при почесухе.

**Симптом П.В. Никольского** — легкость образования поверхностных пузырей или эрозий при потирании шпателем видимо неизменной кожи или увеличение площади эрозии при потягивании за края покрывки пузыря. Этот симптом был описан П.В. Никольским при вульгарной пузырчатке, когда пузырь образуется за счет акантолиза.

**Пилоmotorный рефлекс** — приподнимание волос (вид «гусиной кожи») спонтанно либо в ответ на раздражение кожи холодным предметом или при охлаждении.

**Симптом Унны–Дарье** наблюдается у детей, больных мастоцитозом. При трении шпателем или пальцем либо при прикосновении к коже теплого предмета пятна или папулы краснеют, отекают и увеличиваются, приобретая вид волдыря как при крапивнице.

**Определение псориатической триады.** Феномен «стеаринового пятна» наблюдается, когда при легком поскабливании псориатической папулы чешуйки легко дробятся и напоминают стеарин. При дальнейшем поскабливании компактные нижние слои рогового слоя отходят в виде пленки. Это феномен «терминальной пленки». Следующий феномен «кровяной росы» — появление точечного кровотечения при обнажении сосудов сосочков дермы.

Кроме этого, при необходимости выявляют «сетку Уикхема» (КПЛ), **симптомы Бенье–Мещерского** и «дамского каблучка» (красная волчанка), определяют болевую, температурную и тактильную чувствительность (лепра).

В диагностике кожных и венерических болезней большое значение придают лабораторным методам исследования. Больным проводят клинический, биохимический, иммунологический и серологический анализы крови, а также исследование отделяемого с эрозии или язвы на бледную трепонему, соскоб с очагов на патогенные грибы (КОН-тест), чесоточного клеща и клеща демодекс. Берут мазки на гонококки, трихомонады, хламидии и другие

бактерии, выполняют посев гноя на флору и чувствительность к антибиотикам, цитологическое исследование содержимого полостных элементов.

## 3.2. ИНСТРУМЕНТАЛЬНЫЕ МЕТОДЫ ОБСЛЕДОВАНИЯ

**Исследование с помощью лампы Вуда.** Лампа Вуда — это УФ-лампа, в которой предусмотрен специальный фильтр — стекло, импрегнированное солями никеля. Осмотр пациента проводят в темном помещении. Лампу Вуда используют для диагностики грибковых заболеваний кожи и эритразмы, витилиго и туберозного склероза. Изумрудно-зеленое свечение наблюдается при микроспории, оранжево-желтое — при отрубевидном лишае, кораллово-красное — при эритразме. При витилиго очаги в лучах лампы Вуда становятся отчетливо видными молочно-белого цвета.

**Дерматоскопию** используют прежде всего для диагностики пигментных образований: меланомы, меланоцитарных невусов.

При необходимости проводят **рентгенологические исследования** (рентгенографию легких, области турецкого седла, костей), **фиброгастродуоденоскопию** (ФГДС), **электрокардиографию**, **электроэнцефалографию**, **ультразвуковое исследование** (УЗИ) и др.

В сложных случаях для уточнения диагноза применяют **гистологическое** и **гистохимическое исследования** биопсированного элемента.

## 3.3. СЕМИОТИКА ПОРАЖЕНИЙ КОЖИ И ПОДКОЖНОЙ КЛЕТЧАТКИ У ДЕТЕЙ

Дифференциальную диагностику дерматозов проводят путем сравнения признаков, выявляемых у больного, с определенными клиническими проявлениями, характерными для того или другого заболевания. Окончательный диагноз основывается на анамнестических, клинических, лабораторных и других данных с указанием клинической формы и стадии заболевания. Решающим критерием в дифференциальной диагностике дерматозов является правильная клиническая оценка первичного элемента сыпи как основного клинико-морфологического признака заболевания.

**Морфологическими элементами** называют различные высыпания на коже и слизистых оболочках, появляющиеся при различных дерматозах. Их разделяют на две группы: *первичные* морфологические элементы — возникают впервые на неизменной коже и *вторичные* — появляются в результате эволюции первичных элементов или после их исчезновения (табл. 3.1).

### *Первичные морфологические элементы*

К первичным элементам сыпи относят пятно, узелок, бугорок, узел, волдырь, пузырек, пузырь, гнойничок.



**Таблица 3.1.** Морфологические элементы сыпи

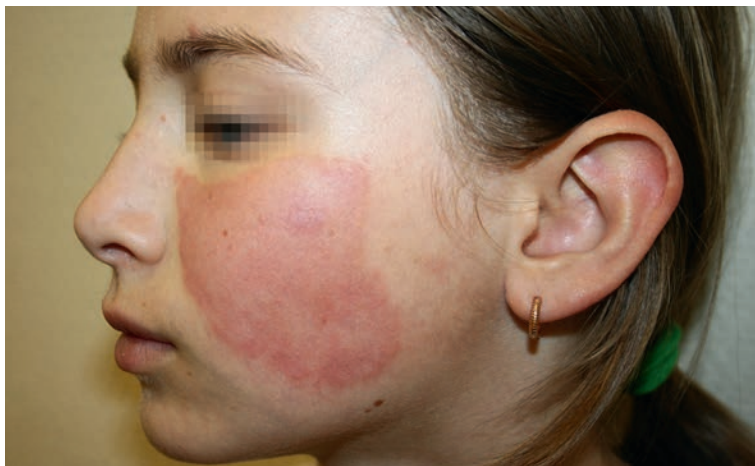Группы элементов	Элементы	
Первичные элементы сыпи	Пятно	<i>macula</i>
	Узелок	<i>papula</i>
	Волдырь	<i>urtica</i>
	Бугорок	<i>tuberculum</i>
	Узел	<i>nodus</i>
	Пузырек	<i>vesicula</i>
	Пузырь	<i>bulla</i>
	Гнойничок	<i>pustula</i>
Вторичные элементы сыпи	Дисхромия	<i>dischromia</i>
	Чешуйка	<i>squama</i>
	Корка	<i>crustae</i>
	Эрозия	<i>erosio</i>
	Язва	<i>ulcus</i>
	Лихенификация	<i>lichenificatio</i>
	Ссадины	<i>excoriatio</i>
	Рубец	<i>cicatrix</i>
	Вегетации	<i>vegetatio</i>
	Трещина	<i>fissura</i>

**Пятно** (макула, *macula*) характеризуется изменением окраски видимо неповрежденной кожи. Различают воспалительные и невоспалительные пятна.

*Воспалительные пятна* образуются вследствие расширения кровеносных сосудов сосочкового слоя дермы (рис. 3.3). Обычно они имеют розово-красную, реже с синюшным оттенком, окраску. Синюшно-красные пятна чаще наблюдаются при длительном существовании воспалительного процесса. При надавливании (феномен диаскопии) воспалительные пятна исчезают, а при прекращении давления восстанавливают свою окраску. В зависимости от размеров воспалительные пятна делят на *розеолы* (до 2 см в диаметре) и *эритемы* (более 2 см в диаметре).

Розеолезные высыпания имеют округлую или овальную форму и являются наиболее частым проявлением инфекционных заболеваний. При некоторых инфекционных заболеваниях, таких как сифилис, брюшной тиф, розеолезные пятна никогда не сливаются, в то время как при скарлатине и кори нередко возникает разлитая эритема вследствие слияния розеол.

Эритема — воспалительные пятна от 2 см до нескольких десятков сантиметров. Множественные очаги эритемы, сливаясь, могут распространяться на всю кожу, в результате чего возникает эритродермия.



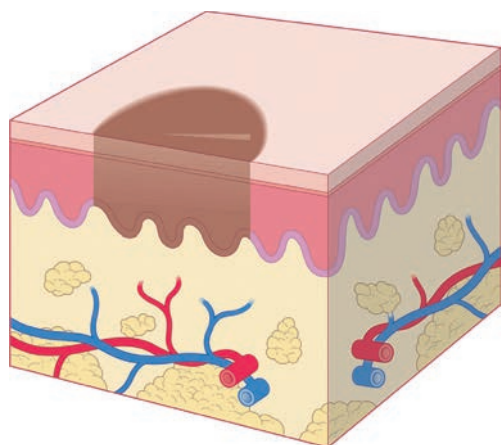
**Рис. 3.3.** Пятно воспалительное

Под воздействием эмоциональных факторов (гнев, страх, стыд) нередко отмечается покраснение кожи лица, шеи и верхней части груди, которое получило название эритемы стыдливости (*erythema pudorum*). Такое покраснение обусловлено кратковременным расширением сосудов.

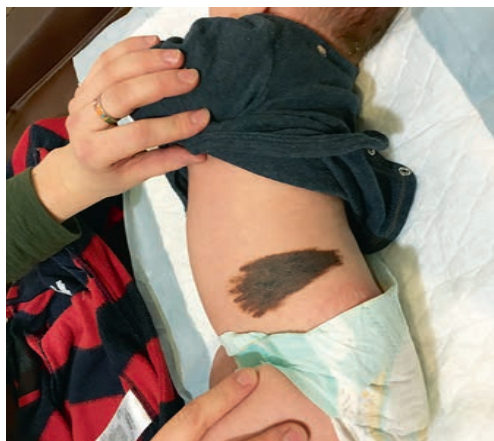*Невоспалительные сосудистые пятна* обусловлены либо стойким расширением сосудов (телеангиэктазии), либо выходом элементов крови за пределы сосудистого русла (геморрагические пятна). Их возникновение связано с повреждением (разрывом) или повышенной проницаемостью сосудов. Геморрагические пятна не исчезают при надавливании, но со временем изменяют свою окраску от красного до синюшного, зеленоватого и буро-желтого — так называемое цветение синяка. В зависимости от размеров и очертаний они делятся на петехии (точечные геморрагии), пурпуру (до 1 см в диаметре), вибицес (полосовидные, линейные), экхимозы (крупные, неправильных очертаний).

*Пигментные пятна* (рис. 3.4) появляются при изменении содержания в коже пигмента — меланина. При его избытке отмечаются гиперпигментированные, а при недостатке — гипо- или депигментированные пятна. Пигментные пятна могут быть врожденными или приобретенными. Врожденные гиперпигментированные — меланоцитарные невусы (родимые пятна). Приобретенные — веснушки, хлоазма, загар. *Депигментированные пятна* (рис. 3.5) также могут быть врожденными (анемический невус, альбинизм) и приобретенными (лейкодерма, витилиго).

*Искусственные пятна* (татуировка) представляют собой окрашивание кожи в результате отложения в ней нерастворимых красящих веществ. Они могут быть профессионального характера — внедрение в кожу частиц угля или металла в процессе профессиональной деятельности или вследствие искусственного введения красителей (татуаж).

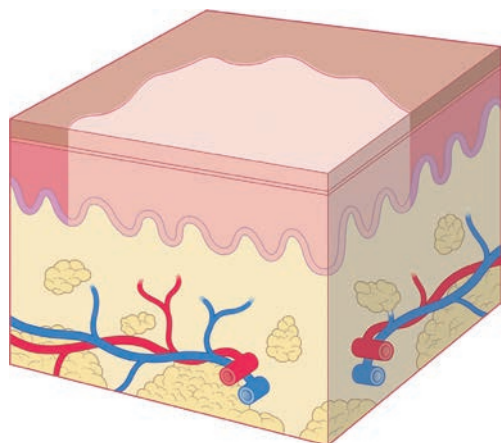


а

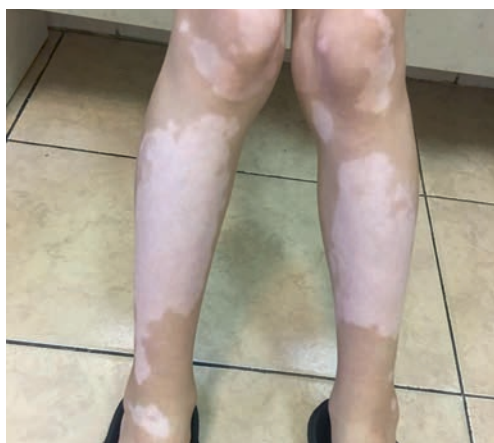

б

**Рис. 3.4.** Пятно гиперпигментированное (а, б)



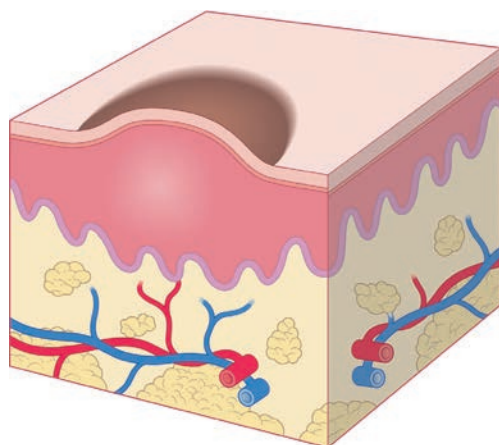
а



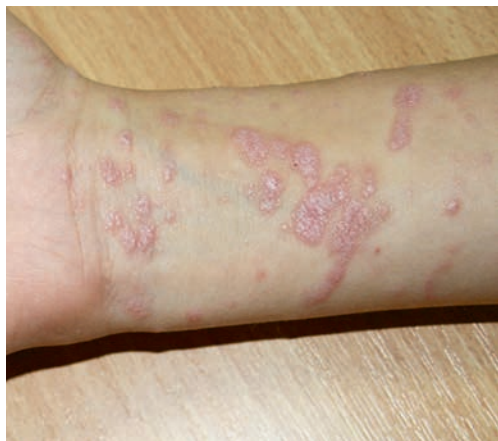б

**Рис. 3.5.** Пятно депигментированное (а, б)

**Узелок** (папула, *papula*) — первичный бесполостной морфологический элемент, возвышающийся над поверхностью кожи (рис. 3.6). По глубине залегания выделяют папулы эпидермальные, расположенные в пределах эпидермиса (плоские бородавки); дермальные, локализующиеся в сосочковом слое дермы (папулезные сифилиды), и эпидермодермальные (папулы при псориазе и КПЛ). Различают воспалительные и невоспалительные узелки. Воспалительные папулы имеют различные оттенки красного цвета, невоспалительные — цвет нормальной кожи или бывают пигментированы. В зависимости от размера узелки бывают милиарными (просовидными) — 1–3 мм в диаметре, лентикулярными (чечевицеобразными) — 4–7 мм в диаметре, нумулярными (монетовидными) — 1–3 см в диаметре. При ряде дерматозов происходит периферический рост папул, а затем их слияние

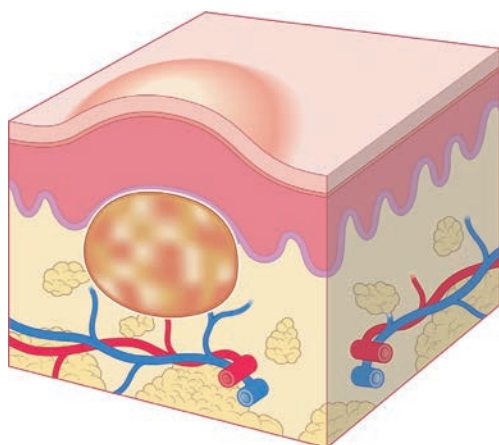


а

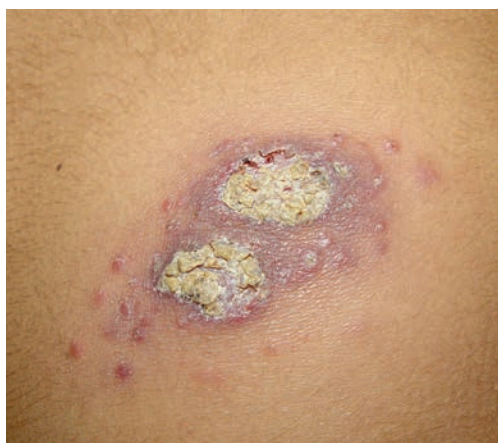

б

Рис. 3.6. Узелок (а, б)



а



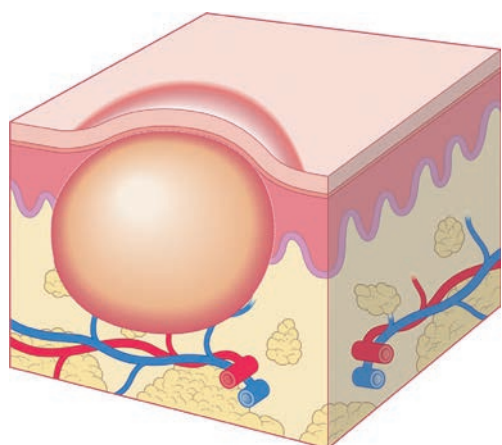
б

Рис. 3.7. Бугорок (а, б)

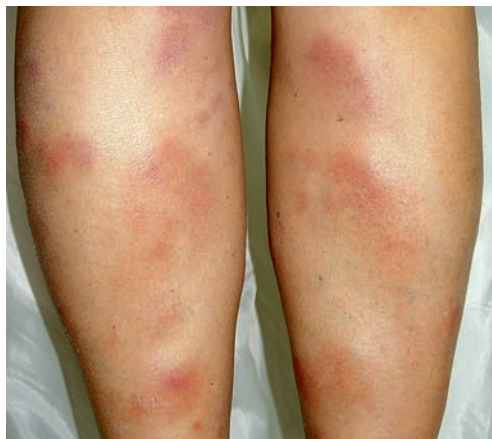с образованием бляшек (например, при псориазе). По форме папулы бывают плоскими, полушаровидными, остроконечными, а по консистенции — плотными, плотноэластическими, тестоватыми, мягкими. Иногда на поверхности узелка образуется пузырек. Такие элементы получили название *папуло-везикулы*, или *серопапулы* (при строжулюсе).

**Бугорок** (*tuberculum*) — бесполостной инфильтративный элемент, ограниченный от здоровой кожи, возвышающийся над ее уровнем или залегающий в глубине (рис. 3.7). Морфологической основой бугорка является инфекционная гранулема, локализующаяся в дерме. Величина элементов — от просяного зерна до горошины, цвет — от розовато-красного до буровато-красного с синюшным оттенком, консистенция — мягкая, тестоватая или



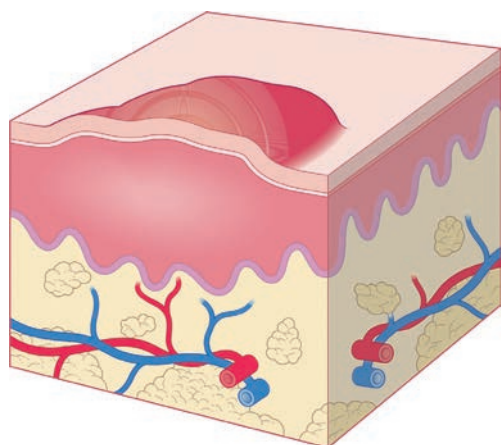


а

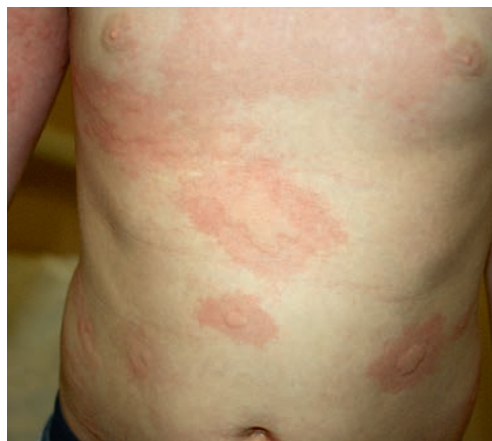

б

Рис. 3.8. Узел (а, б)



а

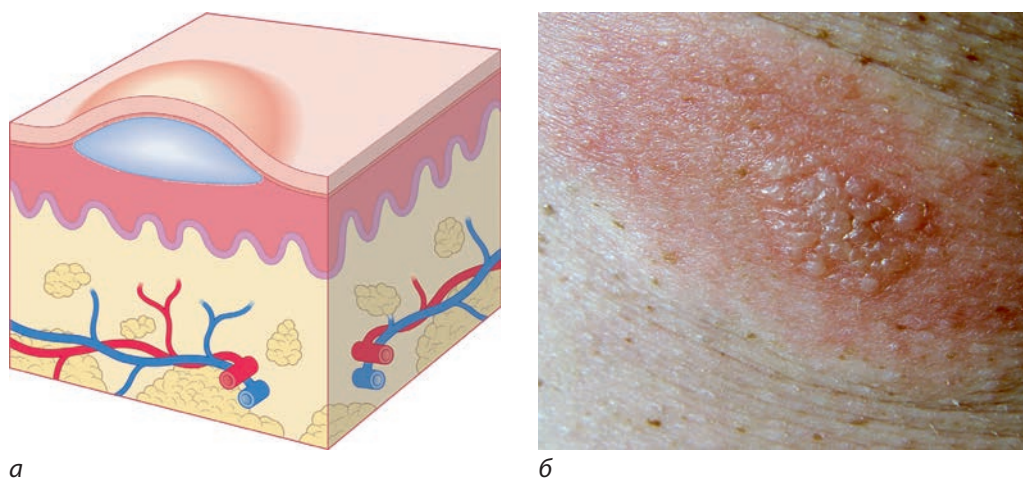


б

Рис. 3.9. Волдырь (а, б)

плотная. При разрешении бугорка образуется рубец, или рубцовая атрофия. Бугорки характерны для туберкулеза кожи, третичного сифилиса, лепры, лейшманиоза.

**Узел** (*nodus*) — бесполостное образование, расположенное в глубоких слоях дермы и подкожной жировой клетчатки (рис. 3.8). Он возвышается над уровнем кожи или определяется в ее толще. Величина узла — от лесного ореха до крупного яйца и более. Воспалительные узлы имеют нерезкие контуры, тестоватую консистенцию, довольно быстро разрешаются. Невоспалительные узлы (липомы, фибромы) характеризуются четкими границами, высокой плотностью, медленным разрешением. В некоторых случаях (гумма при третичном сифилисе, злокачественная опухоль) узлы могут распадаться.



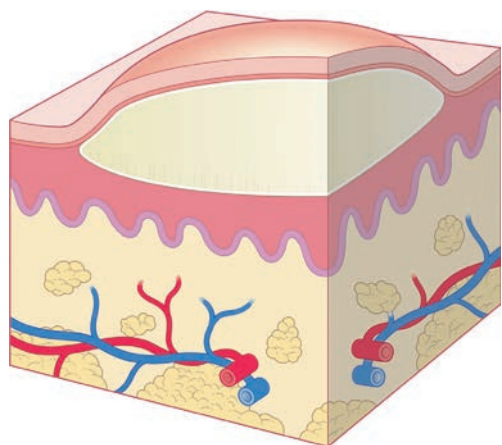
**Рис. 3.10.** Пузырек (а, б)

**Волдырь** (*urtica*) — островоспалительный бесполостной элемент, возникающий в результате отека сосочкового слоя дермы (рис. 3.9). Волдырь существует от нескольких минут до нескольких часов и исчезает бесследно. Возникает обычно как аллергическая реакция немедленного, реже замедленного типа на эндогенные или экзогенные раздражители. Может возникать при укусах насекомых, характерен при крапивнице. Клинически волдырь представляет собой плотноватый возвышающийся элемент округлых или неправильных очертаний, розового цвета, различных размеров. Обычно появление волдырей сопровождается зудом или жжением, но эскориаций на их поверхности не образуется.

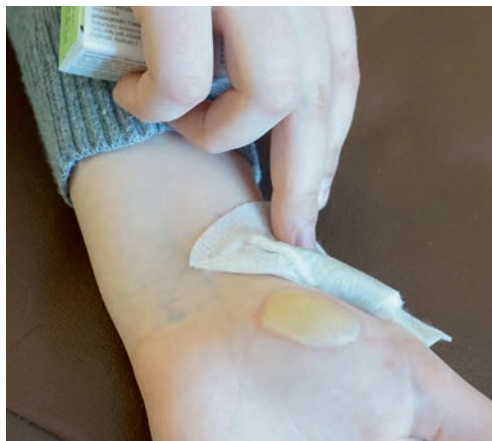**Пузырек** (везикула, *vesicula*) — это мелкое полостное образование в пределах эпидермиса (рис. 3.10). Содержимое пузырьков чаще серозное. Элементы либо подсыхают с образованием корочек, либо вскрываются с образованием эрозий. Эрозия заживает бесследно, оставляя после себя проходящую пигментацию. Механизм образования пузырьков различен. Они возникают вследствие спонгиоза (межклеточный отек), вакуольной дистрофии (внутриклеточный отек) и балонирующей дистрофии (сочетание внутриклеточного отека с межклеточным).

**Пузырь** (*bulla*) — крупное полостное образование различной формы и величины, заполненное серозным или геморрагическим содержимым. Пузыри могут образовываться вследствие акантолиза (разрушения связей между кератиноцитами, приводящего к образованию интраэпидермальных полостей, рис. 3.11) и эпидермолиза (разрушения связи между эпидермисом и дермой, приводящего к образованию субэпидермальных полостей, рис. 3.12).

**Гнойничок** (пустула, *pustula*) — первичный полостной морфологический элемент, заполненный гнойным содержимым (рис. 3.13). По расположению в коже различают поверхностные и глубокие, фолликулярные (чаще

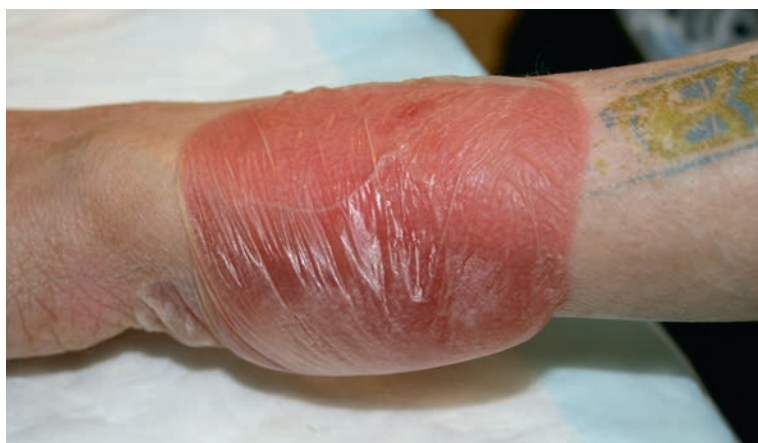

а



б

**Рис. 3.11.** Пузырь интраэпидермальный (а, б)



**Рис. 3.12.** Пузырь субэпидермальный

стафилококковые) и нефолликулярные (чаще стрептококковые) гнойнички. Поверхностные фолликулярные гнойнички формируются в устье фолликула или захватывают до  $2/3$  его длины, то есть располагаются в эпидермисе или сосочковом слое дермы. Они имеют конусовидную форму, нередко пронизаны волосом в центральной части, где просвечивает желтоватое гнойное содержимое, диаметр их составляет 1–5 мм. При разрешении пустулы гнойное содержимое может ссыхаться в желтовато-коричневую корочку, которая затем отпадает. На месте фолликулярных поверхностных пустул не остается стойких изменений кожи, возможна лишь временная гипо- или гиперпигментация. Поверхностные фолликулярные пустулы наблюдаются при остиофолликулитах, фолликулитах, обыкновенном сикозе. Глубокие фолликулярные пустулы захватывают при своем формировании весь волосяной

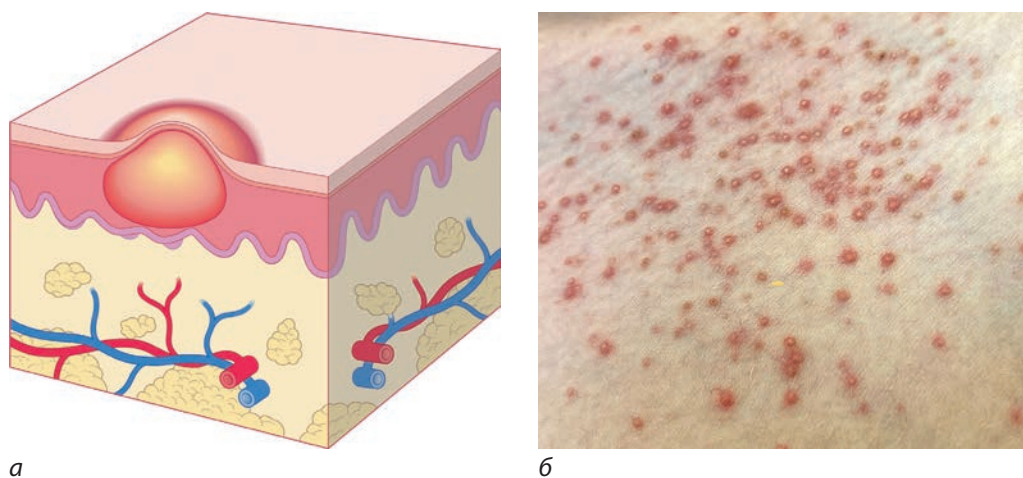


Рис. 3.13. Гнойничок (а, б)

фолликул и располагаются в пределах всей дермы (глубокий фолликулит), захватывая нередко и гиподерму — фурункул, карбункул. При этом при фурункуле в центральной части пустулы формируется некротический стержень, а после ее заживления остается рубец.

Поверхностные нефолликулярные пустулы — **фликтены** — представляют собой полость с мутноватым содержимым, окруженную венчиком гиперемии. Они располагаются в эпидермисе и наблюдаются при импетиго. При регрессе пустулы экссудат ссыхается в корки, после отторжения которых остается временная дисхромия. Глубокие нефолликулярные пустулы — **эктимы** формируют язвы с дном, покрытым гнойным отделяемым. Они наблюдаются при хронической язвенной пиодермии и др. На их месте остаются рубцы. Пустулы также могут сформироваться вокруг выводных протоков сальных желез (например, при вульгарных угрях — акне) и потовых желез (везикулостулулез).

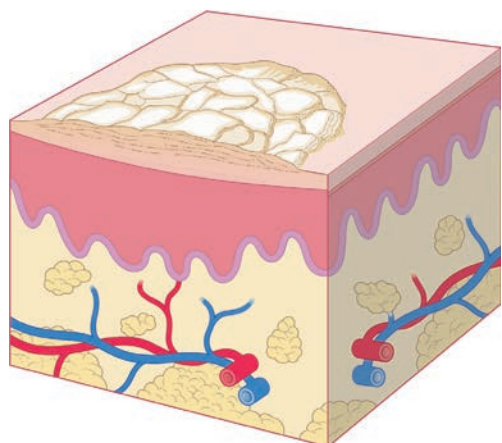
### Вторичные морфологические элементы

К вторичным морфологическим элементам сыпи относят дисхромия, чешуйки, корки, лихенификацию, трещины, ссадины, эрозии, язвы, рубцы, вегетации.

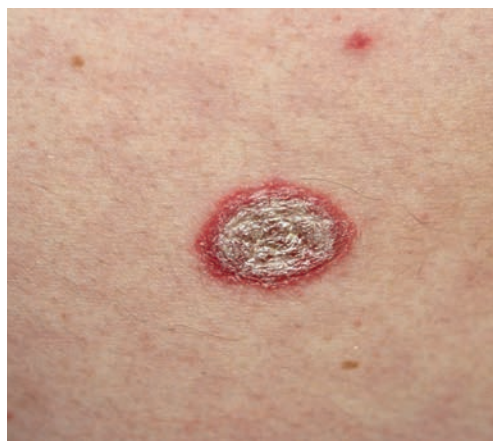**Дисхромия** (*dischromia*) — нарушение пигментации кожи вследствие разрешения первичных и вторичных морфологических элементов сыпи. Дисхромичные пятна могут быть депигментированными (вторичная лейкодерма) и гиперпигментированными. Образование гиперпигментированных пятен связано с отложением в коже гемосидерина или меланина.

**Чешуйка** (*squama*) представляет собой отторгающиеся клетки рогового слоя эпидермиса (рис. 3.14). Видимое на глаз отторжение чешуек называется



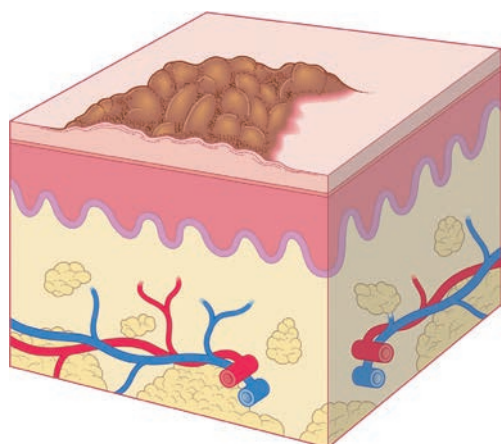


а

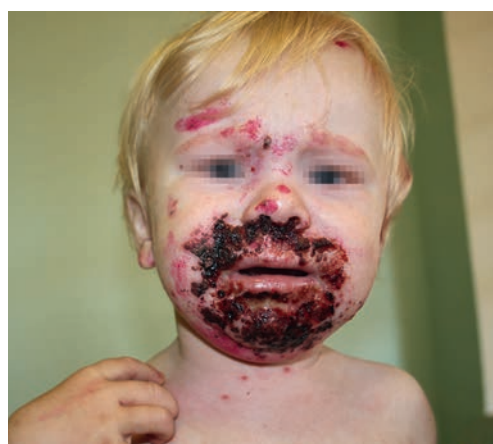

б

**Рис. 3.14.** Чешуйка (а, б)



а



б

**Рис. 3.15.** Корки (а, б)

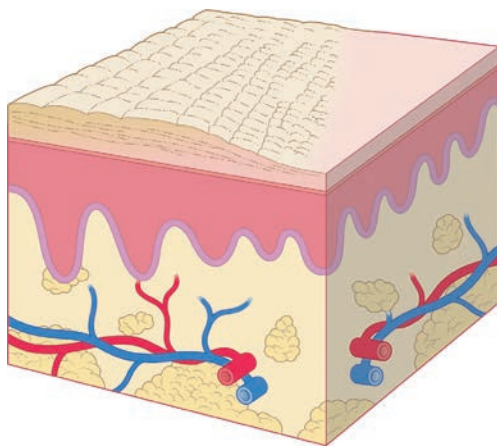
*шелушением.* Физиологическое шелушение происходит постоянно и обычно незаметно. При патологических процессах (гиперкератоз, паракератоз) шелушение приобретает гораздо более выраженный характер. В зависимости от размера чешуек шелушение бывает отрубевидным (чешуйки мелкие, нежные, как бы припудривают кожу), мелкопластинчатым (чешуйки более крупные) и крупнопластинчатым (роговой слой отторгается пластами). Чешуйки образуются либо на месте первичных морфологических элементов сыпи воспалительного характера (пятна, узелки) или являются основным симптомом заболевания. Отрубевидное шелушение наблюдается при разноцветном лишае, руброфитии, мелкопластинчатое – при псориазе, крупнопластинчатое – при эритродермиях и токсидермиях. Чешуйки располагаются

рыхло, легко снимаются (при псориазе) или сидят плотно и удаляются с большим трудом (при красной волчанке). Серебристо-белые чешуйки характерны для псориаза, желтоватые — для себореи, темные — для некоторых разновидностей ихтиоза. В отдельных случаях наблюдаются пропитывание чешуек экссудатом и формирование чешуйко-корок (при экссудативном псориазе).

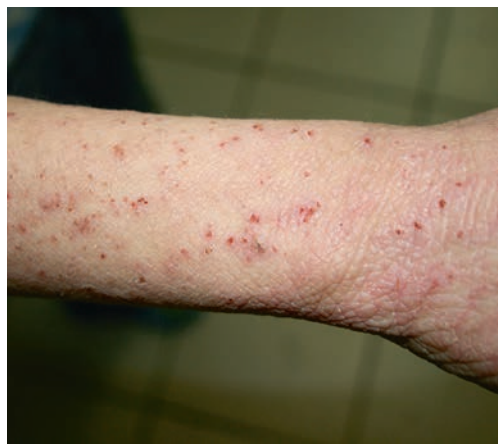**Корки** (*crustae*) представляют собой ссохшийся экссудат, образующийся при высыхании содержимого пузырьков, пузырей и гнойничков (рис. 3.15). Корки могут быть серозными, геморрагическими и гнойными. Форма корок чаще неправильная, хотя и соответствует контурам первичных высыпаний. Корки могут быть тонкими (стрептококковое импетиго), толстыми (сифилитическая рупия), слоистыми (вульгарное импетиго), плотными и рыхлыми.

**Лихенификация** (*lichenificatio*) характеризуется утолщением кожи с усилением рисунка (рис. 3.16). Возникает при хронических дерматозах, сопровождающихся сильным зудом и папулезной инфильтрацией дермы. Чаще всего встречается при атопическом дерматите у детей старше 2 лет и у взрослых. Излюбленной локализацией очагов лихенификации являются подколенные и локтевые сгибы, лучезапястные и голеностопные суставы.

**Трещины** (*fissura*) — линейный дефект кожи, возникающий вследствие потери ее эластичности (рис. 3.17). Трещины возникают либо на участках кожи с повышенным ороговением (ладони, подошвы), либо в очагах инфильтрации и хронического воспаления. Обычно имеют линейную форму. Могут быть расположены в пределах как рогового слоя, так и всего эпидермиса и поверхностных слоев дермы. Поверхностные трещины заживают без следов, а после глубоких трещин остаются линейные рубцы.

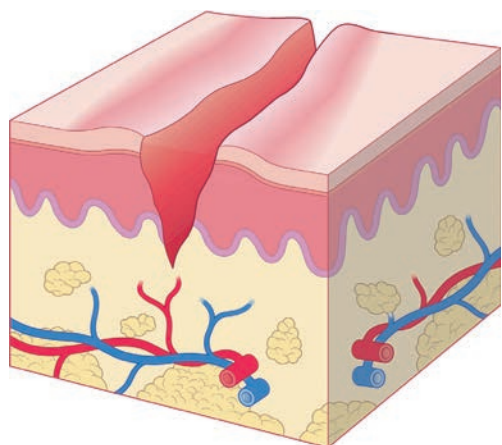


а

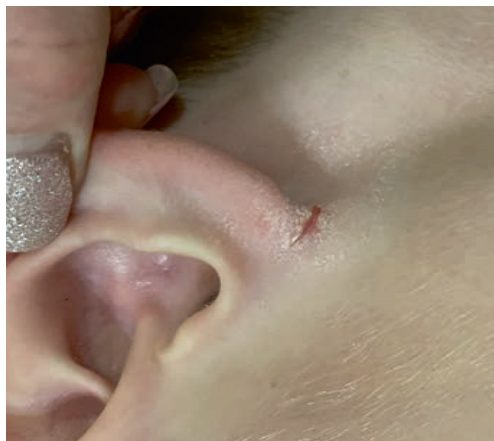

б

Рис. 3.16. Лихенификация (а, б)

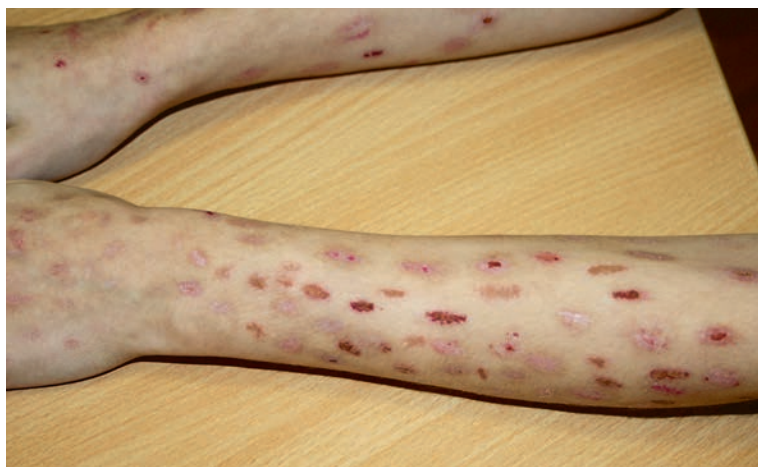

а



б

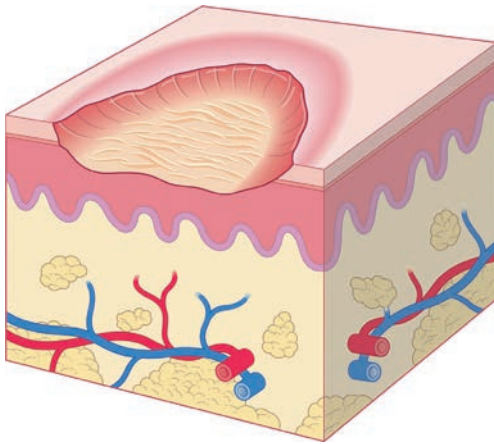
**Рис. 3.17.** Трещины (а, б)



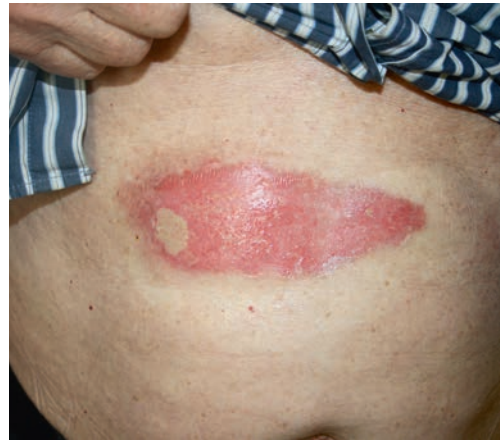**Рис. 3.18.** Ссадины

**Ссадины** (экскорация, *excoriatio*) — это дефекты кожи, возникающие вследствие царапин, расчесов и других травм (рис. 3.18). Различают линейные и округлые экскорации. Они могут быть поверхностными с нарушением целостности эпидермиса и сосочкового слоя дермы и глубокими (биопсирующие расчесы при зудящих дерматозах). Экскорации имеют склонность к вторичному инфицированию.

**Эрозия** (*erosio*) — поверхностный дефект кожи в пределах эпидермиса (рис. 3.19). Эрозии появляются чаще всего при разрыве покрывки поверхностных пузырьков или пузырей, а также при мацерации кожи в области складок. Эрозии повторяют величину и форму предшествующего элемента. Кроме того, они могут появляться первично при расчесах кожи, а также



а



б

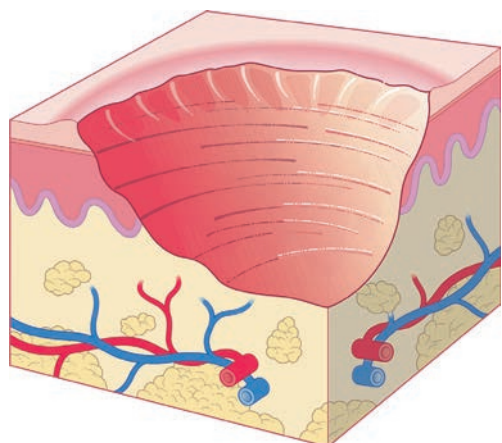
Рис. 3.19. Эрозия (а, б)

вследствие мацерации и трения соприкасающихся поверхностей (внутренняя поверхность бедер, подмышечные и пахово-бедренные складки). После заживления эрозий рубцов не остается.

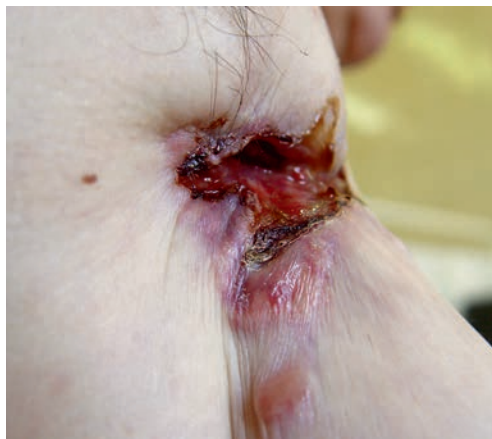**Язва** (*ulcus*) — глубокий дефект кожи, подкожной клетчатки и глубжележащих тканей (рис. 3.20). Возникает при патологических процессах, приводящих к распаду тканей (инфекционные гранулемы, злокачественные опухоли, васкулиты, глубокие ожоги). Язвы бывают различной формы (округлой, овальной, продолговатой, неправильной) и размеров — от 1 мм до величины монеты или ладони и даже больше. Края язвы могут быть гладкими, ровными, круто спускающимися, подрытыми или постепенно переходящими в дно. Основание язвы (дно) бывает чистым, выполненным или не выполненным грануляциями, кровоточащим, гноящимся, покрытым некротическими массами. Язва заживает всегда путем образования рубцов различной глубины, формы, цвета и очертаний.

**Рубец** (*cicatrix*) представляет собой соединительнотканное образование, возникающее вследствие заживления дефектов кожи, связанных с повреждением дермы или подкожной жировой клетчатки (рис. 3.21). Формирование рубца сопровождается гибелью волосяных фолликулов, потовых и сальных желез. Рубец обычно повторяет форму и величину предшествовавшего элемента. Различают *атрофические* рубцы, находящиеся на уровне кожи или ниже его, и *гипертрофические*, приподнимающиеся над уровнем кожи. Разновидностью фибропролиферативных рубцов являются келоидные рубцы, на поверхности которых иногда видны телеангиэктазии. В периоды активного роста краевая зона келоидов имеет соединительнотканное выросты («клешни рака»), захватывающие ранее здоровые участки кожи. Это связано с распространением келоидного рубца по линиям растяжения кожи (линиям Лангера). Отмечаются зоны повышенного риска для локализации



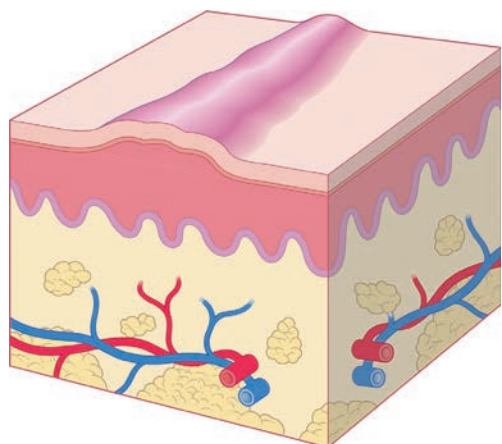


а

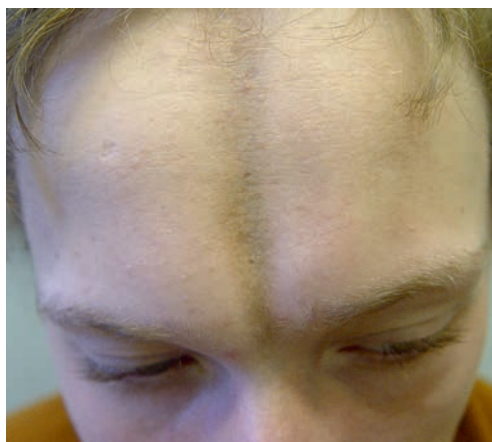

б

Рис. 3.20. Язва (а, б)



а



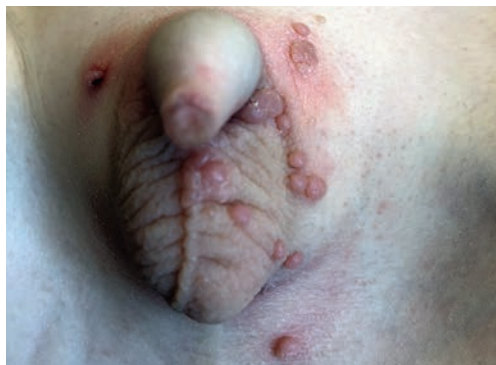б

Рис. 3.21. Рубец (а, б)

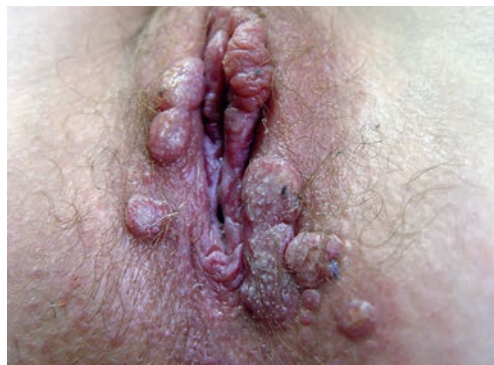келоидов (мочки ушных раковин, шея, грудь, спина, область кожи век, гениталий, ладоней, подошв). Свежие рубцы имеют розовую окраску, они сочные, легко ранимые. Старые рубцы обесцвечены, иногда с зоной пигментации по периферии.

Если рубцевание происходит без предшествующего изъязвления первичного элемента, его называют *рубцовой атрофией*.

**Вегетация** (*vegetatio*) — разрастание сосочков дермы с утолщением эпидермиса, приводящее к возникновению папилломатозных сосочкоподобных образований на поверхности кожи (рис. 3.22, рис. 3.23). Вегетации могут быть первичными (остроконечные кондиломы) и вторичными, возникающими на основе существующего чаще в складках воспалительного процесса



**Рис. 3.22.** Остроконечные кондиломы (*Condylomata acuminata*)



**Рис. 3.23.** Вегетирующие сифилитические папулы, широкие кондиломы (*Condylomata lata, verrucous condyloma*)

(вегетирующие сифилитические папулы, вегетирующая пузырчатка). Поверхность вегетаций может быть как сухой, покрытой нормальным или утолщенным роговым слоем, так и влажно-сочной, эрозированной.

## СПИСОК ЛИТЕРАТУРЫ

1. Горланов И.А., Леина Л.М., Милявская И.Р., Заславский Д.В. Болезни кожи новорожденных и грудных детей : краткое руководство для врачей. Санкт-Петербург : Фолиант, 2016. 208 с.
2. Хёгер Петер Г. Детская дерматология / пер. с нем под ред. А.А. Кубановой, А.Н. Львова. Москва : Издательство Панфилова ; БИНОМ. Лаборатория знаний, 2013. 648 с.
3. Hunt R.D., Friedlander S.F. Viral Infections // Neonatal and Infant Dermatology / edited by L.F. Eichenfield, I.J. Frieden, E.F. Mathes, A.L. Zaenglein. 3<sup>rd</sup> edition. Elsevier, 2015. P. 176–197.