



## ПРЕДИСЛОВИЕ

Анатомия человека — традиционно одна из фундаментальных наук в системе медицинского и биологического образования. Анатомия — первая из медицинских дисциплин, дающая абсолютно необходимые полные знания о строении тела человека будущему специалисту.

Анатомия человека относится к биологии, которая, будучи единой, включает два основных раздела: морфологию и физиологию. Морфология изучает форму и строение организмов, физиология — их жизнедеятельность. Анатомия является частью морфологии. Анатомия человека (в широком смысле) состоит из макроанатомии, микроанатомии (гистологии) и ультрамикроскопической анатомии (цитологии).

Анатомия человека — наука описательная. Преподавание проводится на трупных препаратах, но для эффективного обучения и, главное, усвоения огромного объема материала необходимы четкие, понятные, информативные рисунки и схемы, созданные на основе натуральных анатомических препаратов, иллюстрирующие и разъясняющие сложность и уникальность строения тела человека, его систем и органов.

Таким знаковым классическим атласом стала «Анатомия человека» Грея. Английский анатом XIX века Генри Грей был лектором по анатомии в Медицинской школе больницы Святого Георгия в Лондоне. В 1855 году он совместно с Генри Вандайком Картером решили создать недорогой и доступный учебник анатомии для студентов-медиков. Препарируя неостребованные тела из работных домов и больничных моргов, они в течение 18 месяцев работали над основой книги. Впервые учебник под названием «Анатомия Грея: описательная и хирургическая теория» был издан в 1858 году. К сожалению, через три года Грей заразился оспой и умер в возрасте 34 лет.

«Анатомия Грея» была и остается международным бестселлером уже более 100 лет, она интересна не только студентам, но и художникам и всем, кто изучает строение тела человека. Впервые в мировой и российской учебной литературе выходит атлас анатомических рисунков Грея, где на каждой авторской иллюстрации термины обозначены цифрами, а подрисовочная часть представлена на двух языках: русском и латинском, что облегчает усвоение. Латинские и русские термины полностью соответствуют последней Международной анатомической номенклатуре, утвержденной на XV Международном

анатомическом конгрессе в Риме в 1999 году. Русская терминология утверждена в качестве официальной IV Всероссийским съездом анатомов, гистологов и эмбриологов (Ижевск, 1999) (с изменениями и дополнениями), а также Terminologia Histologica. Международные термины по цитологии и гистологии человека с официальным списком русских эквивалентов (под редакцией В. В. Банина и В. Л. Быкова). Следуя классическому представлению о строении и функции органов и систем организма человека, многие анатомические термины даются с эпонимами (именными терминами).

Обращаем внимание читателей, что часть авторских терминов нами оставлена без изменений как дань великому анатому.

Атлас анатомических рисунков Грея содержит более 600 рисунков и схем, которые приведены в классической последовательности, используемой большинством анатомов: остеология, синдесмология, миология, сердечно-сосудистая система, нервная система, органы чувств, пищеварения, дыхания и голоса, мочеполовой аппарат, мужские и женские половые органы, а также хирургическая и общая анатомия. Даются полные авторские названия рисунков с русскими эквивалентами.

Почему именно рисунки? Большинство людей имеют очень хорошую зрительную память. Этим объясняется интерес читателей, изучающих анатомию человека, к богато иллюстрированным изданиям. Атлас анатомических рисунков Грея не заменяет, но замечательно дополняет натуральные препараты, делает их более понятными и доступными, дает возможность получить классическое полное представление о строении тела человека, изучить большинство его деталей.

Перед вами первая и пока единственная в отечественной литературе книга анатомических рисунков Грея с переводом на два языка (русский и латинский). Работа с книгой должна идти параллельно с изучением натуральных анатомических препаратов, учебников, других атласов и руководств по анатомии.

Атлас предназначен для студентов медицинских, биологических и спортивных учебных заведений. Он будет интересен преподавателям, аспирантам, учителям биологии общеобразовательных школ, лицеев, гимназий и колледжей.

Мы надеемся, что Атлас анатомических рисунков Грея будет востребован и сегодня, и в будущем. Авторы с благодарностью примут предложения и замечания читателей.

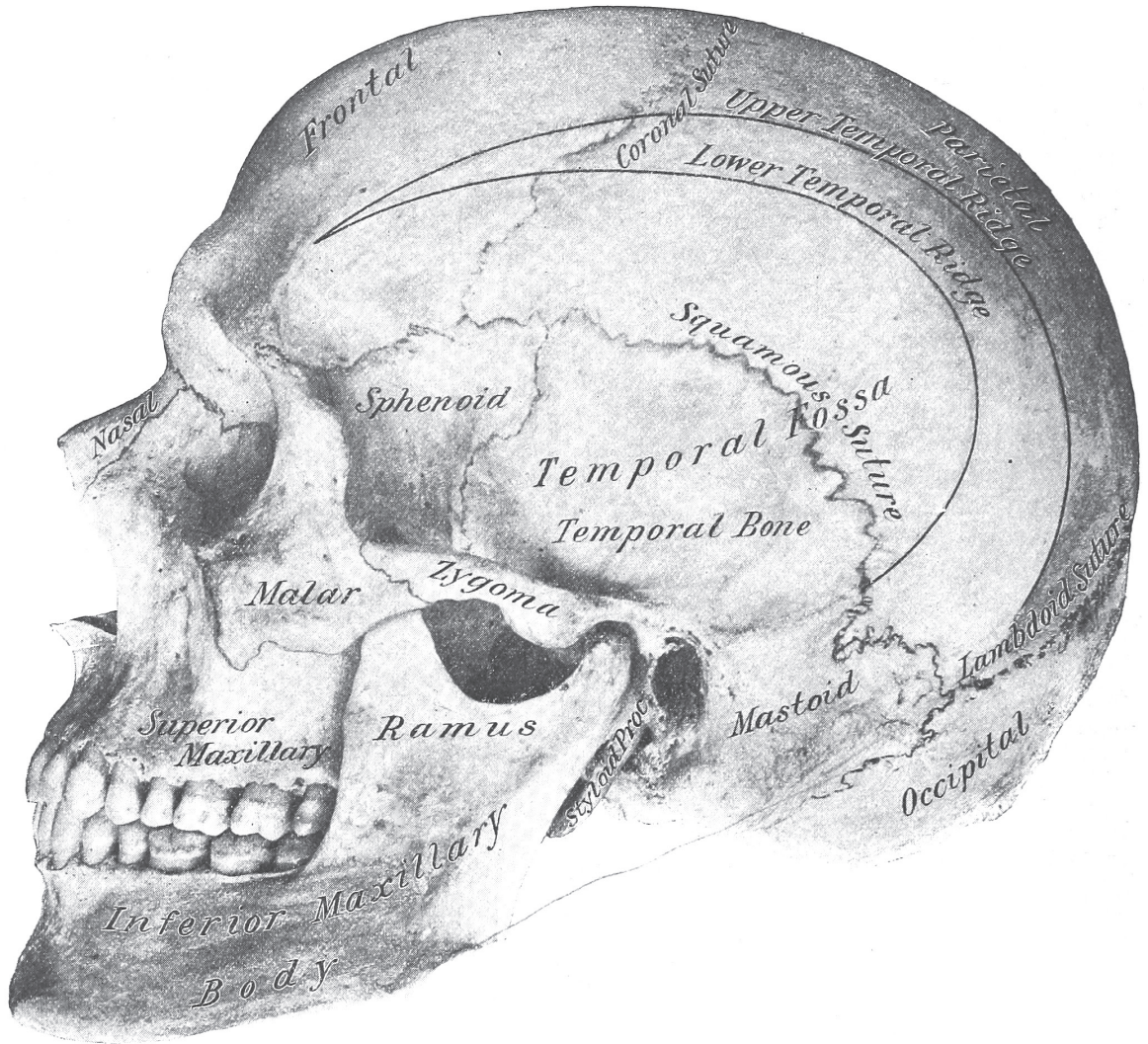
*Авторы*

# ОГЛАВЛЕНИЕ

<b>Часть первая. Остеология — скелет.....</b>	<b>8</b>
Позвоночник .....	10
Череп .....	38
Грудная клетка .....	100
Верхняя конечность .....	112
Нижняя конечность.....	144
<b>Часть вторая. Синдесмология (учение о соединениях костей).....</b>	<b>178</b>
Соединения костей черепа .....	180
Соединения костей туловища .....	188
Суставы верхней конечности .....	198
Суставы нижней конечности .....	210
<b>Часть третья. Миология (учение о мышцах).....</b>	<b>226</b>
Мышцы головы и шеи .....	228
Мышцы туловища .....	250
Мышцы верхней конечности .....	270
Мышцы нижней конечности .....	292
<b>Часть четвертая. Сердечно-сосудистая система .....</b>	<b>310</b>
Сердечно-сосудистая система.....	312
Сердце .....	314
Артерии головы и шеи .....	330
Артерии головного мозга .....	342
Артерии верхней части тела .....	350
Артерии верхней конечности .....	356
Артерии туловища .....	362
Артерии нижней части тела .....	372
Артерии нижней конечности .....	278
Вены головы и шеи .....	390
Вены верхней конечности .....	396

Вены туловища .....	398
Вены нижней конечности .....	404
<b>Часть пятая. Лимфатическая система .....</b>	<b>406</b>
<b>Часть шестая. Нервная система .....</b>	<b>420</b>
Головной мозг.....	422
Спинной мозг.....	464
Черепные нервы.....	476
Спинальные нервы.....	502
Нервы верхней конечности .....	508
Нервы нижней конечности .....	520
Симпатические нервы.....	528
<b>Часть седьмая. Органы чувств .....</b>	<b>534</b>
Органы обоняния и вкуса .....	536
Орган зрения .....	546
Орган слуха .....	564
<b>Часть восьмая. Пищеварительная система .....</b>	<b>574</b>
Ротовая полость.....	576
Пищевод.....	596
Брюшная полость.....	598
Печень.....	628
Поджелудочная железа.....	634
Селезенка.....	638
<b>Часть девятая. Дыхательная система .....</b>	<b>642</b>
Гортань .....	644
Трахея .....	652
Плевра .....	654
Средостение .....	656
Легкие.....	660
Щитовидная железа.....	664
Тимус .....	666
<b>Часть десятая. Мочеполовой аппарат .....</b>	<b>668</b>
Почка .....	670
Надпочечник.....	680
Мочевой пузырь.....	682
Мужской мочеиспускательный канал .....	686

<b>Часть одиннадцатая. Мужские половые органы</b> .....	<b>688</b>
<i>Простата</i> .....	690
<i>Пенис</i> .....	692
<i>Яичко и его оболочки</i> .....	694
<i>Семенные пузырьки</i> .....	698
<b>Часть двенадцатая. Женские половые органы</b> .....	<b>700</b>
<i>Женский таз</i> .....	702
<i>Матка</i> .....	704
<i>Придатки матки</i> .....	708
<i>Яичник</i> .....	710
<i>Молочные железы</i> .....	712
<b>Часть тринадцатая. Хирургическая анатомия грыжи</b> .....	<b>714</b>
<i>Паховая грыжа</i> .....	716
<i>Бедренная грыжа</i> .....	724
<b>Часть четырнадцатая. Хирургическая анатомия промежности</b> .....	<b>730</b>
<i>Промежность мужчины</i> .....	732
<i>Тазовые органы мужчины</i> .....	738
<b>Часть пятнадцатая. Общая анатомия и гистология</b> .....	<b>740</b>
<i>Клетки</i> .....	742
<i>Эпителий</i> .....	748
<i>Соединительная ткань</i> .....	754
<i>Жировая ткань</i> .....	758
<i>Хрящевая и костная ткани</i> .....	760
<i>Мышечная ткань</i> .....	774
<i>Нервная ткань</i> .....	782
<i>Сердечно-сосудистая система</i> .....	800
<i>Лимфатическая система</i> .....	806
<i>Кожа и ее производные</i> .....	812
<i>Диафрагма</i> .....	820
<i>Синовиальная оболочка</i> .....	822
<i>Алфавитный указатель</i> .....	824



*Часть первая*

# **ОСТЕОЛОГИЯ — СКЕЛЕТ**

*Позвоночник*

*Череп*

*Грудная клетка*

*Верхняя конечность*

*Нижняя конечность*



## ШЕЙНЫЙ ПОЗВОНОК

### ПЕРВЫЙ ШЕЙНЫЙ ПОЗВОНОК, ИЛИ АТЛАНТ (C1)

---

#### Рисунок 1. Шейный позвонок

1. Processus spinosus; Остистый отросток. 2. Processus transversus; Tuberculum posterius; Поперечный отросток; Задний бугорок. 3. Canalis arteriae vertebralis; Канал позвоночной артерии. 4. Processus transversus; Tuberculum anterius; Поперечный отросток; Передний бугорок. 5. Corpus vertebrae; Тело позвонка. 6. Processus transversus; Поперечный отросток. 7. Pediculus arcus vertebrae; Ножка дуги позвонка. 8. Processus articularis superior; Zygapophys superior; Верхний суставной отросток. 9. Processus articularis inferior; Zygapophys inferior; Нижний суставной отросток. 10. Lamina arcus vertebrae; Пластика дуги позвонка. 11. Foramen vertebrale; Позвоночное отверстие.

#### Рисунок 2 . Первый шейный позвонок, или атлант (C1)

1. Processus spinosus rudimentarius; Рудиментарный остистый отросток. 2. Arcus posterior atlantis; Задняя дуга атланта. 3. Facies articularis superior; Верхняя суставная поверхность. 4. Processus transversus; Поперечный отросток. 5. Arcus anterior atlantis; Передняя дуга атланта. 6. Tuberculum anterius; Передний бугорок. 7. Dens axis; Разрез через зуб второго шейного позвонка. 8. Lig. transversum; Поперечная связка (схема разреза). 9. Foramen canalis arteriae vertebralis; Отверстие канала позвоночной артерии. 10. Sulcus arteriae vertebralis et nervi cervicalis (I); Борозда позвоночной артерии и шейного нерва (I). 11. Massa lateralis atlantis; Латеральная масса.

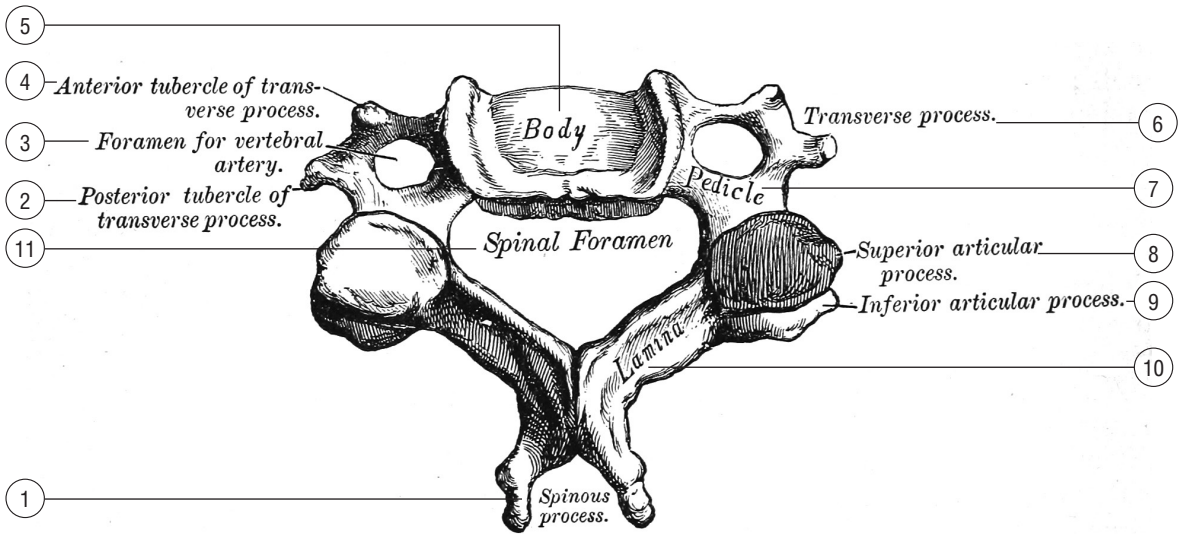


Figura 1. — Cervical vertebra

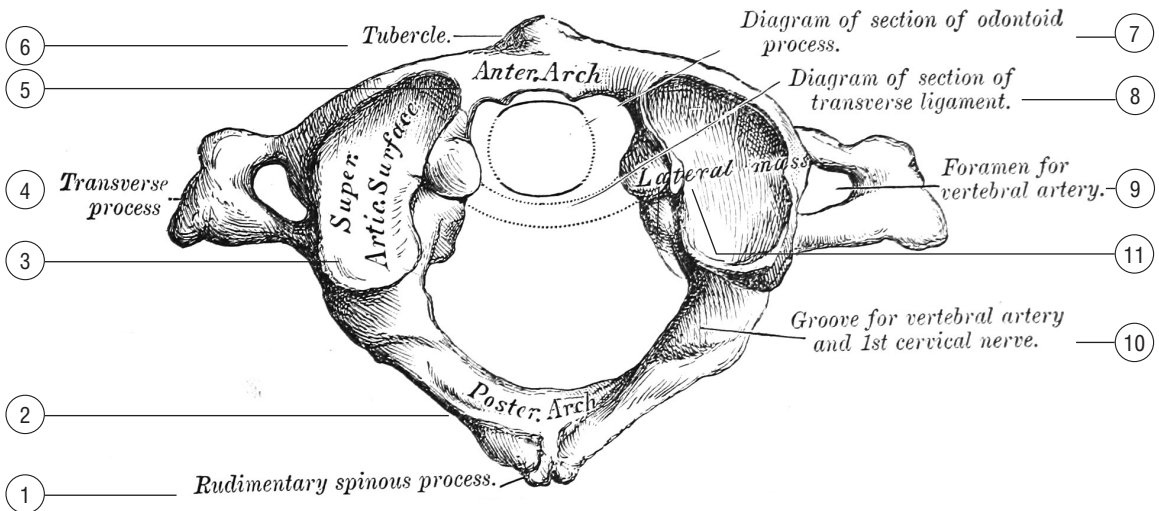


Figura 2. — Second cervical vertebra, or axis

## ВТОРОЙ ШЕЙНЫЙ ПОЗВОНОК, ИЛИ ОСЕВОЙ ПОЗВОНОК (CII)

## СЕДЬМОЙ ШЕЙНЫЙ ПОЗВОНОК, ИЛИ ВЫСТУПАЮЩИЙ ПОЗВОНОК (CVII)

---

### Рисунок 3. Второй шейный позвонок, или осевой позвонок (CII)

1. Processus spinosus; Остистый отросток. 2. Lamina arcus vertebrae; Пластинка дуги позвонка. 3. Facies articularis superior; Верхняя суставная поверхность. 4. Facies articularis ligamenti transversi; Суставная поверхность (для) поперечной связки. 5. Ligamentum intertransversarium; Бугристость зуба (для) межпоперечной связки. 6. Dens axis; Зуб осевого позвонка. 7. Facies articularis atlantis; Суставная поверхность (для) атланта. 8. Corpus vertebrae; Тело позвонка. 9. Processus transversus; Поперечный отросток. 10. Processus articularis inferior; Zygapophysialis inferior; Нижний суставной отросток.

### Рисунок 4. Седьмой шейный позвонок, или выступающий позвонок (CVII)

1. Processus spinosus; Остистый отросток. 2. Processus transversus; Поперечный отросток. 3. Corpus vertebrae; Тело позвонка. 4. Pediculus anterior arcus vertebrae; Передняя ножка дуги позвонка. 5. Pediculus posterior arcus vertebrae; Задняя ножка дуги позвонка. 6. Foramen vertebrale; Позвоночное отверстие.

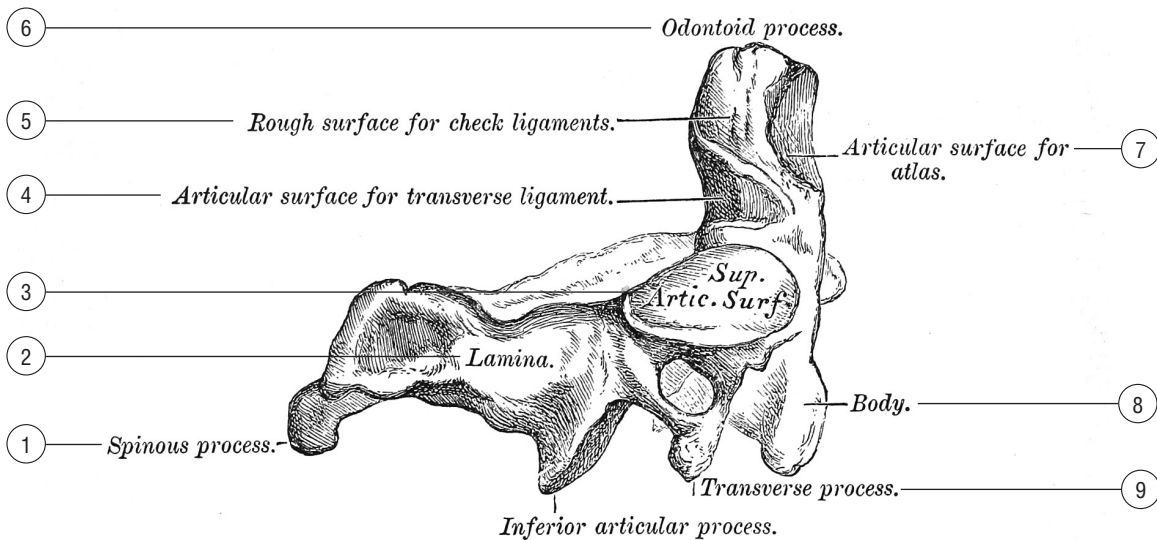


Figura 3. — Second cervical vertebra, or axis

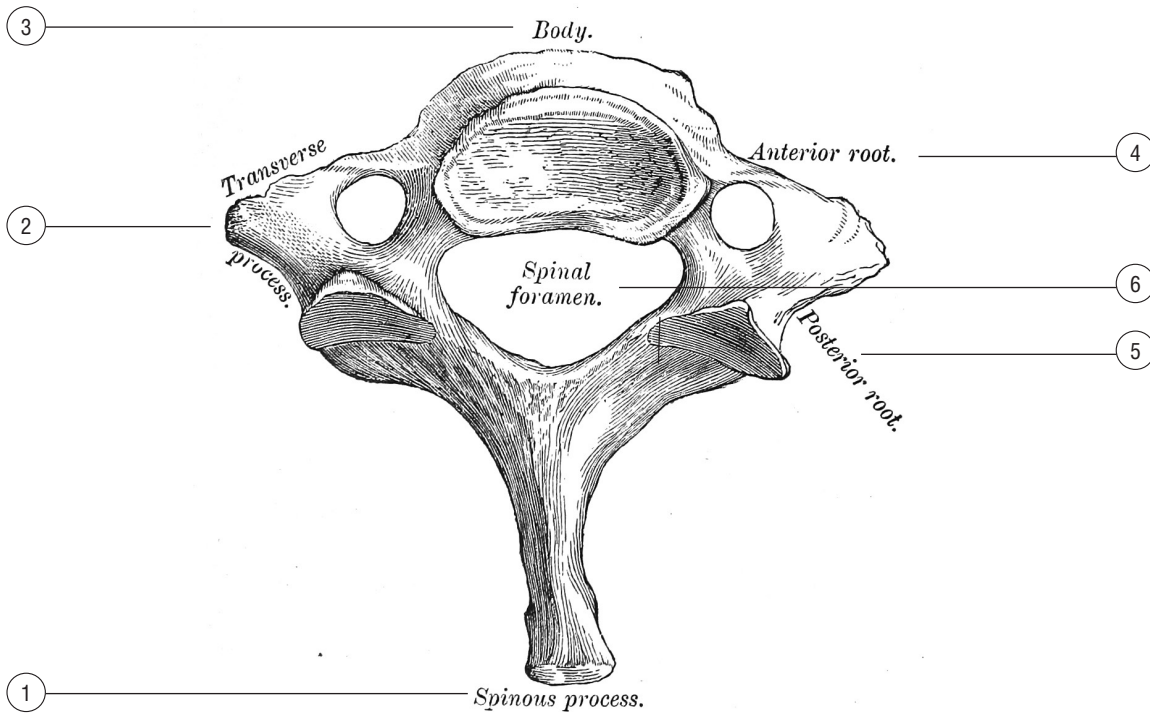


Figura 4. — Seventh cervical vertebra, or vertebra prominens

## ГРУДНОЙ ПОЗВОНОК

## ПОЯСНИЧНЫЙ ПОЗВОНОК

---

### Рисунок 5. Грудной позвонок

1. *Processus spinosus*; Остистый отросток. 2. *Fovea costalis processus transversus*; Реберная ямка поперечного отростка. 3. *Processus transversus*; Поперечный отросток. 4. *Facies articularis superior*; Верхняя суставная поверхность. 5. *Pedculus arcus vertebrae*; Ножка дуги позвонка. 6. *Fovea costalis superior*; Верхняя реберная ямка. 7. *Corpus vertebrae*; Тело позвонка. 8. *Fovea costalis inferior*; Нижняя реберная ямка (полуямка). 9. *Processus articularis inferior*; *Zygapophys inferior*; Нижний суставной отросток.

### Рисунок 6. Поясничной позвонок

1. *Processus articularis inferior*; *Zygapophys inferior*; Нижний суставной отросток. 2. *Processus spinosus*; Остистый отросток. 3. *Processus transversus*; Поперечный отросток. 4. *Processus articularis superior*; *Zygapophys superior*; Верхний суставной отросток. 5. *Pedculus arcus vertebrae*; Ножка дуги позвонка. 6. *Corpus vertebrae*; Тело позвонка.

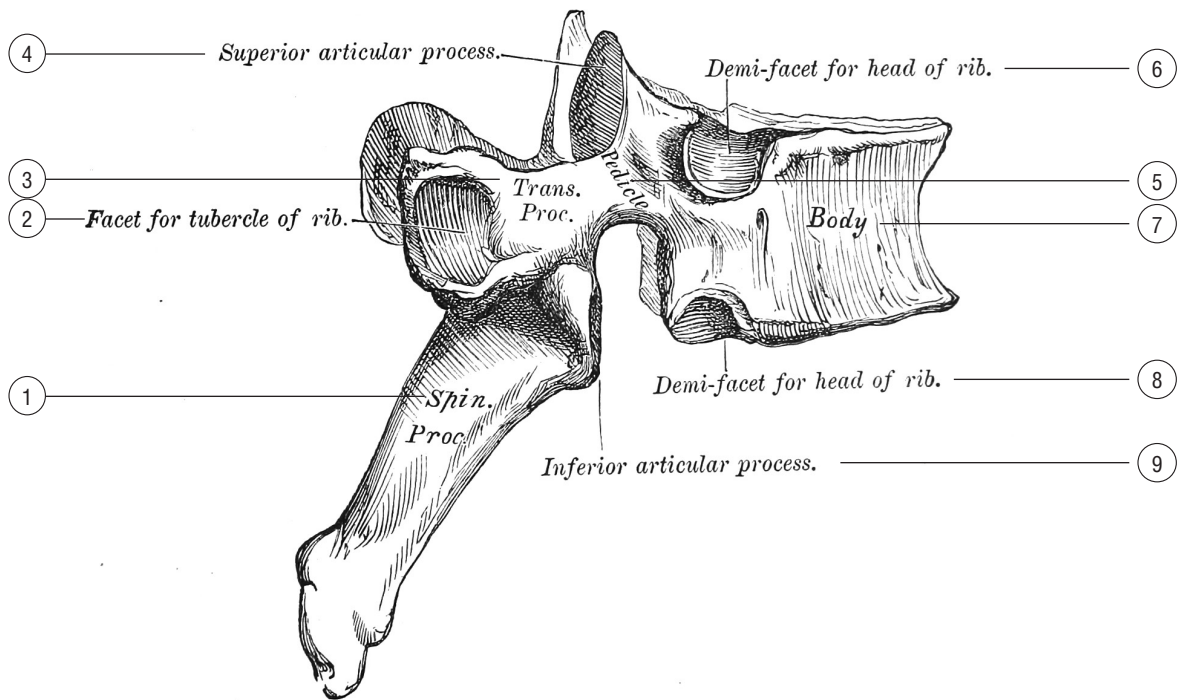


Figura 5. — A dorsal vertebra

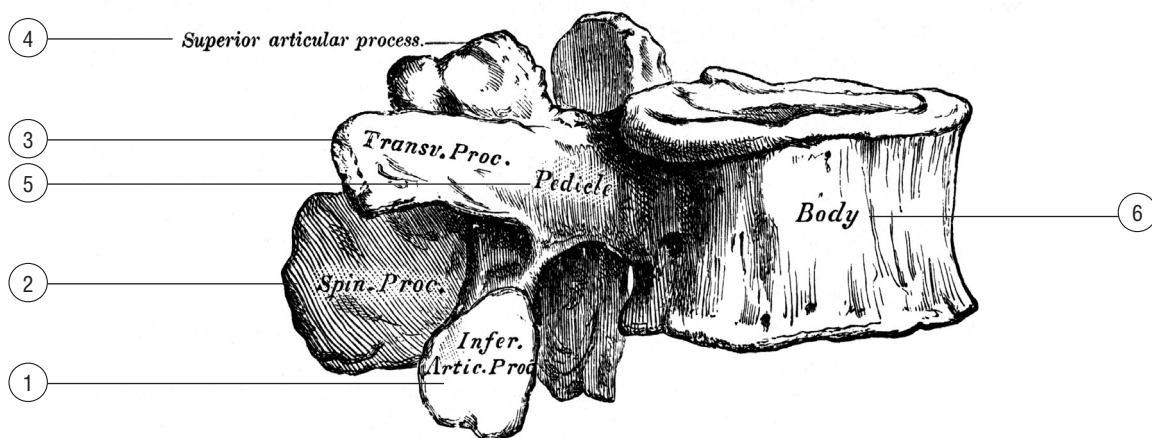


Figura 6. — Lumbar vertebra

## НЕТИПИЧНЫЕ ГРУДНЫЕ ПОЗВОНКИ

---

### Рисунок 7. Нетипичные грудные позвонки

1. Vertebra thoracica (T1); Грудной позвонок (T1). Полная верхняя реберная ямка; нижняя реберная полуямка.
2. Vertebra thoracica (TIX); Грудной позвонок (TIX). Верхняя полуямка.
3. Vertebra thoracica (TX); Грудной позвонок (TX). Полная реберная ямка.
4. Vertebra thoracica (TXI); Грудной позвонок (TXI). Полная реберная ямка. Отсутствие реберной ямки поперечного отростка.
5. Vertebra thoracica (TXII); Грудной позвонок (TXII). Полная реберная ямка. Отсутствие ямки поперечного отростка. Нижний суставной отросток выпуклый, повернутый наружу.

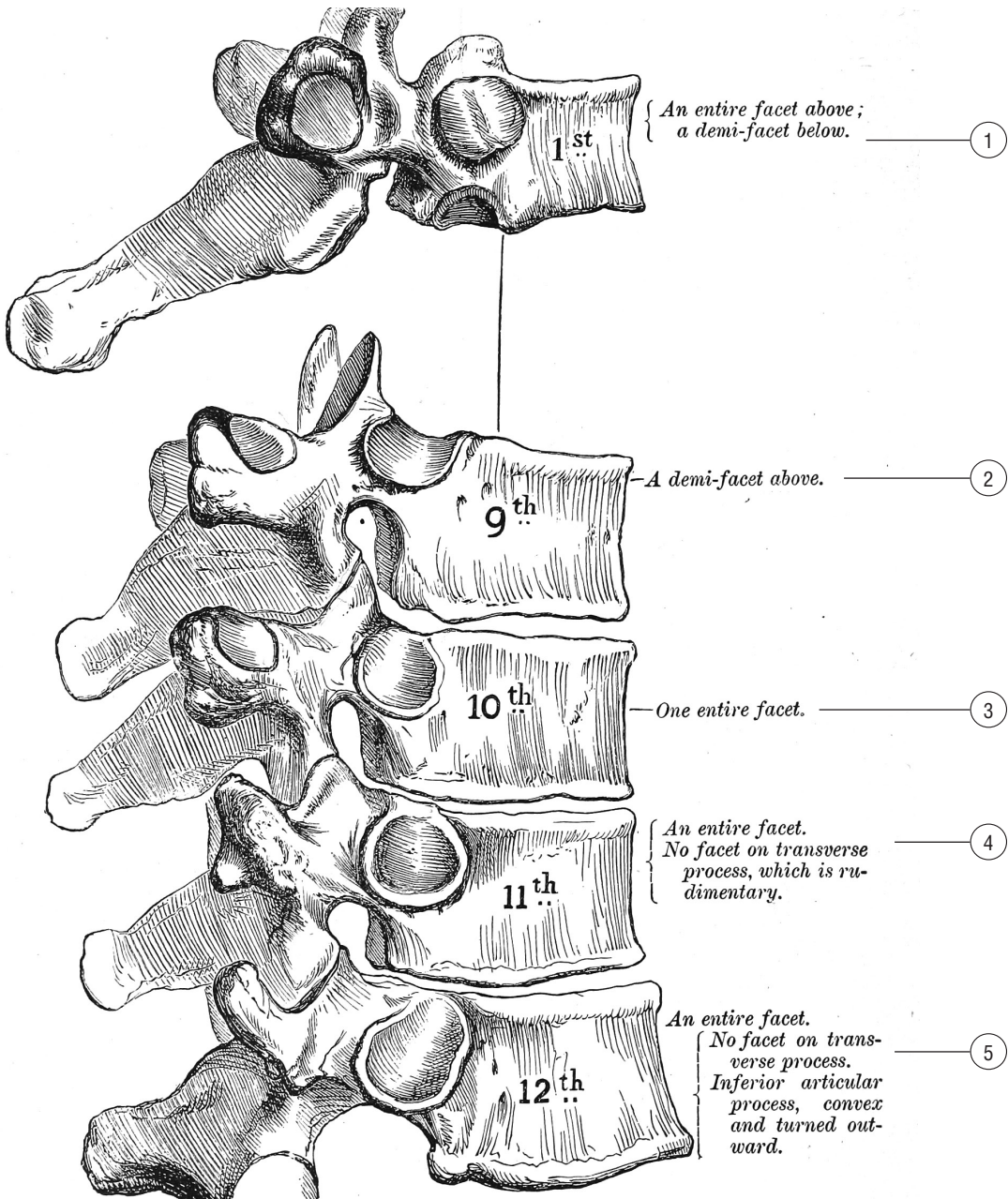


Figura 7. — Peculiar dorsal vertebrae