
Masahito Ohji
Editor

SURGICAL RETINA

ОГЛАВЛЕНИЕ

Редакторы серии книг	6
Редактор	6
О редакторе	6
Предисловие научного редактора	7
Список сокращений и условных обозначений	8
Глава 1. Эпиретинальные мембраны и макулярные псевдоразрывы (<i>Ч.-С. Шэнь, В.-Ч. У, Ч.-Ч. Лай</i>)	9
Глава 2. Витреомакулярный тракционный синдром (<i>Ю. Ичияма, М. Охджи</i>)	32
Глава 3. Макулярные разрывы (<i>Д. Веритти, В. Сарао, К. Данезе, П. Ланцетта</i>)	37
Глава 4. Миопический фовеошизис и отслойка сетчатки с макулярным разрывом (<i>К. Хирота, А. Хираката</i>)	56
Глава 5. Диабетическая ретинопатия: хирургическое лечение (<i>С. Чжэнь, М.К. Лян</i>)	67
Глава 6. Отслойка сетчатки и пролиферативная витреоретинопатия (<i>П. Чжао</i>)	81
Глава 7. Макулопатия, ассоциированная с ямкой диска зрительного нерва (<i>Н. Джейн, М.У. Джонсон</i>)	90
Глава 8. Колобомы сосудистой оболочки (<i>Э. Кери, Дж.Ф. Аревало</i>)	100
Глава 9. Глазной цистицеркоз (<i>Г. Лингам, Т. Шарма</i>)	105
Глава 10. Основные принципы 23G-, 25G- и 27G-вitreктомии (<i>А. Эбнетер, В.О. Чан, Я.С. Гилхотра</i>)	113
Глава 11. Робот-ассистированная витреоретинальная хирургия: преодолевая пределы человеческих возможностей (<i>К. Сюэ, Т.Л. Эдвардс, Х.С.М. Мининк, М.Дж. Билен, Дж.Дж.Л. Наус, М.П. Симунович, М.Д. де Смет, Р.Е. Макларен</i>)	122

Глава 1

ЭПИРЕТИНАЛЬНЫЕ МЕМБРАНЫ И МАКУЛЯРНЫЕ ПСЕВДОРАЗРЫВЫ

Чжэнь-сян Шэнь, Вэй-Чи У, Чи-Чун Лай

1.1. ВВЕДЕНИЕ

1.1.1. Эпиретинальная мембрана

Эпиретинальные мембраны (ЭРМ) обычно встречаются у лиц старше 50 лет, после 70 лет их диагностируют у 10–30% населения. ЭРМ на обоих глазах имеют место в 20% случаев. У 80% пациентов ЭРМ являются идиопатическими, а у 20% они носят вторичный характер и появляются на фоне предшествующей отслойки сетчатки (ОС) или патологии сетчатки воспалительного характера [1–5].

Обычно острота зрения (ОЗ) длительное время остается достаточно высокой, а само заболевание прогрессирует медленно [6, 7].

Впервые описал ЭРМ и их патогенез А. Iwanoфф еще в 1865 г. [8], но большинство данных об этиопатогенезе и лечении этой патологии были получены в 1980-х годах.

Существуют различные синонимы термина «эпиретинальная мембрана»: первичные складки сетчатки, целлофановая макулопатия, поверхностная складчатая ретинопатия, преретинальный макулярный фиброз, макулярная складчатость, складчатость внутренней поверхности сетчатки, внутрисетчаточный фиброз и патология витреоретинального интерфейса [9].

Считается, что в патогенезе ЭРМ важную роль играет нарушение целостности внутренней пограничной мембраны (ВПМ), которая служит субстратом для пролиферации глиаль-

ных клеток на внутренней поверхности сетчатки. Пролиферация глиальных клеток, между которыми вплетаются коллагеновые фибриллы кортикальных слоев стекловидного тела, приводит к формированию плотных витреоретинальных сращений [9–11]. В тех случаях, когда ЭРМ появляется на фоне первичного разрыва сетчатки или ОС, в ее составе зачастую присутствуют клетки пигментного эпителия сетчатки (ПЭС), и тогда она становится пигментированной [12–14].

В 1977 г. J.D. Gass предложил следующую классификацию ЭРМ:

- стадия 0 (целлофановая макулопатия): ЭРМ полупрозрачная и не сопровождается деформацией профиля внутренней поверхности сетчатки;
- стадия I (гофрированная целлофановая макулопатия): тонкая ЭРМ деформирует профиль внутренней поверхности сетчатки;
- стадия II (макулярное сморщивание): образуется плотная сероватая ЭРМ, которая затрудняет визуализацию подлежащих сосудов и вызывает существенную деформацию профиля сетчатки (табл. 1.1) [15].

Таблица 1.1. Классификация эпиретинальных мембран по J.D. Gass [15]

Стадия	Описание
0 (целлофановая макулопатия)	Эпиретинальная мембрана полупрозрачная, нет деформации профиля внутренней поверхности сетчатки
I (гофрированная целлофановая макулопатия)	Тонкая эпиретинальная мембрана деформирует профиль внутренней поверхности сетчатки
II (макулярное сморщивание)	Плотная сероватая эпиретинальная мембрана, которая затрудняет визуализацию подлежащих сосудов и вызывает существенную деформацию профиля сетчатки

Ч.-С. Шэнь (J.-H. Shen)
Department of Ophthalmology, Chang-Gung Memorial Hospital, Linkou, Taiwan

Вэй-Чи У (W.-C. Wu), Чи-Чун Лай (C.-C. Lai)
Department of Ophthalmology, Chang-Gung Memorial Hospital, Linkou, Taiwan
College of Medicine, Chang-Gung University, Taoyuan, Taiwan

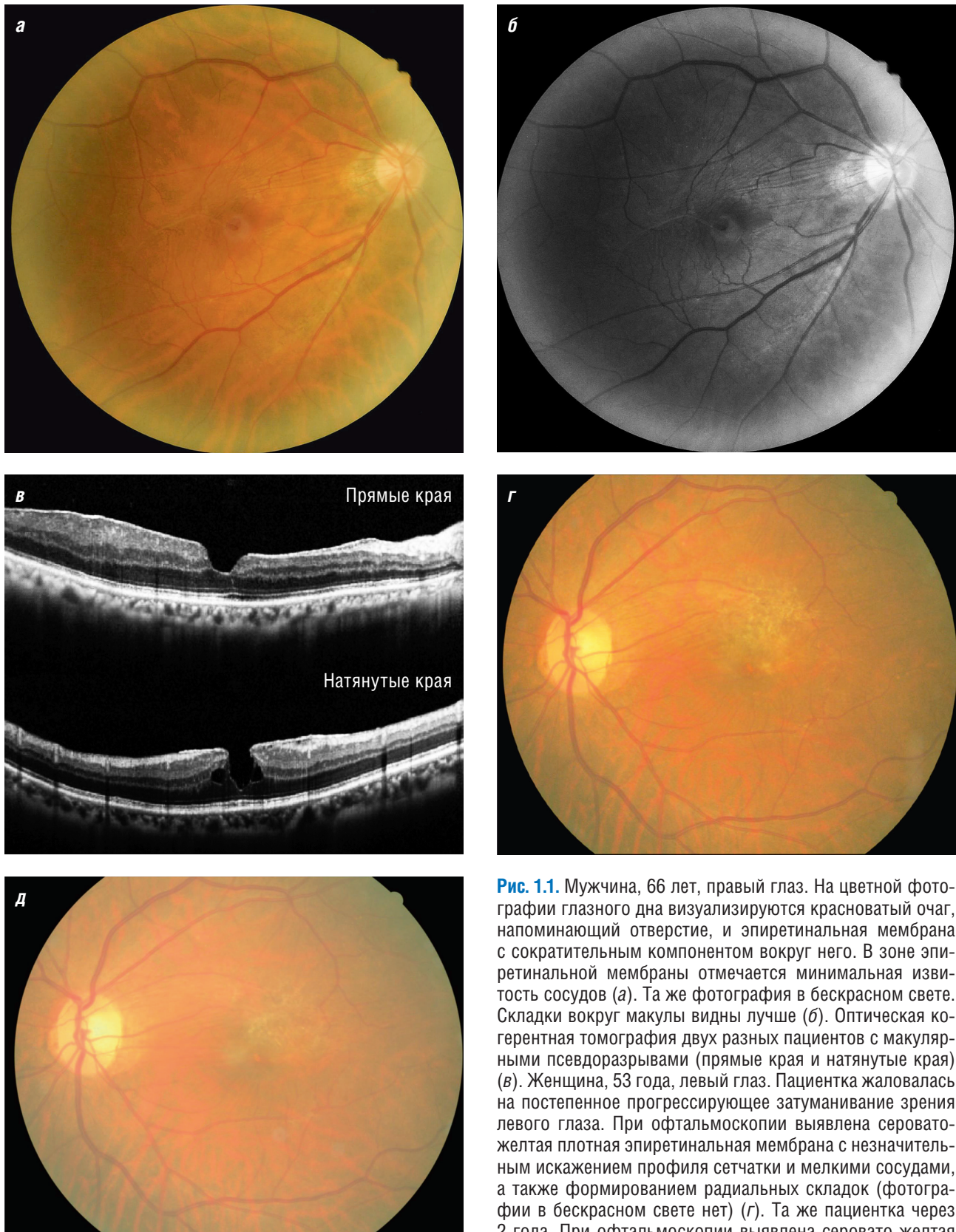


Рис. 1.1. Мужчина, 66 лет, правый глаз. На цветной фотографии глазного дна визуализируются красноватый очаг, напоминающий отверстие, и эпиретинальная мембрана с сократительным компонентом вокруг него. В зоне эпиретинальной мембраны отмечается минимальная извитость сосудов (а). Та же фотография в бесцветном свете. Складки вокруг макулы видны лучше (б). Оптическая когерентная томография двух разных пациентов с макулярными псевдоразрывами (прямые края и натянутые края) (в). Женщина, 53 года, левый глаз. Пациентка жаловалась на постепенное прогрессирующее затуманивание зрения левого глаза. При офтальмоскопии выявлена серовато-желтая плотная эпиретинальная мембрана с незначительным искажением профиля сетчатки и мелкими сосудами, а также формированием радиальных складок (фотографии в бесцветном свете нет) (г). Та же пациентка через 2 года. При офтальмоскопии выявлена серовато-желтая плотная эпиретинальная мембрана с незначительным искажением профиля сетчатки и формированием радиальных складок. Несмотря на стабильное состояние эпиретинальной мембраны, острота зрения снизилась с 0,4 до 0,3 (фотографии в бесцветном свете нет) (д)

Тактика ведения пациентов с ЭРМ подразумевает либо динамическое наблюдение, либо хирургическое вмешательство. Как правило, ЭРМ характеризуются стабильным клиническим течением, но пациенты могут жаловаться на ухудшение ОЗ и появление плохо переносимых метаморфозий. Оперативное лечение рекомендовано при снижении ОЗ до 0,2–0,4, прогрессировании метаморфозий или их плохой переносимости [9, 16].

1.1.2. Макулярный псевдоразрыв

Причиной появления макулярного псевдоразрыва служит сокращение ЭРМ. При офтальмоскопии оно выглядит как красноватый очаг округлой формы (рис. 1.1). ОЗ зачастую остается достаточно высокой, но у некоторых пациентов могут возникать метаморфозии. Макулярный псевдоразрыв выявляют у 8–20% пациентов с ЭРМ [17].

Макулярный псевдоразрыв был впервые описан в 1976 г. американским офтальмологом Arthur W. Allen Jr. и канадско-американским офтальмологом J.D. MacIntyre Gass. Они описали у 4 пациентов отверстие в ЭРМ, прилежащей к макуле, которое напоминало макулярный разрыв. У 2 пациентов клиническое течение заболевания было стабильным, у 1 пациента сформировался сквозной макулярный разрыв и у 1 пациента произошло спонтанное отслоение ЭРМ с закрытием псевдоразрыва. При первом осмотре у всех пациентов была зафиксирована достаточно высокая ОЗ. При флюоресцентной ангиографии (ФАГ) у 3 пациентов наблюдалась незначительная флюоресценция в основании псевдоразрыва, которая была меньше, чем в случае истинного макулярного отверстия (в то время как при ламеллярных макулярных разрывах она отсутствует вовсе) [18].

Благодаря достижениям оптической когерентной томографии (ОКТ) удалось уточнить характеристики и морфологию макулярных псевдоразрывов. В 2004 г. В. Naouchine и соавт. суммировали описания 40 случаев макулярных псевдоразрывов и пришли к выводу, что их ключевым признаком является углубление фовеальной ямки с уменьшением ее диаметра и утолщением краев. Толщина сетчатки в фовеа находится в пределах нормальных значений или незначительно увеличена (167 ± 42 мкм), а в зоне парафовеа сетчатка утолщена (363 ± 65 мкм) [19]. Расслоение сетчатки было расценено как формирование

ламеллярного макулярного разрыва на этой стадии.

В 2008 г. P. Gupta, A.A. Sadun и J. Sebag установили, что ЭРМ с разнонаправленными тракциями способствуют отеку сетчатки и образованию кистозных полостей в сетчатке [20]. В 2012 г. Z. Michalewska и соавт. впервые продемонстрировали, что все разновидности несквозного макулярного разрыва представляют собой один и тот же вариант макулопатии, возникающий вследствие сокращения ЭРМ, ВПМ или гиалоида [21].

В 2013 г. А. Gaudric и соавт. обследовали 54 глаза пациентов с макулярными псевдоразрывами на спектральном оптическом когерентном томографе Cirrus (Carl Zeiss Meditec, Дублин, США). На 24 глазах (44%) они выявили вертикальную фовеальную ямку с прямыми ровными краями, что свидетельствовало о центрипетальном сокращении ЭРМ. На 30 глазах (56%) имело место расширение фовеальной ямки с расщеплением ее краев, которые возникли вследствие асимметричных тангенциальных разнонаправленных тракций ЭРМ. Ученые выдвинули предположение, что в некоторых случаях ламеллярные макулярные разрывы являются разновидностью макулярных псевдоразрывов.

1.2. ЭТИОЛОГИЯ И ПАТОГЕНЕЗ

1.2.1. Эпиретинальные мембраны

Считается, что в патогенезе ЭРМ важную роль играет нарушение целостности ВПМ. Пролиферация глиальных клеток на внутренней поверхности сетчатки, между которыми вплетаются коллагеновые фибриллы кортикальных слоев стекловидного тела, приводит к формированию плотных витреоретинальных сращений [9–11].

ЭРМ могут возникать как при наличии задней отслойки стекловидного тела (ЗОСТ), так и без нее. В 1977 г. R.Y. Foos установил, что над крупными сосудами сетчатки ВПМ особенно тонкая [22, 23]. В этих зонах ее целостность может нарушаться, в результате чего начинается пролиферация глиальных клеток на внутренней поверхности сетчатки. Между глиальными клетками вплетаются коллагеновые фибриллы кортикальных слоев стекловидного тела, и в конечном итоге формируются плотные витреоретинальные сращения [9–11]. Кроме того, R.Y. Foos выяснил, что ишемия сетчатки

и воспаление могут способствовать фермент-опосредованному нарушению целостности ВПМ и индуцировать пролиферацию глиальных клеток [22, 23].

R.G. Michels предложил следующую последовательность событий патогенеза ЭРМ у пациентов с ЗОСТ [9]:

- 1) формирование сквозных разрывов сетчатки с попаданием клеток ПЭС в полость стекловидного тела;
- 2) нарушение целостности ВПМ с последующей пролиферацией глиальных клеток на внутренней поверхности сетчатки;
- 3) механическое повреждение диска зрительного нерва (ДЗН) (где ВПМ ослаблена или отсутствует) с последующей пролиферацией глиальных клеток;
- 4) развитие интраокулярного воспаления и/или появление кровоизлияний, которые активируют другие клетки, способные к пролиферации [24, 25].

В тех случаях, когда ЭРМ появляется на фоне первичного разрыва сетчатки или ОС, в ее составе зачастую присутствуют клетки ПЭС, и тогда она становится пигментированной [12–14]. Образованию макулярных ЭРМ после хирургии ОС способствуют различные факторы, а именно [9]:

- 1) пожилой возраст [26];
- 2) низкая ОЗ в предоперационном периоде [26];
- 3) тотальная ОС [27];
- 4) наличие ЭРМ в предоперационном периоде на любом участке сетчатки [26];
- 5) кровоизлияние в стекловидное тело [28, 29];
- 6) дренирование субретинальной жидкости и наличие множественных перфораций [27, 29];
- 7) интраоперационные осложнения (включая выпадение стекловидного тела) [29].

Сморщивание ЭРМ может быть вызвано сокращением миофибробластов или волокон стекловидного тела [30, 31].

В случае плотных ЭРМ, деформирующих сетчатку, возможно просачивание жидкости из сосудов с возникновением отека сетчатки. Примерно в 20% случаев хроническое просачивание жидкости можно выявить посредством ФАГ, но со временем оно уменьшается [9].

В 1981 г. А. Kampik и соавт. описали ультраструктурные изменения на 56 глазах пациентов с ЭРМ. В 91% были обнаружены клетки, напоминающие миофибробласты. Клетки ПЭС

выявлялись только при наличии ОС (11 из 23 глаз), в том числе с грубой преретинальной пролиферацией (11 из 11 глаз). Фиброзные астроциты и фибробласты были обнаружены на 44 (79%) и 43 (77%) глазах соответственно, а при наличии ОС — в 83 и 61% случаев соответственно [31].

В 1982 г. R.G. Michels описал серию из 74 случаев. На 46 глазах (62%) выявлена ОС, на 9 глазах (12%) не было никакой иной патологии, кроме ЗОСТ. На 2 глазах (3%) состояние было расценено как врожденное, и на 2 (3%) — как приобретенное в молодом возрасте. На 15 глазах (20%) у пациентов в анамнезе отмечались увеит, проникающее ранение глазного яблока, кровоизлияние в стекловидное тело, а также лазеркоагуляция сетчатки или хирургические вмешательства по поводу других глазных заболеваний (не ОС). В удаленных ЭРМ были обнаружены клетки пигментного эпителия, фиброзные астроциты, макрофаги, фиброциты, микрофиламенты и коллаген внеклеточного матрикса.

Позднее (в 2011 г.) А.Т. Yazıcı и соавт. установили, что в большинстве случаев (43%) ЭРМ

Таблица 1.2. Этиология эпиретинальной мембраны

Исследование	Этиология эпиретинальной мембраны
Michels R.G. [9]	Отслойка сетчатки в анамнезе, 46 глаз (62%)
	Идиопатические, 9 глаз (12%)
	Возрастные особенности, 4 глаза (5%)
	Хирургия катаракты в анамнезе, 3 глаза (4%)
	Увеит, гемофтальм, лазеркоагуляция сетчатки, проникающее ранение глазного яблока и другие операции в анамнезе, 12 глаз (16%)
Poliner L.S. и соавт. [33]	Идиопатические, 61 глаз (69%)
	Отслойка сетчатки в анамнезе, 27 глаз (31%)
Yazıcı A.T. и соавт. [32]	Идиопатические, 61 глаз (69%)
	Отслойка сетчатки в анамнезе, 27 глаз (31%)
	Идиопатические, 125 глаз (43%)
	Диабетическая ретинопатия, 107 глаз (37%)
	Тромбозы вен сетчатки, 28 глаз (10%)
	Увеит, 12 глаз (4%)
	Отслойка сетчатки в анамнезе, 5 глаз (2%)
Другие заболевания, 16 глаз (5%)	

являются идиопатическими [32]. Однако эти эпидемиологические исследования сложно сравнивать между собой, поскольку разница в выборках пациентов может существенно повлиять на результаты такого сравнения (табл. 1.2).

Таким образом, считается, что в патогенезе ЭРМ основную роль играет нарушение целостности ВПМ. Пролiferация глиальных клеток на внутренней поверхности сетчатки, между которыми вплетаются коллагеновые фибриллы кортикальных слоев стекловидного тела, приводит к формированию плотных витреоретинальных сращений. ЭРМ могут возникать как на фоне ЗОСТ, так и без нее. В клинической практике по-прежнему используется классификация ЭРМ по Gass (стадии 0, I и II; см. табл. 1.1). Гистологически в составе ЭРМ выявляются клетки пигментного эпителия, фиброзные астроциты, макрофаги, фиброциты, микрофиламенты и коллаген внеклеточного матрикса.

1.2.2. Макулярные псевдоразрывы

До 2013 г. гистологических исследований при макулярных псевдоразрывах не было [34]. Согласно теории, выдвинутой A.W. Allen и J.D. Gass в 1976 г., макулярный разрыв возникает вследствие сокращения ЭРМ [18]. Эту гипотезу подтверждают два исследования (табл. 1.3) [21, 34].

Некоторые псевдоразрывы характеризуются натянутостью краев или расслоением сетчатки, что невозможно объяснить центрипетальным сокращением ЭРМ в единственном направлении. A. Gaudric и соавт. проанализировали результаты анфас-ОКТ, выполненной на 54 глазах пациентов с макулярными псевдоразрывами. На 24 глазах края макулярного псевдоразрыва были ровными, а на 30 глазах — натянутыми (табл. 1.4; рис. 1.2). В первом случае ЭРМ зачастую была гладкой, сокращаясь вокруг псевдоразрыва с образованием радиальных складок сетчатки, сходящихся по направлению к краю ЭРМ, что отражает центрипетальный характер ее сокращения. Кроме того, такие псевдоразрывы часто характеризуются наличием нескольких направлений сокращения ЭРМ и асимметричными деформациями профиля сетчатки [34].

Впрочем, Z. Michalewska и соавт. указывают, что подобная деформация макулярного профиля может быть вызвана не только сокращением ЭРМ. Причиной формирования всех разновидностей несквозных макулярных разрывов также являются гиперрефлективные

линейные образования, напоминающие ЭРМ, утолщение ВПМ и гиалоид [21].

В 2015 г. R.G. Schumann и соавт. проанализировали свойства ЭРМ на 27 глазах пациентов с макулярными псевдоразрывами и пришли к выводу, что в большинстве случаев ЭРМ они являются тракционными [35] (табл. 1.5).

Таблица 1.3. Этиопатогенез макулярных псевдоразрывов

Исследование	Этиопатогенез
Allen A.W. и Gass J.D. [18]	Центрипетальное сокращение эпиретинальной мембраны
Gaudric A. и соавт. [34]	Центрипетальное сокращение в нескольких точках
Michalewska Z. и соавт. [20]	Гиперрефлективные линейные структуры (эпиретинальная мембрана, утолщение внутренней пограничной мембраны, гиалоид) могут быть причиной несквозных макулярных разрывов

Таблица 1.4. Особенности псевдоразрывов и характер сокращения эпиретинальной мембраны [34]

Особенности псевдоразрывов	Характер сокращения эпиретинальной мембраны
Прямые края фовеа ($n=24$)	Гладкая эпиретинальная мембрана, сокращающаяся вокруг псевдоразрыва, с формированием радиальных складок сетчатки, которые сходятся по направлению к краям эпиретинальной мембраны, что ведет к ее центрипетальному сокращению ($n=18$)
	Сложное расположение складок ($n=4$)
	Гладкая эпиретинальная мембрана, видимых складок нет ($n=2$)
Натянутые края с частичным расщеплением внутренних и внешних слоев сетчатки ($n=30$)	Сокращения в нескольких направлениях, асимметричное искажение профиля сетчатки, выворот краев фовеа ($n=22$)
	Гладкая эпиретинальная мембрана с незначительными складками ($n=4$)
	В большей или меньшей степени радиальный характер сокращений ($n=4$)

Таблица 1.5. Характеристики эпиретинальной мембраны (спектральная оптическая когерентная томография) [35]

Эпиретинальная мембрана	Псевдоразрывы, глаз ($n=27$)
Типичная тракционная	24
Атипичная эпиретинальная	0
Комбинированная	3

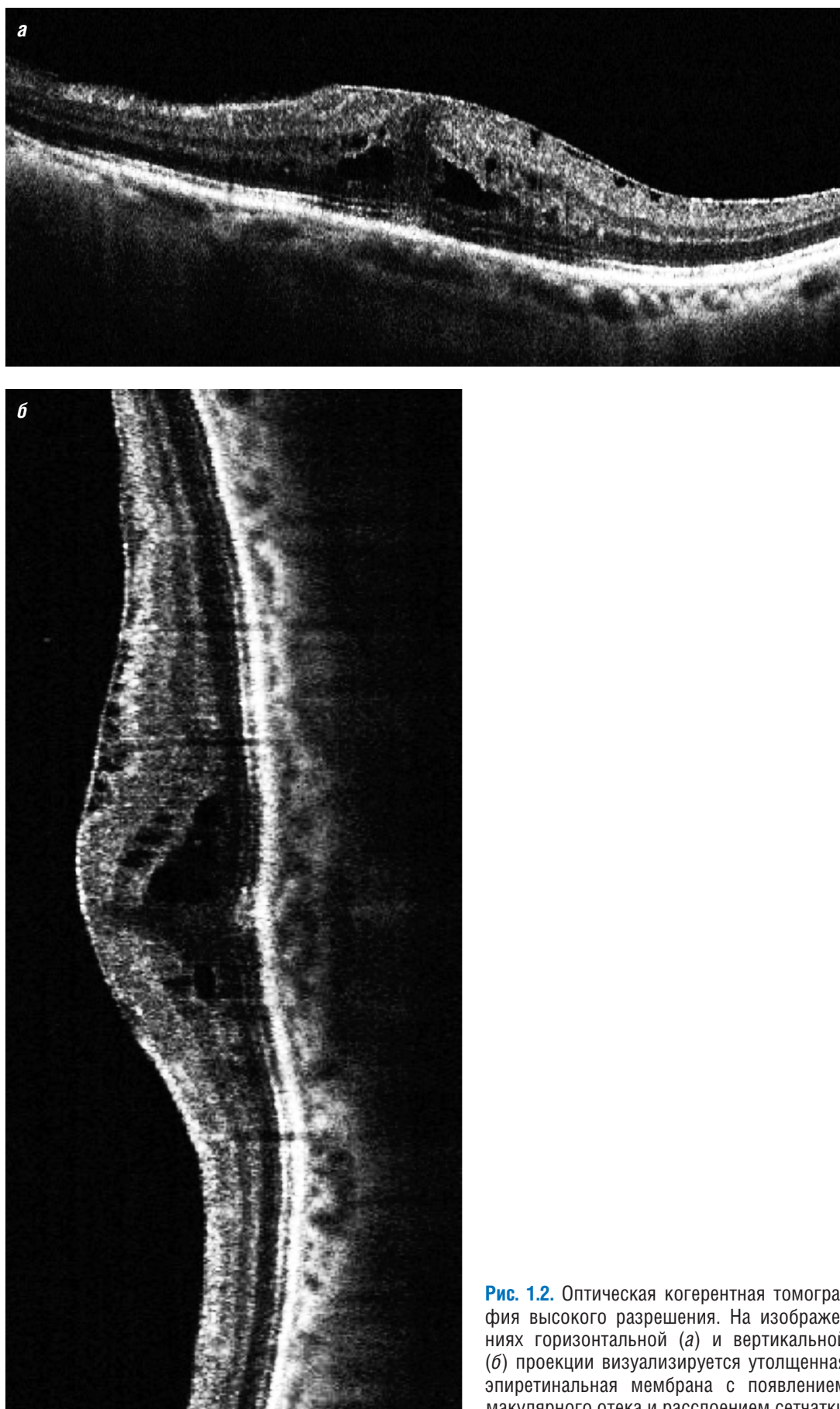


Рис. 1.2. Оптическая когерентная томография высокого разрешения. На изображениях горизонтальной (а) и вертикальной (б) проекции визуализируется утолщенная эпиретинальная мембрана с появлением макулярного отека и расслоением сетчатки