



# Оглавление

Список сокращений .....	8
Вступление .....	9
<b>Глава 1. Ультразвуковое исследование печени .....</b>	<b>11</b>
1.1. Нормальная эхоанатомия печени .....	11
1.1.1. Сегментарное строение печени .....	11
1.1.2. Правая доля печени .....	16
1.1.3. Левая доля печени .....	21
1.1.4. Хвостатая доля печени .....	25
1.1.5. Оценка сосудов печени .....	28
1.2. Ультразвуковая диагностика патологии печени .....	38
1.2.1. Диффузные изменения печени .....	38
1.2.1.1. Жировая дегенерация печени (синонимы: жировой гепатоз, жировая инфильтрация, стеатогепатит и др.) .....	38
1.2.1.2. Гепатит .....	43
1.2.1.3. Цирроз печени .....	49
1.2.2. Опухолевые и очаговые изменения печени .....	59
1.2.2.1. Доброкачественные опухоли. Очаговые изменения .....	59
1.2.2.1.1. Гемангиомы .....	59

1.2.2.1.2. Аденома .....	65
1.2.2.1.3. Фокально-нодулярная (узловая, очаговая) гиперплазия .....	66
1.2.2.1.4. Кисты .....	69
1.2.2.1.5. Абсцесс .....	82
1.2.2.1.6. Гематома .....	88
1.2.2.1.7. Очаговая форма жирового гепатоза .....	91
1.2.2.1.8. Очаговые изменения печени при других заболеваниях .....	91
1.2.2.2. Злокачественные опухоли .....	92
1.2.2.2.1. Гепатоцеллюлярная карцинома .....	92
1.2.2.2.2. Холангиоцеллюлярный рак печени .....	98
1.2.2.2.3. Метастатическое поражение печени .....	100
1.3. Основные (обязательные) положения протокола ультразвукового исследования печени .....	109
1.4. Примеры протоколов ультразвукового исследования печени .....	113
<b>Глава 2. Ультразвуковое исследование желчного пузыря, желчевыводящих протоков .....</b>	<b>115</b>
2.1. Нормальная эхоанатомия желчного пузыря, желчевыводящих протоков ..	115
2.1.1. Желчный пузырь .....	115
2.1.2. Желчевыводящие протоки .....	117

2.2. Ультразвуковая диагностика патологии желчного пузыря, желчевыводящих протоков . . . . .	122
2.2.1. Аномалии развития . . . . .	122
2.2.2. Холестероз желчного пузыря. . . . .	128
2.2.3. Воспалительные изменения желчевыводящей системы . . . . .	129
2.2.4. Желчекаменная болезнь . . . . .	143
2.2.5. Аденомиоматоз . . . . .	151
2.2.6. Полипы . . . . .	153
2.2.7. Опухоли. . . . .	156
2.3. Основные (обязательные) положения протокола ультразвукового исследования. . . . .	163
2.4. Пример протокола ультразвукового исследования желчного пузыря и желчевыводящих протоков . . . . .	167
<b>Глава 3. Ультразвуковое исследование поджелудочной железы . . . . .</b>	<b>168</b>
3.1. Нормальная эхоанатомия поджелудочной железы . . . . .	168
3.2. Ультразвуковая диагностика патологии поджелудочной железы . . . . .	174
3.2.1. Аномалии развития . . . . .	174
3.2.2. Неопухолевые поражения поджелудочной железы . . . . .	175
3.2.2.1. Воспалительные изменения . . . . .	175

3.2.2.2. Другие неопухолевые поражения . . . . .	194
3.2.3. Опухоли поражения . . . . .	199
3.2.3.1. Кистозные образования . . . . .	201
3.2.3.2. Другие опухоли. . . . .	206
3.2.3.3. Рак поджелудочной железы (очаговая, очагово-инfiltrативная, инвазивно-инfiltrативная формы) . . . . .	210
3.2.3.4. Метастатическое поражение . . . . .	218
3.3. Основные (обязательные) положения протокола ультразвукового исследования. . . . .	220
3.4. Примеры протоколов ультразвукового исследования поджелудочной железы. . . . .	223
<b>Глава 4. Ультразвуковое исследование селезенки . . . . .</b>	<b>225</b>
4.1. Нормальная эхоанатомия селезенки. . . . .	225
4.2. Ультразвуковая диагностика патологии селезенки. . . . .	230
4.2.1. Аномалии развития . . . . .	230
4.2.2. Спленомегалия . . . . .	232
4.2.3. Очаговые изменения селезенки . . . . .	234
4.2.3.1. Неопухолевые очаговые изменения. . . . .	234
4.2.3.1.1. Киста селезенки. . . . .	234
4.2.3.1.2. Инфаркт селезенки. . . . .	237

4.2.3.1.3. Травма селезенки. ....	239
4.2.3.1.4. Абсцесс. ....	241
4.2.3.1.5. Послеоперационные изменения. ....	241
4.2.3.1.6. Неопухолевые очаговые изменения селезенки при сопутствующих заболеваниях. ....	244
4.2.3.2. Доброкачественные опухоли. ....	246
4.2.3.3. Злокачественные опухоли. ....	250
4.3. Основные (обязательные) положения протокола ультразвукового исследования. ....	251
4.4. Примеры протоколов ультразвукового исследования селезенки. ....	254
<b>Глава 5. Свободная жидкость в брюшной полости. ....</b>	<b>255</b>
5.1. Примеры протоколов определения свободной жидкости в брюшной полости. ....	260
Список литературы. ....	261

# Глава 1

## Ультразвуковое исследование печени

### 1.1. Нормальная эхоанатомия печени

Печень имеет висцеральную и диафрагмальную поверхности, делится на три доли (правую, левую, хвостатую, квадратную) и восемь сегментов (по Couinaud С., 1957).

В состав печеночной триады в воротах печени входят: воротная вена, печеночная артерия и общий желчный проток (холедох).

Печеночные вены, как правило, представлены тремя главными стволами — правым, средним и левым.

#### 1.1.1. Сегментарное строение печени (рис. 1.1–1.4)

Сегментарная анатомия печени базируется на классификации по Couinaud С. (1957) и основывается на особенностях кровоснабжения печени. Печень делится на восемь сегментов (рис. 1.1).

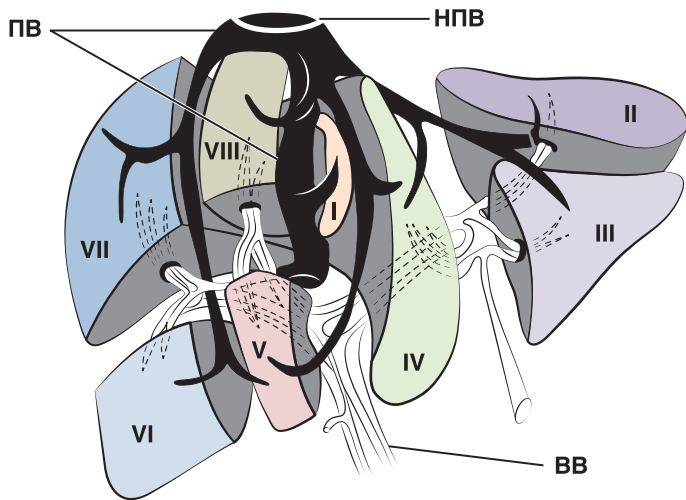


Рис. 1.1. Сегментарное строение печени. ПВ — печеночные вены; НПВ — нижняя полая вена; ВВ — воротная вена



I сегмент	Хвостатая доля
II сегмент	Верхний латеральный сегмент левой доли
III сегмент	Нижний латеральный сегмент левой доли
IV сегмент	Медиальный сегмент левой доли (квадратная доля), имеет 2 подсегмента: <ul style="list-style-type: none"> <li>• IVа – верхний</li> <li>• IVб – нижний</li> </ul>
V сегмент	Передний нижний сегмент правой доли
VI сегмент	Задний нижний сегмент правой доли
VII сегмент	Задний верхний сегмент правой доли
VIII сегмент	Передний верхний сегмент правой доли

Сегментом печени принято называть участок печени, имеющий до некоторой степени обособленное кровоснабжение, желчный отток, иннервацию и лимфообращение.

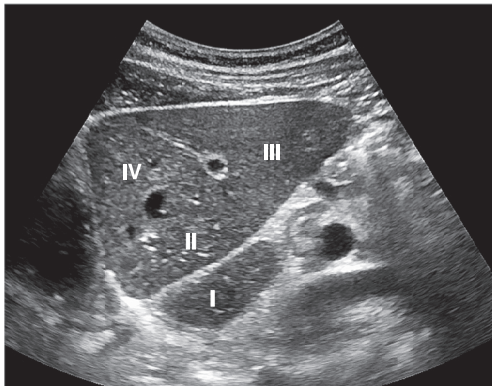
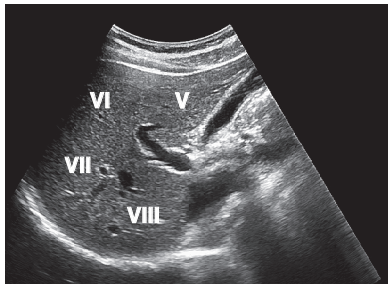
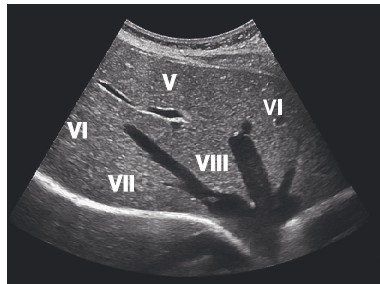


Рис. 1.2. Сегментарное строение печени. Левая доля



**Рис. 1.3.** Сегментарное строение печени. Правая доля печени, В-режим, поперечное сканирование



**Рис. 1.4.** Сегментарное строение печени. Правая доля печени, В-режим, продольное сканирование

## 1.1.2. Правая доля печени (рис. 1.5–1.8)

Положение пациента	<ul style="list-style-type: none"><li>• Лежа на спине, на левом боку</li></ul>
Положение датчика	<ul style="list-style-type: none"><li>• Продольно и поперечно в правом подреберье, по межреберным промежуткам</li><li>• Сканирование в косой, продольной и поперечной плоскостях, смещая датчик вверх, вниз, вправо, влево</li></ul>
Оценка в В-режиме	<ul style="list-style-type: none"><li>• При нормальном глубоком дыхании, при задержке дыхания</li></ul>
Размеры	<ul style="list-style-type: none"><li>• Передне-задний размер (толщина) правой доли, &lt;12,5 см (поперечное положение датчика)</li><li>• Вертикальный размер правой доли &lt;15,0 см (продольное положение датчика по длинной оси правой почки)</li></ul>
Контуры	<ul style="list-style-type: none"><li>• Четкие, ровные</li></ul>
Эхоструктура	<ul style="list-style-type: none"><li>• Гомогенная, мелкозернистая</li></ul>
Эхогенность	<ul style="list-style-type: none"><li>• Сопоставима или несколько выше эхогенности паренхимы правой почки и всегда ниже эхогенности селезенки</li></ul>

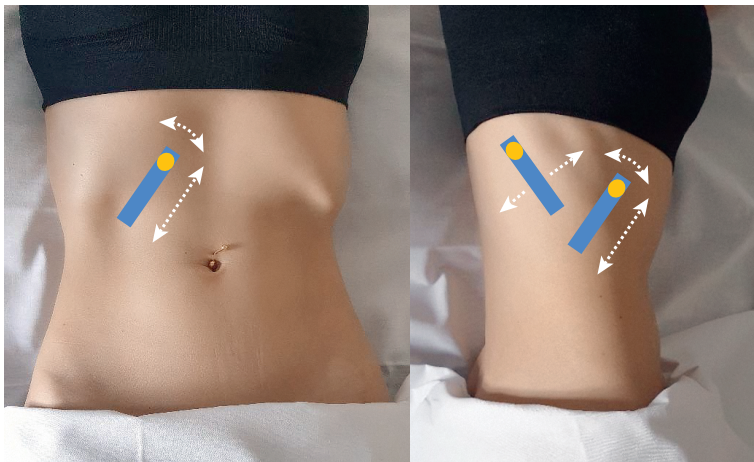


Рис. 1.5. Положение пациента, положение и направления движения датчика при исследовании правой доли печени

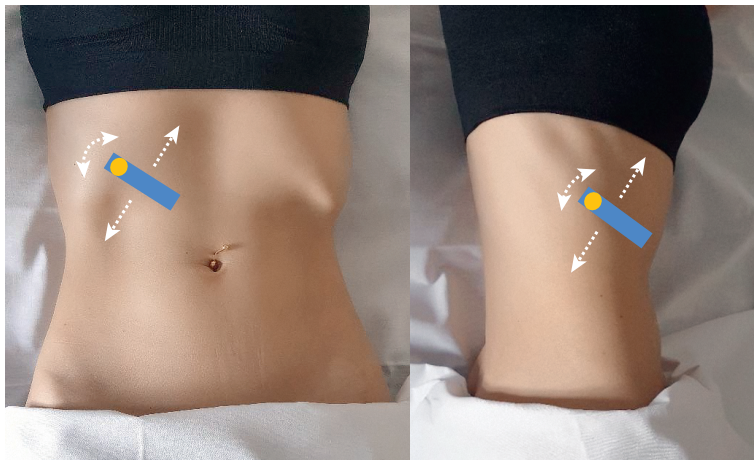
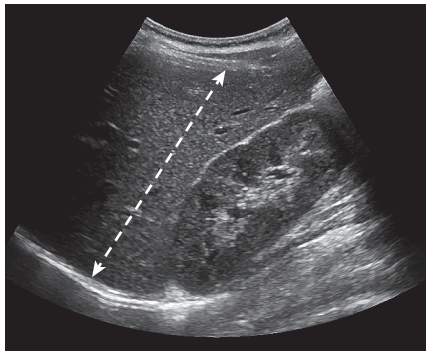
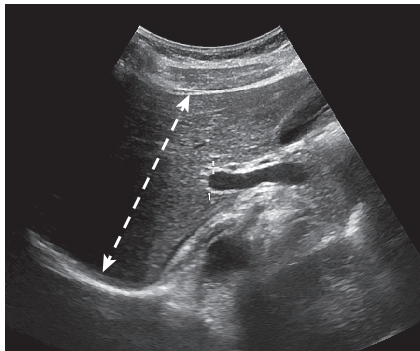


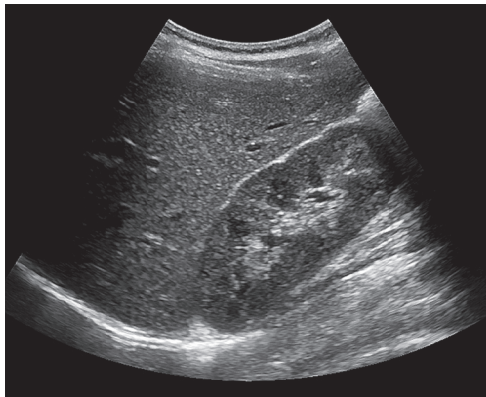
Рис. 1.5. Окончание



**Рис. 1.6.** Измерение вертикального размера правой доли печени при косом сканировании (стрелка), В-режим



**Рис. 1.7.** Измерение передне-заднего размера правой доли печени при поперечном сканировании (стрелка), В-режим



**Рис. 1.8.** Неизменная правая доли печени, В-режим. Контуры ровные, четкие. Паренхима однородная, гомогенная, мелкозернистая, эхогенность обычная (несколько выше паренхимы правой почки)