



ПИЩЕВАРИТЕЛЬНАЯ СИСТЕМА

Пищеварительная система (*Systema digestivum*) объединяет органы, выполняющие функции приема пищи, ее механической, химической и ферментативной обработки, всасывания продуктов переваривания и выведения непереваренных и невсосавшихся веществ.

Пищеварительная система включает в себя органы, образующие пищеварительный тракт и железы. К пищеварительному тракту относятся ротовая полость с зубами, языком и слюнными железами, глотка, пищевод, желудок, тонкая и толстая кишка. В просвет органов открываются выводные протоки крупных желез (печени и поджелудочной железы) и мелких желез, расположенных в стенке органа.

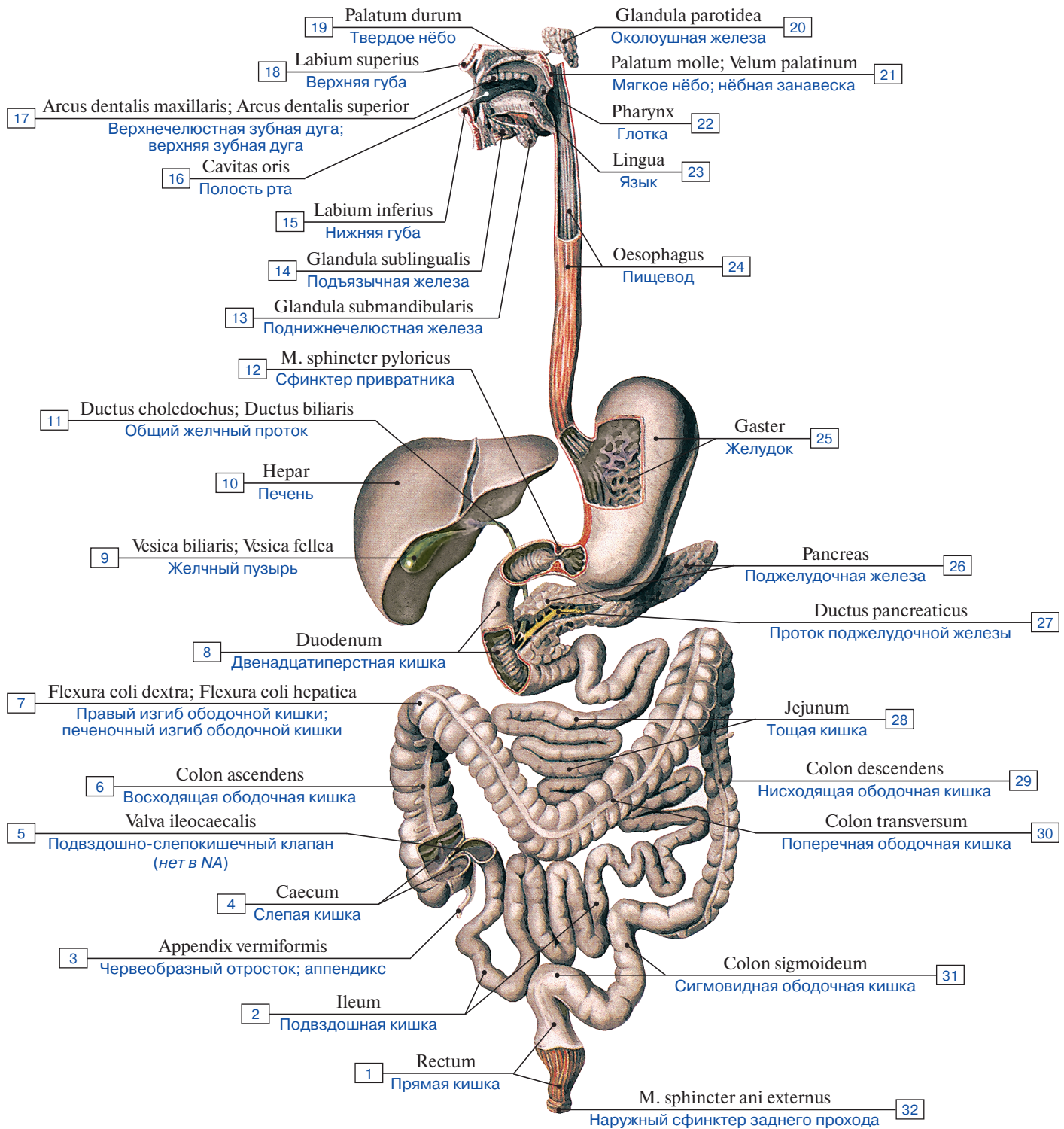


Рис. 1. Пищеварительная система (схема):

1 – Rectum; 2 – Ileum; 3 – Appendix; Vermiform appendix; 4 – Caecum; 5 – Ileocaecal valve; 6 – Ascending colon; 7 – Right colic flexure; Hepatic flexure; 8 – Duodenum; 9 – Gallbladder; 10 – Liver; 11 – Bile duct; 12 – Pyloric sphincter; 13 – Submandibular gland; 14 – Sublingual gland; 15 – Lower lip; 16 – Oral cavity; 17 – Maxillary dental arcade; Upper dental arcade; 18 – Upper lip; 19 – Hard palate; 20 – Parotid gland; 21 – Soft palate; 22 – Pharynx; 23 – Tongue; 24 – Oesophagus; 25 – Stomach; 26 – Pancreas; 27 – Pancreatic duct; 28 – Jejunum; 29 – Descending colon; 30 – Transverse colon; 31 – Sigmoid colon; 32 – External anal sphincter

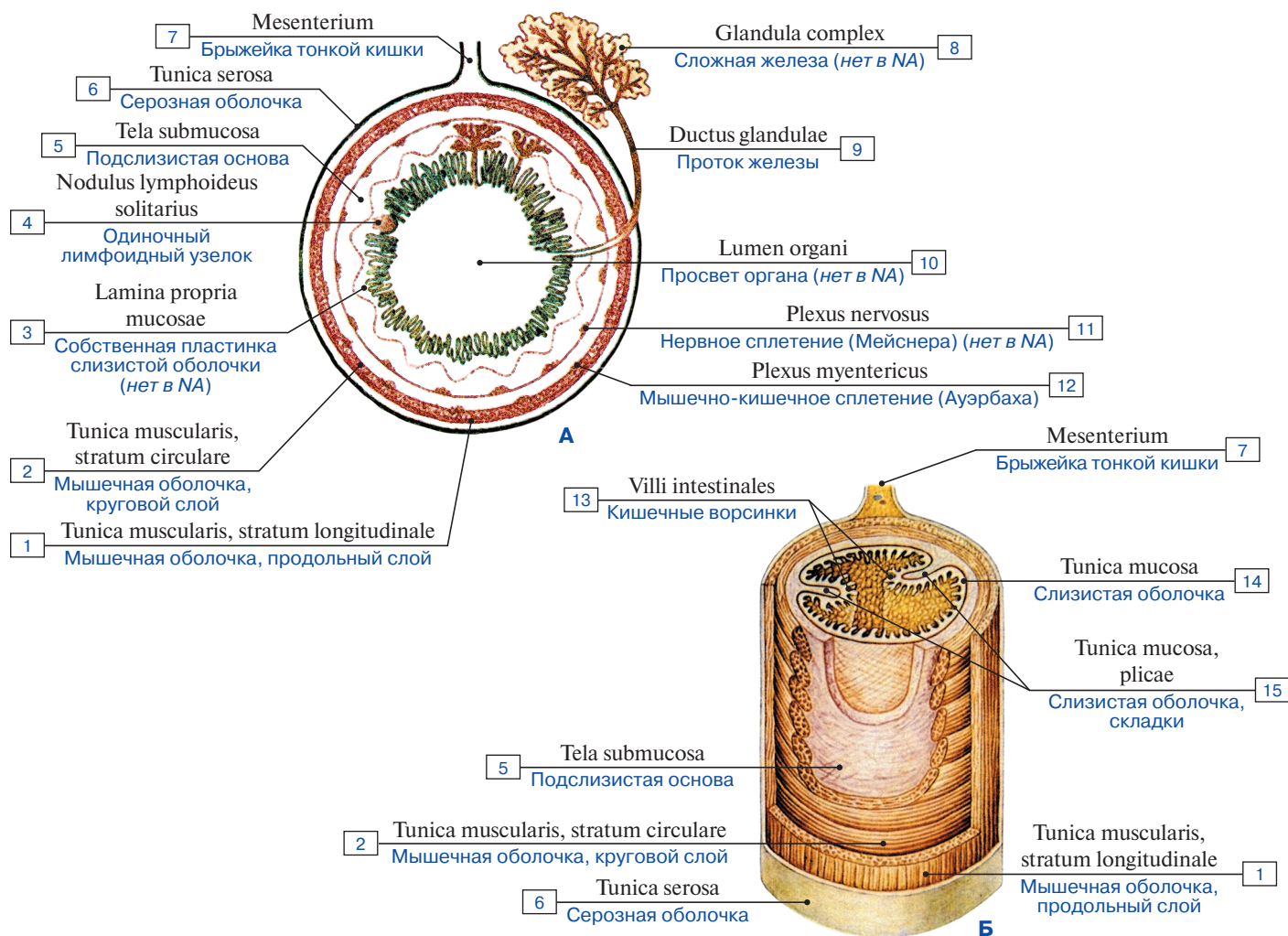


Рис. 2. Строение пищеварительной трубки, поперечное (А) и продольно-поперечное (Б) сечения (схема):

1 – Muscular layer; Muscular coat, longitudinal layer; 2 – Muscular layer; Muscular coat, circular layer; 3 – Proper lamina of mucosa; 4 – Solitary lymphoid nodule; 5 – Submucosa; 6 – Serosa; Serous coat; 7 – Mesentery; 8 – Complex gland; 9 – Duct of gland; 10 – Lumen of organ; 11 – Nerve plexus; 12 – Myenteric plexus (Auerbach's); 13 – Intestinal villi; 14 – Mucosa; Mucous membrane; 15 – Mucosa; Mucous membrane, folds

Таблица 1. Производные первичной кишки

Глоточная (головная) кишка	Туловищная кишка			Хвостовая кишка
	передний отдел	средний отдел	задний отдел	
Ротовая полость	Пищевод	Тонкая кишка	Толстая кишка	Анальный канал
Зев	Желудок			Задний проход
Глотка				

Рис. 3. Сагиттальный срез головы, T1-взвешенное изображение (магнитно-резонансная томография):

- 1 – нижняя челюсть; 2 – носовые раковины; 3 – верхняя челюсть; 4 – язык;
5 – твердое нёбо; 6 – мягкое нёбо; 7 – глотка; 8 – головной мозг
(по С.К. Терновому)

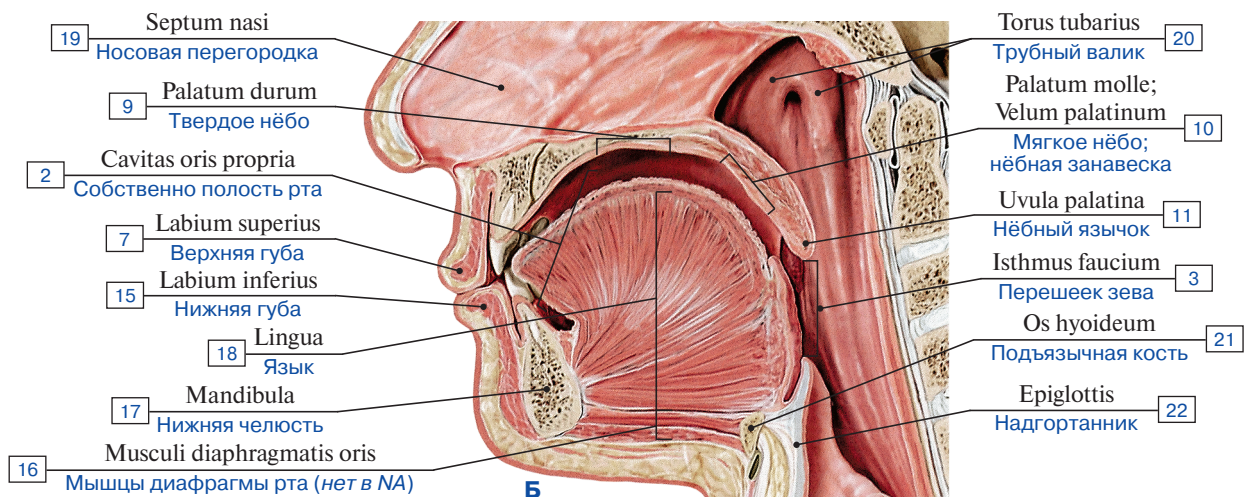
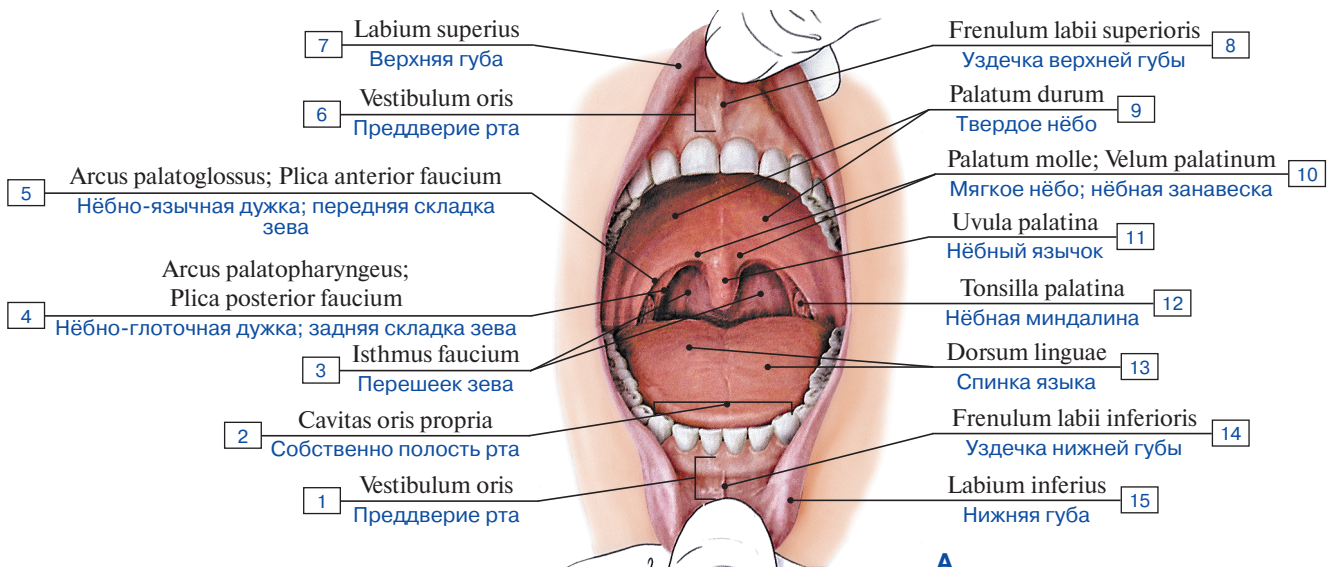
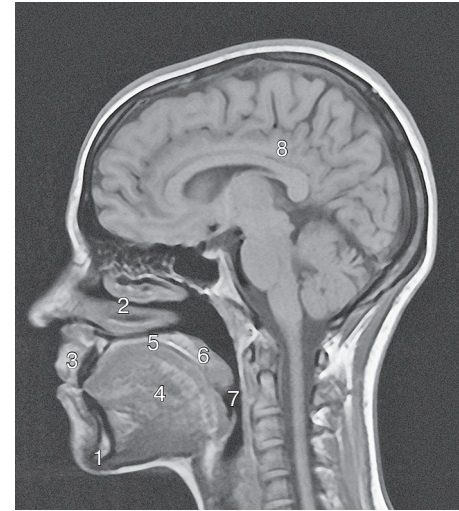


Рис. 4. Ротовая полость (А – вид спереди, Б – сагиттальный распил):

- 1 – Oral vestibule; 2 – Oral cavity proper; 3 – Isthmus of fauces; Oropharyngeal isthmus; 4 – Palatopharyngeal arch; Posterior pillar of fauces; 5 – Palatoglossal arch; Anterior pillar of fauces; 6 – Oral vestibule; 7 – Upper lip; 8 – Frenulum of upper lip; 9 – Hard palate; 10 – Soft palate; 11 – Uvula; 12 – Palatine tonsil; 13 – Dorsum of tongue; 14 – Frenulum of lower lip; 15 – Lower lip; 16 – Muscles of oral floor; 17 – Mandible; 18 – Tongue; 19 – Nasal septum; 20 – Torus tubarius; 21 – Hyoid bone; 22 – Epiglottis