

СОДЕРЖАНИЕ

Пояснения к рисункам	4
Список сокращений и условных обозначений	5
Поверхностные мышцы спины	6
Глубокие мышцы спины	8
Мышцы груди	12
Мышцы живота	14
Поверхностные мышцы шеи	16
Глубокие мышцы шеи	20
Жевательные мышцы	22
Мимические мышцы	24
Мышцы плечевого пояса	26
Мышцы плеча	28
Мышцы предплечья	30
Мышцы кисти	34
Мышцы таза	38
Мышцы бедра	42
Мышцы голени	46
Мышцы стопы	50
Контрольные вопросы	56
Приложение 1. Участие мышц в движениях	67
Приложение 2. Кровоснабжение и иннервация мышц	73
Предметный указатель	88

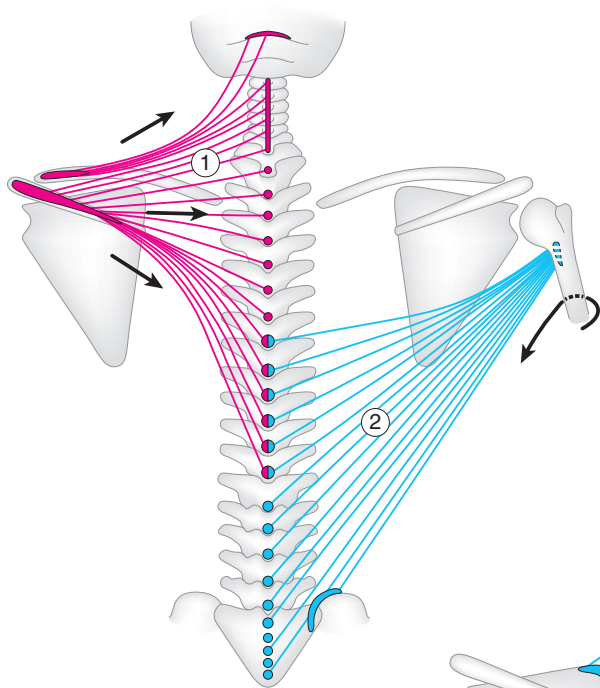


Рис. 1.

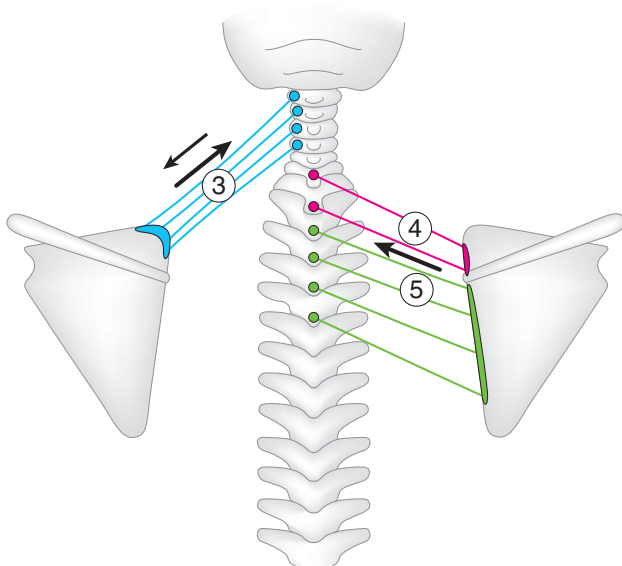


Рис. 2.

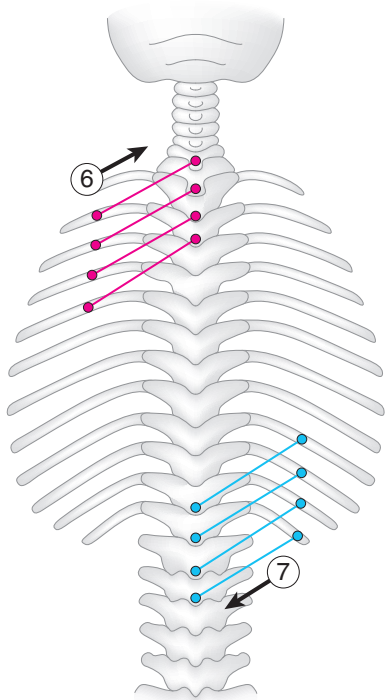


Рис. 3.

ГЛУБОКИЕ МЫШЦЫ СПИНЫ

I СЛОЙ (рис. 4, 5)

- (1) ременная мышца шеи
m. splenium cervicis

H — ОО Т3–5.

П — ПО С1–3.

Ф: ОСМ — шейный отдел позвоночника поворачивает в свою сторону;
ДСМ — шейный отдел позвоночника разгибает.

- (2) ременная мышца головы
m. splenium capitis

H — ОО С3–Т3.

П — os occipitale (linea nuchalis superior),
— os temporale (processus mastoideus).

Ф: ОСМ — голову поворачивает в свою сторону;
ДСМ — шейный отдел позвоночника и голову разгибает.

- (3) мышца, выпрямляющая позвоночник
m. erector spinae:

- (3а) подвздошно-реберная мышца
(латеральный тракт)
m. iliocostalis [-lumborum, -thoracis, -cervicis]

H–П: соединяет подвздошный гребень — ребра — шейные позвонки;

- (3б) длиннейшая мышца
(промежуточный тракт)
m. longissimus [-thoracis, -cervicis, -capitis]

H–П: соединяет крестец — ПО всех позвонков — ребра — сосцевидный отросток;

- (3в) остистая мышца
(медиальный тракт)
m. spinalis [-thoracis, -cervicis, -capitis]

H–П: между ОО позвонков соседних отделов позвоночника и затылочной костью.

Ф — общая для (3):

ОСМ — позвоночник наклоняет в свою сторону;

ДСМ — позвоночник разгибает и удерживает его в вертикальном положении.

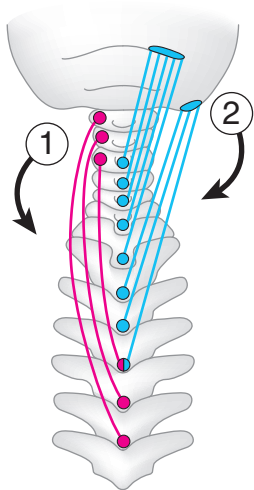


Рис. 4.

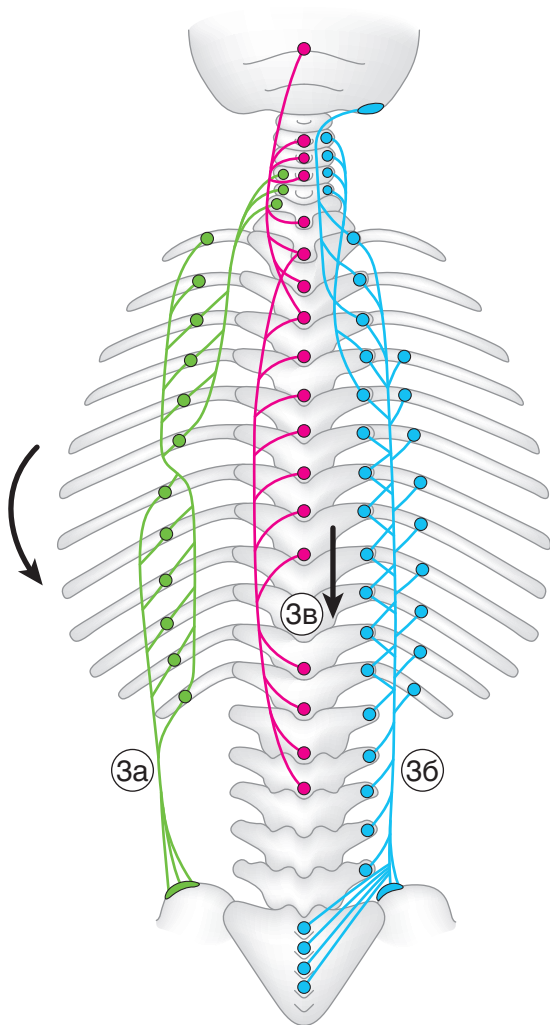


Рис. 5.

ГЛУБОКИЕ МЫШЦЫ СПИНЫ

II СЛОЙ (рис. 6, 7)

- (4) поперечно-остистая мышца
m. transversospinalis

H–II: между ПО и ОО, затылочной костью;

- (4а) полуостистая мышца
m. semispinalis
[*-thoracis, -cervicis, -capitis*]
(через 5 и более позвонков);

- (4б) многораздельные мышцы
mm. multifidi
(через 3–4 позвонка);

- (4в) мышцы-вращатели
mm. rotatores
(через 1–2 позвонка);

Φ — общая для (4):
ОСМ — позвоночник наклоняет и поворачивает в свою сторону,
ДСМ — позвоночник разгибает.

III СЛОЙ (рис. 8, 9)

- (5) межостистые мышцы
mm. interspinales

H–II: между ОО соседних позвонков.
Φ — позвоночник разгибают.

- (6) межпоперечные мышцы
mm. intertransversarii

H–II: между ПО соседних позвонков.
Φ — позвоночник наклоняют в свою сторону.

Подзатылочные мышцы

- (7) большая задняя прямая мышца головы
m. rectus capitis posterior major

H — ОО С2.
II — os occipitale (linea nuchalis inferior).

- (8) малая задняя прямая мышца головы
m. rectus capitis posterior minor

H — С1 (tuberculum posterius).
II — см. (7).

- (9) верхняя косая мышца головы
m. obliquus capitis superior

H — ПО С1.
II — см. (7).

- (10) нижняя косая мышца головы
m. obliquus capitis inferior

H — ОО С2.
II — ПО С1.
Φ — общая для подзатылочных мышц:
ОСМ — голову поворачивают и/или наклоняют в свою сторону;
ДСМ — голову наклоняют назад.

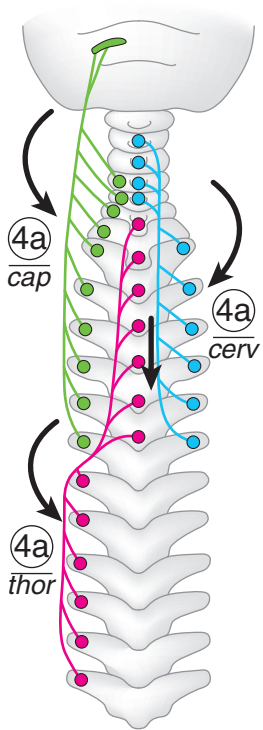


Рис. 6.

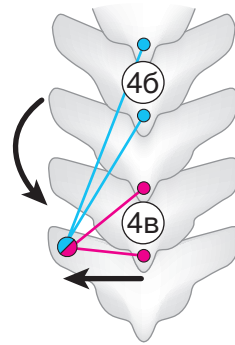


Рис. 7.

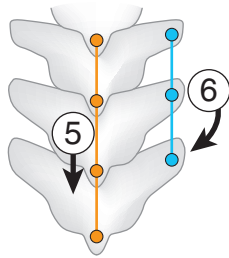


Рис. 8.

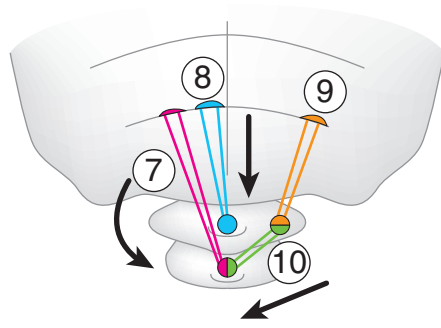


Рис. 9.

МЫШЦЫ ГРУДИ

МЫШЦЫ, ДЕЙСТВУЮЩИЕ НА СУСТАВЫ ПЛЕЧЕВОГО ПОЯСА (рис. 10, 11)

(1) большая грудная мышца
m. pectoralis major

Н — clavícula (медиальная 1/2),
— sternum (передняя поверхность),
— хрящи 2–6-го ребер,
— влагалище прямой мышцы живота.

П — crista tuberculi majoris.

Ф — *плечо* приводит, пронирует, сгибает.

(2) малая грудная мышца
m. pectoralis minor

Н — 2–5-е ребра.

П — scapula (processus coracoideus).

Ф — *лопатку* смещает вперед и вниз.

(3) подключичная мышца
m. subclavius

Н — 1-е ребро.

П — clavícula (extremitas acromialis).

Ф — *ключицу* смещает вниз и медиально.

(4) передняя зубчатая мышца
m. serratus anterior

Н — 1–9-е ребра.

П — scapula (margo medialis, angulus inferior).

Ф — *лопатку* смещает вперед и латерально, прижимая ее к ребрам.

АУТОХТОННЫЕ МЫШЦЫ ГРУДИ (рис. 11, 12)

(5) подреберные мышцы
mm. subcostales

Расположены на внутренней поверхности ребер.

Н — 10–12-е ребра.

П — 8–10-е ребра.

Ф — *ребра* опускают.

(6) поперечная мышца груди
m. transversus thoracis

Расположена на внутренней поверхности грудной клетки.

Н — sternum (нижняя 1/2),
— processus xiphoideus.

П — хрящи 2–6-го ребер.

Ф — *ребра* опускает.

(7) внутренние межреберные мышцы
mm. intercostales interni

Н — верхний край ребра (нижележащего).

П — нижний край ребра (вышележащего).

Ф — *ребра* опускают.

(8) наружные межреберные мышцы
mm. intercostales externi

Н — нижний край ребра (вышележащего).

П — верхний край ребра (нижележащего).

Ф — *ребра* поднимают.

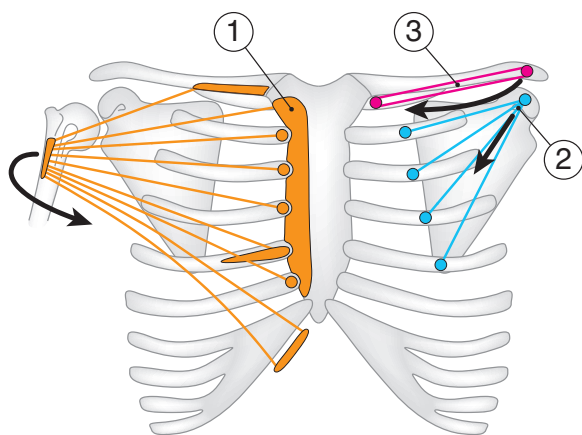


Рис. 10.

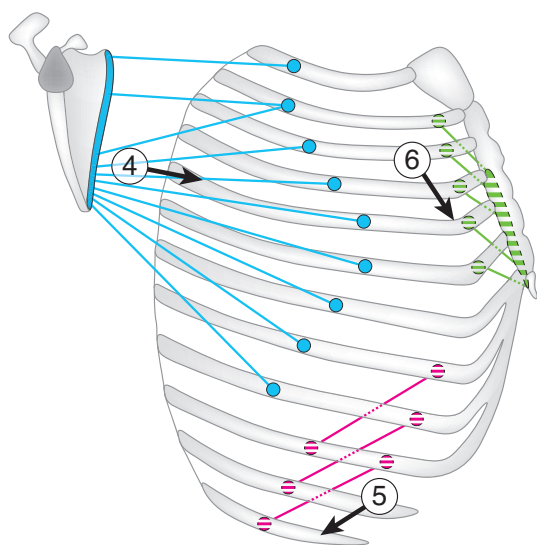


Рис. 11.

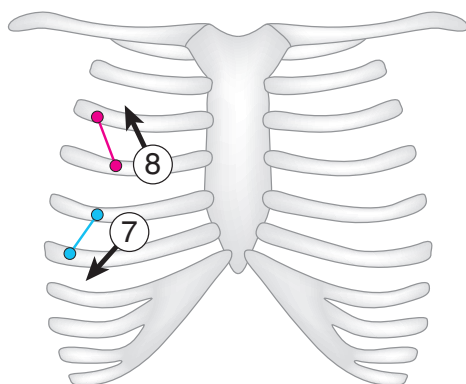


Рис. 12.

МЫШЦЫ ЖИВОТА

МЫШЦЫ БОКОВОЙ СТЕНКИ БРЮШНОЙ ПОЛОСТИ (рис. 13)

- (1) наружная косая мышца живота
m. obliquus externus abdominis

Н — 5–12-е ребра [8 нижних]
(наружная поверхность).

П — crista iliaca (labium externum),
— os pubis,
— linea alba.

Ф: ДСМ — *ребра* опускает,
— *позвоночник* сгибает;
ОСМ — *туловище* вращает в проти-
воположную сторону.

- (2) внутренняя косая мышца живота
m. obliquus internus abdominis

Расположена глубже (1).

Н — crista iliaca (linea intermedia),
— lig. inguinale.

П — 10–12-е ребра [3 нижних],
— linea alba.

Ф: ДСМ — *ребра* опускает,
— *позвоночник* сгибает;
ОСМ — *туловище* вращает в свою
сторону.

- (3) поперечная мышца живота
m. transversus abdominis

Расположена глубже (2).

Н — 7–12-е ребра [6 нижних]
(внутренняя поверхность);
— crista iliaca (labium internum),
— lig. inguinale.

П — linea alba.

Ф — уменьшает объем брюшной
полости (уплощает стенку
живота).

МЫШЦЫ ПЕРЕДНЕЙ СТЕНКИ БРЮШНОЙ ПОЛОСТИ (рис. 14)

- (4) прямая мышца живота
m. rectus abdominis

Н — 5–7-е ребра,
— processus xiphoideus.

П — os pubis.

Ф — *ребра* опускает,
— *позвоночник* сгибает,
— *таз* поднимает (при фиксирован-
ной грудной клетке).

- (5) пирамидальная мышца
m. pyramidalis (рудиментарная)

Н — os pubis.

П — linea alba.

Ф — натягивает *linea alba*.

МЫШЦЫ ЗАДНЕЙ СТЕНКИ БРЮШНОЙ ПОЛОСТИ (рис. 14)

- (6) квадратная мышца поясницы
m. quadratus lumborum

Н — crista iliaca (labium internum),
— lig. iliolumbale.

П — 12-е ребро,
— ПО L1–4.

Ф: ДСМ — *позвоночник* удерживает
в вертикальном положении,
— *ребра* опускает;

ОСМ — *позвоночник* наклоняет
в свою сторону.

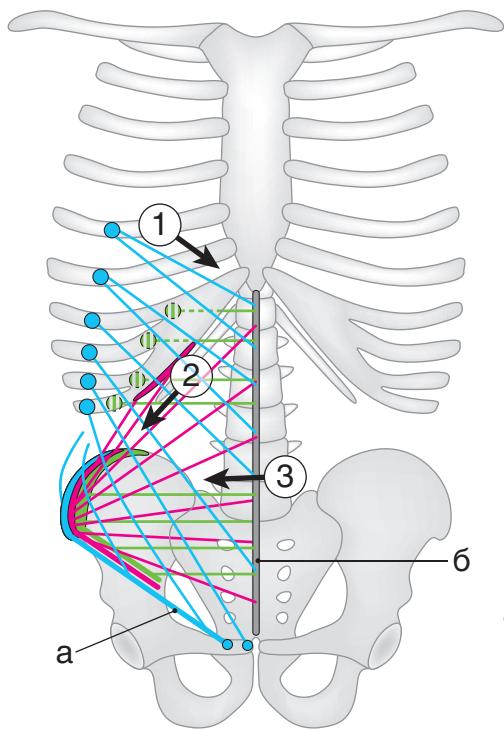


Рис. 13.

- а — паховая связка
- б — белая линия живота
- в — подвздошно-поясничная связка

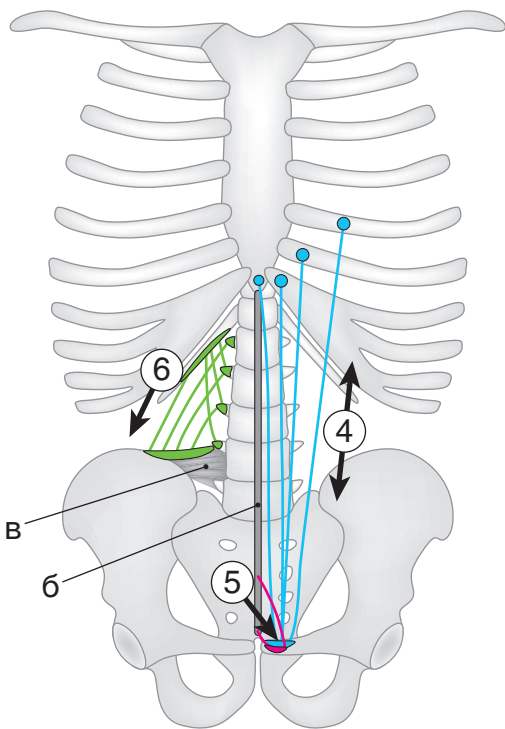


Рис. 14.

ПОВЕРХНОСТНЫЕ МЫШЦЫ ШЕИ

НАДПОДЪЯЗЫЧНЫЕ МЫШЦЫ (рис. 15)

Общее для группы мышц

П — os hyoideum.

Ф — *подъязычную кость* поднимают,

— *нижнюю челюсть* опускают при фиксированной подъязычной кости (кроме шилоподъязычной мышцы).

Участвуют в актах жевания, глотания и речи.

(1) **двубрюшная мышца**

m. digastricus

Н — *venter anterior: mandibula (fossa digastrica),*

— *venter posterior: os temporale (incisura mastoidea).*

(2) **челюстно-подъязычная мышца**

m. mylohyoideus

Расположена над передним брюшком (1).

Образует диафрагму рта, срастаясь с мышцей противоположной стороны.

Н — mandibula (linea mylohyoidea).

(3) **подбородочно-подъязычная мышца**

m. geniohyoideus

Расположена над (2).

Н — mandibula (spina mentalis).

(4) **шилоподъязычная мышца**

m. stylohyoideus

Н — os temporale (processus styloideus).

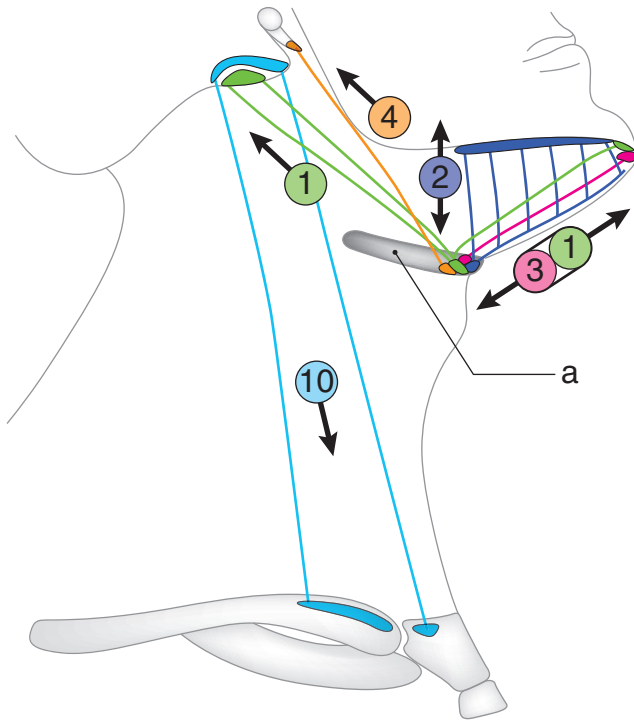


Рис. 15.

a — подъязычная кость

10 — грудино-ключично-сосцевидная мышца (см. с. 18)

ПОВЕРХНОСТНЫЕ МЫШЦЫ ШЕИ

ПОДПОДЪЯЗЫЧНЫЕ МЫШЦЫ (рис. 16)

Общее для группы мышц

П — os hyoideum (кроме грудино-щитовидной мышцы).

(5) **грудино-подъязычная мышца**
m. sternohyoideus

Н — manubrium sterni
(задняя поверхность),
— clavicula (extremitas sternalis).

Ф — *подъязычную кость* опускает.

(6) **грудино-щитовидная мышца**
m. sternothyroideus

Расположена глубже (5).

Н — manubrium sterni
(задняя поверхность),
— 1-е ребро (задняя поверхность хряща).

П — cartilago thyroidea (linea obliqua).

Ф — *гортань* опускает.

(7) **щитоподъязычная мышца**
m. thyrohyoideus

Н — cartilago thyroidea (linea obliqua).

Ф — *подъязычную кость* опускает,
— *гортань* поднимает (при фиксированной подъязычной кости).

(8) **лопаточно-подъязычная мышца**
m. omohyoideus

Н — scapula (margo superior).

Ф — *подъязычную кость* опускает,
— *шейную фасцию* натягивает (препятствует сдавлению глубоких вен шеи).

ЛАТЕРАЛЬНАЯ ГРУППА (рис. 15, 17)

(9) **подкожная мышца шеи**
m. platysma

Расположена под кожей передне-боковой поверхности шеи.

Н — грудная фасция.

П — жевательная фасция,
— край нижней челюсти и угол рта.

Ф — *кожу шеи* натягивает (препятствует сдавлению поверхностных вен шеи),
— *угол рта* опускает.

(10) **грудино-ключично-сосцевидная мышца**
m. sternocleidomastoideus

Н — manubrium sterni
(передняя поверхность),
— clavicula (extremitas sternalis).

П — os temporale (processus mastoideus),
— os occipitale (linea nuchalis superior).

Ф: ДСМ — *голову* наклоняет назад;

ОСМ — *голову* наклоняет в свою сторону,
— *лицо* поворачивает в противоположную сторону.

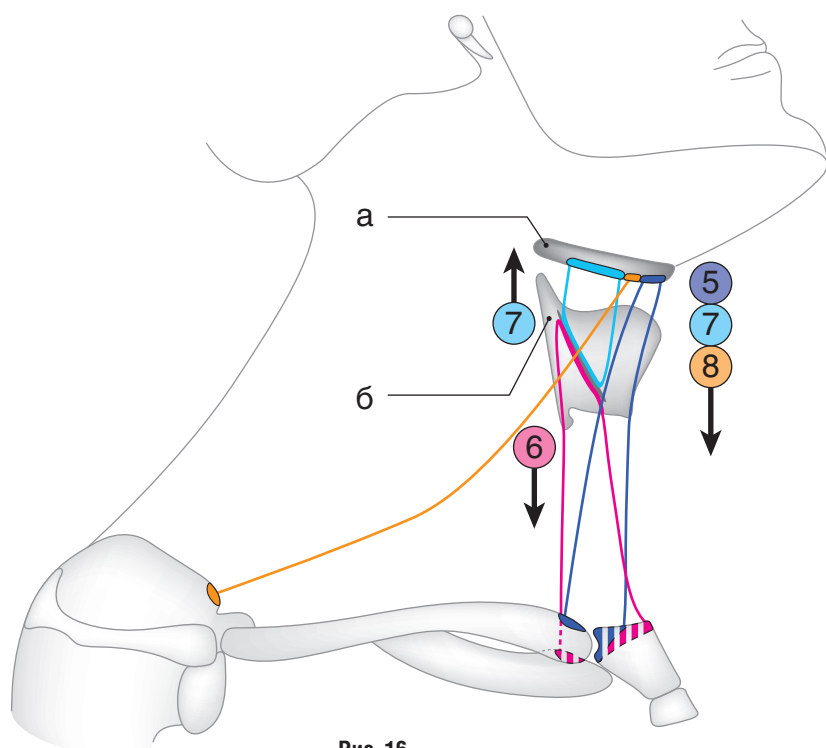


Рис. 16.
 а — подъязычная кость
 б — щитовидный хрящ

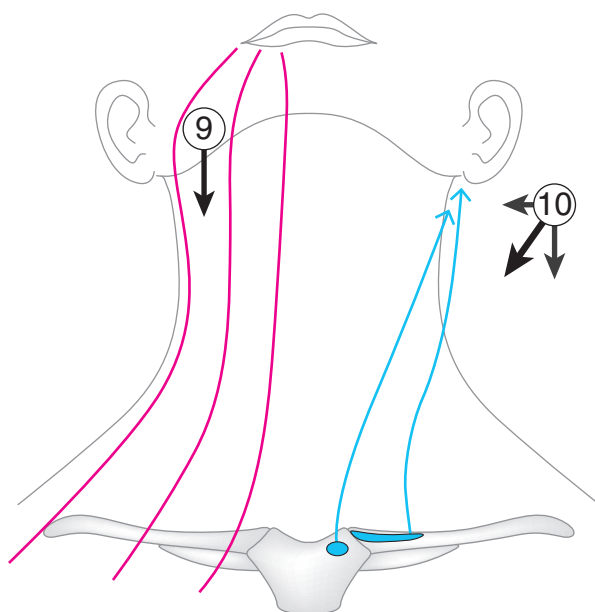


Рис. 17.

ГЛУБОКИЕ МЫШЦЫ ШЕИ

ЛАТЕРАЛЬНАЯ ГРУППА (рис. 18)

Общее для группы мышц

Н — ПО шейных позвонков.

П — 1-е и 2-е ребра.

Ф: ДСМ — 1-е, 2-е ребра поднимают, — шею сгибают (при фиксированных ребрах);

ОСМ — шею наклоняют в свою сторону (при фиксированных ребрах).

(1) передняя лестничная мышца
m. scalenus anterior

Н — ПО С3–6.

П — 1-е ребро (tuberculum *m. scaleni anterioris*).

(2) средняя лестничная мышца
m. scalenus medius

Н — ПО С2–7.

П — 1-е ребро (кзади от *sulcus arteriae subclaviae*).

(3) задняя лестничная мышца
m. scalenus posterior

Н — ПО С4–7.

П — 2-е ребро.

МЕДИАЛЬНАЯ (ПРЕДПОЗВОНОЧНАЯ) ГРУППА (рис. 19)

(4) длинная мышца шеи
m. longus colli

Н–П: соединяет верхние грудные позвонки и шейные позвонки (тела и ПО).

Ф: ДСМ — шею сгибает;

ОСМ — шею наклоняет в свою сторону.

(5) длинная мышца головы
m. longus capitis

Н — ПО С3–6.

П — os occipitale (pars basilaris).

Ф — голову наклоняет вперед.

(6) передняя прямая мышца головы
m. rectus capitis anterior

Н — С1 (massa lateralis).

П, Ф — см. (5).

(7) латеральная прямая мышца головы
m. rectus capitis lateralis

Н — ПО С1.

П — os occipitale (pars lateralis).

Ф — голову наклоняет в свою сторону.

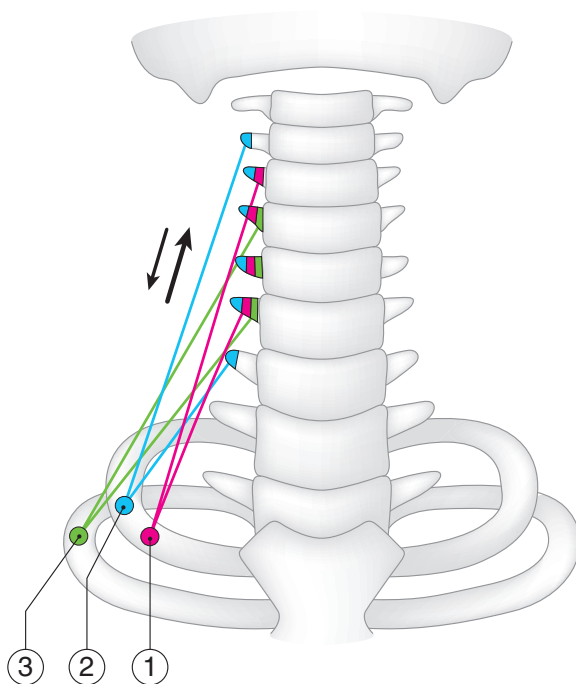


Рис. 18.

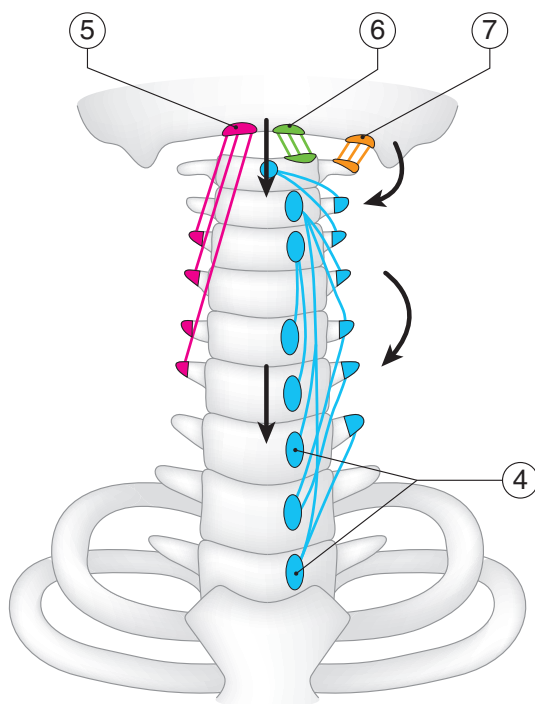


Рис. 19.