
Содержание

Предисловие к изданию на русском языке	7
Предисловие к изданию на английском языке	8
Список сокращений и условных обозначений	10
Соавторы	11
1. Физиологические эффекты пневмоперитонеума: последствия лапароскопии у пациентов в критическом состоянии, перенесших экстренные малоинвазивные хирургические вмешательства	13
2. Лапароскопическая эксплорация для определения свободного газа	25
3. Невправимые грыжи передней брюшной стенки: советы и рекомендации по малоинвазивному подходу	40
4. Лапароскопические вмешательства при острой неврправимой параэзофагеальной грыже	58
5. Хирургия неотложных состояний в бариатрической хирургии	75
6. Проблемы доступа к желчному пузырю при остром холецистите	98
7. Малоинвазивный подход к лечению холедохолитиаза	116
8. Лапароскопическое лечение перфоративных язв	130
9. Малоинвазивные стратегии лечения некротического инфекционного панкреатита: видеоассистированная забрюшинная санация	143
10. Лапароскопическое лечение тонкокишечной непроходимости.	160
11. Лечение аппендицита.	169
12. Малоинвазивный подход к лечению острого дивертикулита	184
13. Лапароскопические ревизионные вмешательства при осложнениях колоректальной хирургии.	202
14. Малоинвазивные подходы к лечению <i>Clostridium Difficile</i> -ассоциированного колита	220
15. Прикроватная лапароскопия в отделении интенсивной терапии.	236
16. Диагностическая лапароскопия при травмах	243
Предметный указатель	259

4. Лапароскопические вмешательства при острой неврправимой параэзофагеальной грыже

Lee L. Swanström¹, Kristin Beard²

Введение

Грыжа пищеводного отверстия диафрагмы — это состояние, при котором пищеводное отверстие диафрагмы расширено настолько, что содержимое брюшной полости мигрирует в заднее средостение. Симптоматика в данном случае может быть обусловлена сдавлением или перекрутом органов. По оценкам, распространенность данного состояния составляет от 10 до 60% в общей популяции. Гигантские грыжи пищеводного отверстия диафрагмы до 50 лет встречаются редко, но в популяции старшего возраста становятся более распространенными. Для данного состояния характерна семейная предрасположенность, особенно к ПЭГ, однако механизм наследования к настоящему времени не изучен. Патофизиология грыжи пищеводного отверстия диафрагмы изучена недостаточно и, вероятнее всего, является многофакторной. Как правило, это состояние приобретенное, хотя известно, что в его формировании могут играть роль некоторые отклонения в развитии. Было показано, что в нарушении целостности тканей диафрагмы играют роль нарушение метаболизма коллагена и патологические изменения внеклеточного матрикса. Дополнительную нагрузку на диафрагму создают чрезмерное внутрибрюшное давление и отрицательное внутригрудное давление, особенно на фоне хронического кашля, ожирения, беременности или хронического запора. Снижение эластичности и прочности ножек диафрагмы, связок и мест крепления брюшины приводит к увеличению пищеводного отверстия диафрагмы. Формируется перитонеальный мешок. Дно желудка, гастроэзофагеальное соединение, а иногда

¹ L.L. Swanstrum, MD: Орегонский университет здоровья и наук, Портленд, Орегон, США INU-Strasbourg, Страсбург, Франция.

² K. Beard, MD: больница Портленда Провиденс, Онкологический центр Провиденса, Портленд, штат Орегон, США.

и другие органы в разной степени выталкиваются в медиастиальный мешок (рис. 4.1). Со временем могут развиваться рак и фиброз пищевода, раскрытие угла Гиса, а также сопутствующая гастроэзофагеальная рефлюксная болезнь (ГЭРБ).

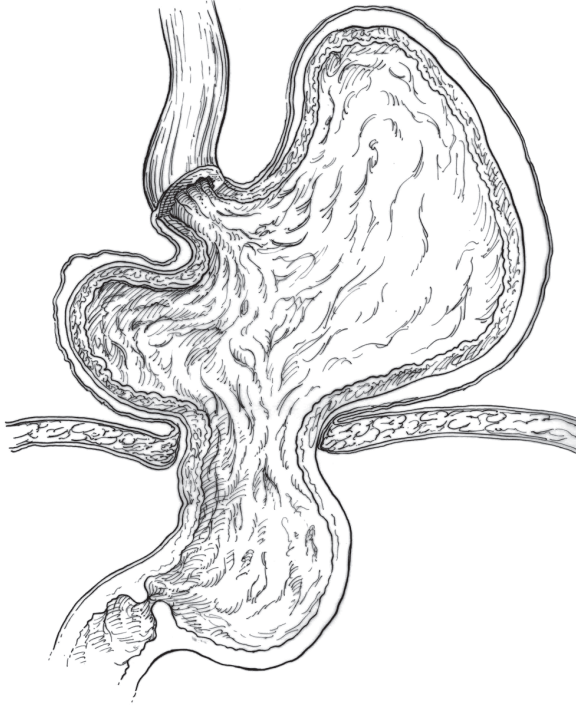

Рис. 4.1. Параэзофагеальные грыжи являются результатом ослабления диафрагмально-пищеводной связки и грыжевого выпячивания брюшинного мешка и сальниковой сумки в средостение

Риск неправления грыжи пищеводного отверстия диафрагмы минимален. При небольших грыжах пищеводного отверстия диафрагмы I типа специальная пластика не требуется, за исключением сопутствующих антирефлюксных процедур при наличии объективных признаков ГЭРБ. Хирургическое лечение показано при симптомной ПЭГ II–IV типов. На них приходится всего лишь 5–10% всех грыж пищеводного отверстия диафрагмы (рис. 4.2). Гигантской ПЭГ считается в случаях, когда более 30–50% желудка находится над диафрагмой, или при так называемом *внутригрудном желудке*, когда большая часть желудка находится в грудной клетке. Наиболее опасными осложнениями ПЭГ являются острое неправление, заворот и ущемление, хотя, согласно данным NSQIP (Национальная программа по улучшению качества хирургической помощи), за период 2005–2012 гг. лишь в 3,5% всех случаев

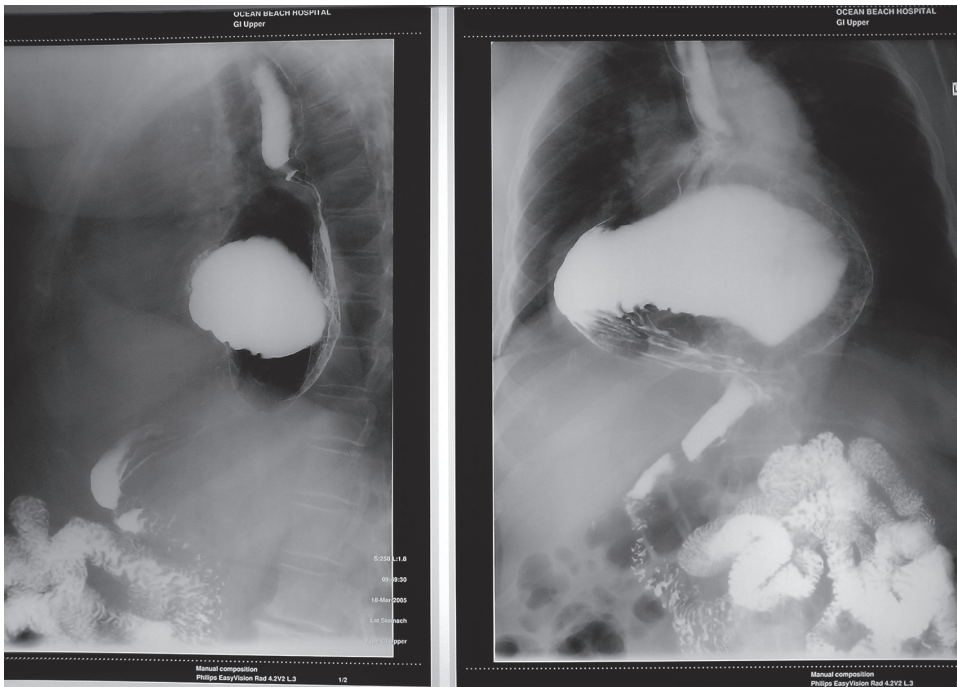


Рис. 4.2. Параэзофагеальные грыжи классифицируются на несколько типов — II, III и IV

оперативного лечения ПЭГ процедуры проводились в экстренных условиях [1]. Несмотря на редкость, острое невправление может быть жизнеопасным состоянием, потенциально приводящим к кровотечению, ишемии или перфорации.

Предоперационная диагностика

Случайное обнаружение или острая симптоматика

В 1967 г. Skinner в своей работе указал, что смертность при консервативном лечении симптомной ПЭГ составляет 29% [2]. На протяжении десятилетий на основании этого отчета для лечения всех ПЭГ рекомендовалась плановая пластика. Годы шли, и по мере совершенствования хирургических методов и медицинского управления развивалась и стратегия ведения пациентов с ПЭГ. Хорошо известный анализ Маркова, опубликованный в 2002 г., изменил устоявшуюся парадигму. На его основе был сделан вывод, что при минимальной симптоматике тактика ведения должна быть выжидательной, так как вероятность возникновения экстренной необходимости в пластике и связанная с этим смертность были перевешены уровнем смертности, связанной с плановым проведением пластики [3]. Данный вывод был сделан на основе опубликован-

ных показателей смертности, которая составила 17% при экстренном проведении пластики, а также при риске возникновения необходимости в экстренной пластике у бессимптомных пациентов, который составил 1,1% в год. Это было экстраполировано на 18% риска смертельного исхода при экстренном проведении пластики у пациентов в возрасте 65 лет и старше по сравнению с опубликованным 1% риском смертельного исхода при плановой операции. Тем не менее в недавнем обзоре 10 656 пациентов из базы NSQIP уровень смертности при всех процедурах пластики ПЭГ в экстренных условиях составил 5,5%, в то время как смертность при плановом лапароскопическом вмешательстве — 0,46% [4]. По мере совершенствования методики и результатов лечения некоторые эксперты начинают рассматривать возможность лечения пациентов с минимально выраженными симптомами (то есть только с проявлениями ГЭРБ), учитывая относительную безопасность методов лечения в руках опытных лапароскопических хирургов [5].

Наличие симптомной ПЭГ всегда является показанием для пластики, будь то плановая или экстренная. Несмотря на свою неспецифичность, симптомами перемежающейся непроходимости или заворота грыжи могут считаться периодическая дисфагия, регургитация, боль в груди или эпигастральной области, иррадирующая в спину, одышка и усиленное сердцебиение (при отсутствии явных кардиальных причин). Стойкая симптоматика может быть следствием острого невравления или ущемления и всегда требует госпитализации, проведения реанимационных мер и оптимизации состояния пациента при подготовке к срочному хирургическому лечению. Классическая триада Борхардта включает боль в эпигастральной области, рвотные позывы без рвоты и невозможность ввести зонд в желудок. Она имеет диагностическую значимость, однако присутствует не всегда.

Физикальное обследование и лабораторные исследования

Обследование пациента с остро возникшей невраправимой ПЭГ обычно позволяет выявить лишь неспецифические признаки. Значимых нарушений выявить не удастся, за исключением случаев перфорации или другого осложнения. Лабораторные показатели также неспецифичны, хотя в 1/3 случаев выявляется анемия, связанная с острым кровотечением или хроническим дефицитом железа, вызванным повреждением слизистой оболочки. При перфорации могут выявляться признаки сепсиса, от которых зависят проведение реанимационных мероприятий и выбор сроков проведения хирургического вмешательства. Тревожным признаком является полиорганная недостаточность, особенно у ослабленных, пожилых пациентов и при наличии сопутствующих заболеваний.

Визуализационные исследования

Рентгенография органов грудной клетки позволяет выявить ретрокардиальную тень или газожидкостный уровень. Угрожающими признаками являются наличие свободного воздуха в брюшной полости, пневмоторакс или плевральный выпот. Все это требует экстренного проведения хирургического вмешательства. Если диагноз вызывает сомнение, достаточно информативным методом является контрастная эзофагография. В то же время в неотложных ситуациях более уместна КТ органов грудной клетки и брюшной полости. В условиях экстренной ситуации нет никаких показаний для анализа рН или манометрических исследований. Стоит отметить, что в большинстве случаев обследование по поводу ПЭГ проводится у стабильных пациентов без симптоматики острого невраправления грыжи, которые могут пройти обследование и в амбулаторных условиях. Манометрия позволяет дополнительно определить размер грыжи, выявить нарушение оттока или моторики пищевода, а также помогает обосновать проведение фундопликации. Установка катетера для манометрии может быть затруднена из-за анатомических факторов. Даже если не получается провести полное исследование, важной будет любая информация о теле пищевода (длина и функция). При фундопликации обычно проводится пластика ПЭГ, так как у 60% пациентов имеются симптомы ГЭРБ, а в 20–40% исследование рН дает положительные результаты, если пластика проводится без фундопликации. Таким образом, при ПЭГ II–IV типа предоперационное рН-тестирование не является обязательным, поскольку оно не влияет на тактику хирургического лечения. В качестве предоперационного обследования и интраоперационного мониторинга при ПЭГ стандартно применяется эндоскопия. Данный метод имеет решающее значение для оценки наличия эзофагита или стриктуры, кровоизлияния, ишемии слизистой оболочки или изъязвления и полезен для оценки размера и типа грыжи и выявления заворота.

Тактика ведения

Предоперационная подготовка

При остро возникших невравимых или ущемленных ПЭГ в первую очередь нужно стабилизировать состояние пациента для проведения диагностического хирургического вмешательства. Следует попытаться ввести назогастральный зонд или эндоскоп, чтобы выполнить декомпрессию. После этого рекомендуется провести меры интенсивной терапии с последующим быстрым переходом в операционную. Чем раньше будет проведено вмешательство, тем больше вероятность полного восстановления и тем меньше риск осложнений, таких как венозная тром-

боэмболия или отек легких [6]. Для контроля эффективности реанимационных мероприятий вводится катетер Фолея. Стандартной практикой при наличии признаков сепсиса является предоперационное профилактическое назначение антибиотиков широкого спектра действия. Проводится определение группы крови с перекрестной совместимостью, особенно в случаях с острым кровотечением из ЖКТ.

Хирургические принципы лечения включают полное вправление желудка и расположенных рядом органов, иссечение грыжевого мешка, диссекцию средостения и оценку длины пищевода, восстановление целостности отверстия диафрагмы, фиксацию желудка ниже диафрагмы с помощью фундопликации или гастропексии с помощью гастростомической трубки. В плановых процедурах предпочтительным является лапароскопический подход. При наличии у врача достаточного опыта метод также может применяться в экстренных условиях. Тем не менее это достаточно рискованная процедура, поэтому всегда нужно иметь возможность перейти к открытому вмешательству. Проблемы при выборе лапароскопического подхода могут возникнуть при наличии слишком большого грыжевого мешка и необходимости мобилизации укороченного пищевода. Безусловно, традиционная торакотомия имеет свои преимущества, так как позволяет получить обширный обзор грыжевого мешка и облегчает манипуляции при процедуре удлинения пищевода. Недостатком торакотомии является то, что хирург при этом никак не контролирует органы брюшной полости, где может сохраняться заворот. Последствиями могут стать более выраженный болевой синдром, увеличение количества легочных осложнений и увеличение сроков госпитализации. Торакоскопическая пластика в левой половине грудной клетки обычно не выполняется из-за отсутствия достаточного места для манипуляций. Лапаротомия может облегчить выполнение фундопликации, хотя и имеет свой недостаток: она ухудшает визуализацию пищеводного отверстия диафрагмы и средостения, особенно у пациентов с ожирением. Открытое вмешательство предпочтительно при отсутствии стабилизации после интенсивной терапии и невозможности (для пациента) перенести лапароскопию или если у хирурга недостаточно опыта в проведении сложных лапароскопических процедур. Относительными показаниями могут быть явные признаки разлитого перитонита и наличие предшествующих вмешательств в верхней части брюшной полости. Принципы перехода к открытой процедуре стандартны: невозможность продолжения процедуры без значимых рисков; кровотечение, которое не удастся контролировать лапароскопически; или сохраняющаяся гемодинамическая нестабильность из-за влияния давления инсuffляции газа в брюшную полость на венозный возврат. В редких случаях может потребоваться как брюшной, так и грудной доступ. Речь идет о наличии

выраженных затеков в грудную клетку или невозможности безопасного уменьшения содержимого грыжевого мешка с помощью трансабдоминального доступа.

Нюансы

Ключевые моменты лапароскопической хирургии

- Вправление грыжевого мешка.
- Мобилизация медиастинальной части пищевода.
- При необходимости гастропластика по Collis.
- Пластика и укрепление пищеводного отверстия диафрагмы.
- Индивидуализированная процедура фундопликации.

Хирург всегда должен учитывать общее состояние пациента, а в случае стойкой нестабильности оперативное лечение должно сосредоточиться на устранении имеющихся повреждений. Необходимо оценить целостность тканей желудка, пищевода, двенадцатиперстной кишки и любых других органов, которые могут попасть в грыжевой мешок. Необходимо исключить наличие перфораций и признаков ишемии тканей, которая не разрешается после вправления грыжи. Выявленные изменения требуют дренирования, проведения пластики или резекции. При проведении подобных вмешательств после вправления грыжи некротическая ткань удаляется, полый орган зашивается, и для прикрепления желудка к брюшной стенке может быть введена простая гастростомическая трубка, чтобы вправить грыжу и снизить давление. В редких случаях требуется резекция желудка или пищевода, которая всегда проводится с сохранением возможности питания пациента и созданием проксимальной стомы (свищевая фистула). Реконструкция для восстановления может быть выполнена позднее.

Общий подход к пластике (технические вопросы) [7]

Пациента укладывают на ортопедическом операционном столе с разведенными ногами зафиксированным с опорой на подножки и с отведенными руками. Опирующийся хирург располагается слева от пациента, ассистент, помогающий управлять камерой и придавать нужное положение, — между ногами пациента. В левом верхнем квадранте, примерно на середине между краем реберной дуги по средней ключичной линии и пупком, выполняется разрез. Для инсуффляции используется игла Вереша. Также вводится 10-мм троакар для камеры. Вводится 45° лапароскоп высокого разрешения диаметром 10 мм, который будет управляться правой рукой ассистента. Пациенту придают крутое обратное положение Тренделенбурга. Троакар диаметром 5 мм помещается сбоку, чуть ниже края левой реберной дуги, для правой руки хирурга. Для левой руки ассистента непосредственно сбоку от порта камеры, справа от средней

линии помещается троакар диаметром 5 мм. Выше этого троакара и чуть ниже края дуги помещается троакар диаметром 5 мм, который используется для змеевидного ретрактора печени. Левая доля приподнимается и отводится вправо от пищеводного отверстия диафрагмы, после чего фиксируется к настольному ретрактору-держателю, расположенному в правой подмышечной впадине пациента. Наконец, в подгрудинную область вводят троакар диаметром 5 мм для левой руки хирурга (рис. 4.3).

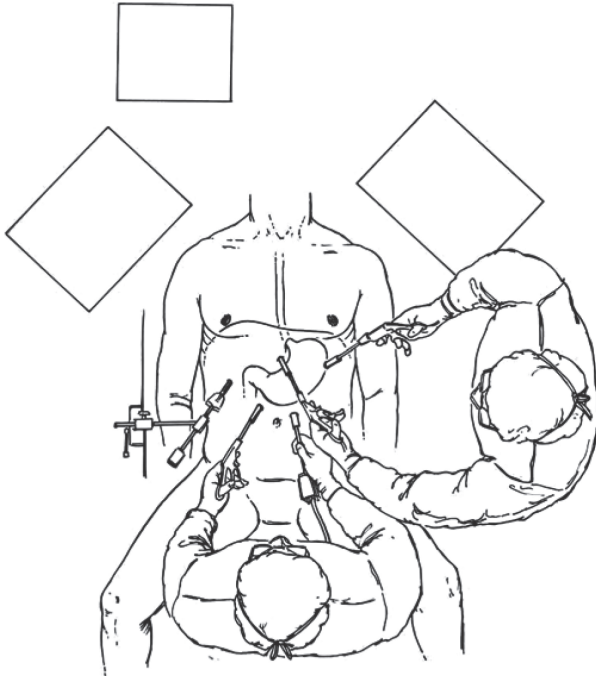


Рис. 4.3. Типичное положение пациента и троакаров для пластики параэзофагеальной грыжи (перепечатано с разрешения из источника [17])

В целом лапароскопический процесс вправления гигантских грыж пищеводного отверстия диафрагмы следует рассматривать как процесс вправления двухдолевого (переднего, брюшинного и заднего или меньшего мешка) грыжевого мешка, в отличие от вправления только содержимого мешка. Средостенный грыжевой мешок фиксируется зажимами внутри средостения в положении на 12 ч, после чего мешок частично выворачивается в брюшную полость. Фиксации желудка, сальника или других органов, попавших в грыжевой мешок, следует избегать, хотя это, безусловно, заманчиво. Тракция этих структур против давления, создаваемого лапароскопически введенным газом в брюшную полость, может легко привести к их разрыву, особенно при наличии в той или иной степени выраженной ишемии. Единственным исключени-

ем является устойчиво неврвправимая грыжа, не позволяющая получить доступ к грыжевому мешку. В этом случае следует выполнять мягкую тракцию и лизис спаек до тех пор, пока сальник и тонкая/толстая кишка не будут уменьшены и не позволят получить доступ к грыжевому мешку. Кроме того, мы считаем, что переход сразу к манипуляциям с желудочно-печеночной связкой, как при типичной фундопликации Ниссена, — не самая хорошая идея, поскольку левая желудочная артерия и другие нервно-сосудистые структуры вдоль меньшего грыжевого мешка пересекают правую ножку диафрагмы, идут в средостение и могут быть случайно повреждены. Мешок (удлиненная диафрагмально-пищеводная связка) вскрывается на верхушке пищеводного отверстия диафрагмы ультразвуковыми ножницами. С помощью тупой диссекции находят нужную плоскость, которая должна быть бессосудистой. Вправление в брюшную полость проводится путем тупого смещения и ультразвуковой диссекции. Одновременно врач отсоединяет грыжевой мешок от края пищеводного отверстия, медленно вправляя средостенный грыжевой мешок (и его содержимое) в брюшную полость. Процесс вправления содержимого грыжевого мешка упрощается, так как давление инсуффляции перестает выталкивать его обратно в средостение и начинает смещать его в брюшную полость. Как только удастся вправить левую часть средостенного грыжевого мешка, вскрывается желудочно-печеночная связка, чтобы обнажить правую ножку диафрагмы. Правая половина переднего и заднего мешков вправляется и отделяется так же, как на левой стороне. Диссекция мешка проводится до уровня перекреста ножек диафрагмы. В этот момент можно без проблем вправить содержимое грыжевого мешка без натяжения желудка.

Далее необходимо мобилизовать средостенный отдел пищевода. Следует найти переднюю и заднюю ветви блуждающего нерва, чтобы случайно не повредить их. В то время как ассистент отводит гастроэзофагеальное соединение в каудальном направлении, смещая к себе грыжевой мешок, хирург последовательно мобилизует пищевод путем постепенной тупой диссекции и диссекции ультразвуковым инструментом / биполярным коагулятором. При больших размерах грыжи пищеводного отверстия диафрагмы диссекции относительно легко можно продолжить до уровня кила или непарной вены (рис. 4.4). Цель мобилизации — получить внутрибрюшной сегмент пищевода длиной 2,5–3 см, не имеющий натяжения (рис. 4.5). Часто необходимо убедиться в правильности определения гастроэзофагеального соединения и в достаточности мобилизации пищевода. Для этого выполняется интраоперационная эндоскопия и сквозное освещение, диафаноскопия гастроэзофагеального соединения. В 2–6% случаев, несмотря на обширную мобилизацию пищевода, гастроэзофагеальное соединение может не достигать

брюшной полости. Такая малая длина пищевода может быть связана со стриктурой или хроническим фиброзом. Вне зависимости от причины эту ситуацию необходимо устранять. Как вариант может быть проведена фундопликация желудка. В противном случае место пластики будет находиться в области натяжения, что может увеличить риск развития рецидивов [8]. Для получения нескольких сантиметров дополнительной длины было предложено разделять одну или обе ветви блуждающего нерва. Подобные манипуляции позволяют, согласно имеющимся данным, добиться низкой частоты развития гастропареза или демпинг-синдрома [9]. По возможности мы предпочитаем сохранять блуждающие нервы и выполнять гастропластику по Collis, если требуется дополнительная длина пищевода. В настоящее время используются две основные разновидности гастропластики по Collis: левая трансторакальная, трансмедиастинальная односторонняя техника, которая повторяет традиционную открытую процедуру, либо более новая процедура, при которой лапароскопически резецируется дно желудка для увеличения длины пищевода (клиновидная фундэктомия) [10, 11] (рис. 4.6, а, б). Недостатками гастропластики по Collis являются более высокая частота несостоятельности швов, включение кислотосекретирующей слизистой оболочки во вновь сформированный пищевод, нарушение моторики, стеноз, формирование дивертикула и трудность при ревизии.

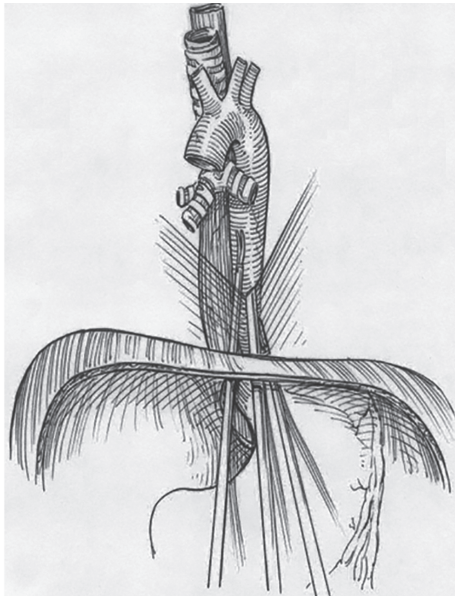


Рис. 4.4. При гигантской параэзофагеальной грыже практически всегда требуется высокая трансмедиастинальная диссекция пищевода (перепечатано с разрешения из источника [17])

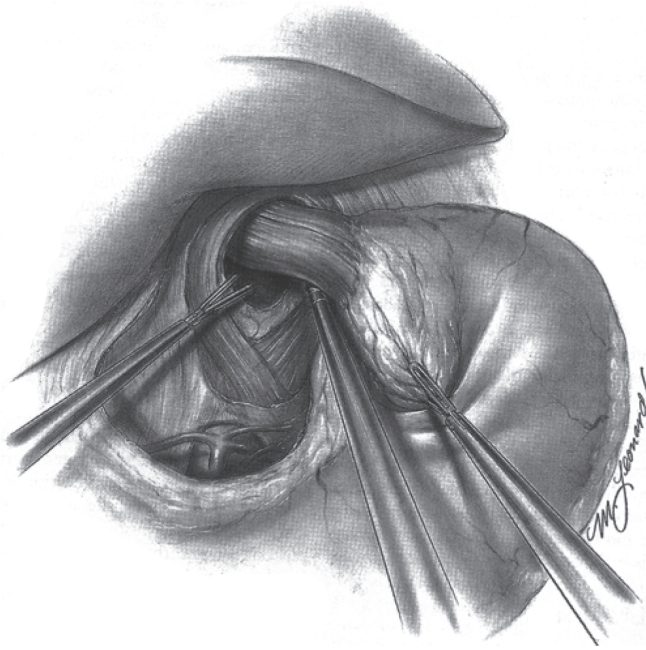


Рис. 4.5. Конечная цель диссекции средостения — получение внутрибрюшного сегмента пищевода без натяжения длиной 2,5–3 см (перепечатано с разрешения из источника [17])

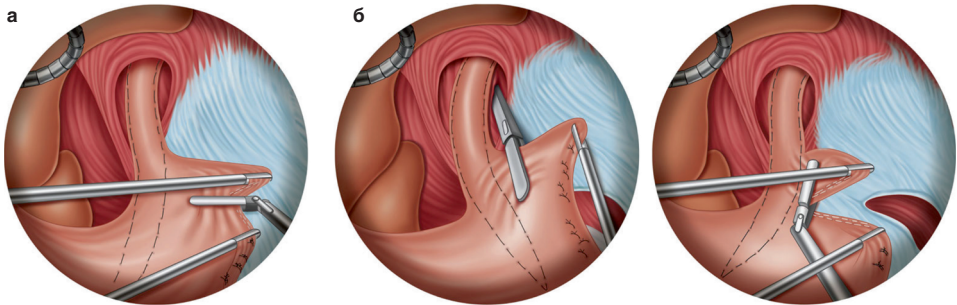


Рис. 4.6. *a* — трансторакальный односторонний метод гастропластики по Collis; *б* — клиновидная фундэктомия по Collis (полностью лапароскопическая технология). Перепечатано с разрешения из источника [17]

При вправлении грыжевого мешка средостения или мобилизации пищевода, особенно в случаях с обширным фиброзом или воспалением, неизбежно вскрывается медиастинальная плевро, что приводит к развитию капноторакса. Если вы повредили плевру, не паникуйте. Обсудите это со своим анестезиологом. При необходимости должны быть выполнены изменения в подаче CO_2 или параметров вентиляции с добавлением

ПДКВ. Это позволит дополнительно расширить легкие и добиться гипервентиляции для контроля $p\text{CO}_2$. Артериальная гипотензия вследствие растяжения встречается крайне редко. При нарушении целостности плевры **важно помнить**, что при этом возникает капноторакс, при котором: 1) происходит быстрое поглощение газа и 2) который должен находиться под контролем хирурга. Для эвакуации CO_2 из внутриплеврального пространства и десуффляции брюшной полости при возникновении гемодинамических нарушений может быть использована лапароскопическая аспирация. Если гемодинамических изменений нет, капноторакс можно смело игнорировать. В конце процедуры может быть выполнена повторная интраплевральная и медиастинальная хирургическая аспирация. Голову пациента опускают и выполняют несколько маневров Вальсальвы. Остаточные количества CO_2 обычно рассасываются через несколько часов. Установка плевральной дренажной трубки практически никогда не требуется для разрешения капноторакса, за исключением случаев, когда имеется выраженная контаминация грудной клетки.

Закрытие дефекта в диафрагме

При наличии достаточной длины пищевода дефект ножек диафрагмы закрывается. Важно закрыть пищеводное отверстие сзади, не перегибая при этом дистальный отдел пищевода кзади. Допустимо, а иногда и необходимо, наложение швов спереди [12]. При отсутствии значимого загрязнения мы предпочитаем устанавливать биологическую сетку одновременно с задним закрытием ножек диафрагмы. Мы используем три горизонтальных матрацных шва нитью Ethibond № 0 с тефлоновыми прокладками, наложенных через сетку, а затем через левую и правую ножки диафрагмы (рис. 4.7). Это обеспечивает плотное прилегание сетки для улучшения контакта. Швы завязываются экстракорпорально с помощью устройства для проталкивания узла или устройства Ti-Knot, в зависимости от предпочтений хирурга. Ряд авторов описывают первичное закрытие ножек и последующее наложение сетки со швами, скобами (не рекомендуется из-за сообщений о развитии гемоперикарда) или клеем. Если дефект слишком велик или ножки диафрагмы слишком фиброзированы для закрытия без натяжения, для более простой медиализации могут быть использованы одно- или двусторонние послабляющие разрезы (рис. 4.8). Образовавшийся дефект диафрагмы перекрывается постоянной сеткой с достаточным удалением от пищевода.

Использование постоянной или биологической сетки для усиления эффекта первичной пластики остается спорным вопросом. Имеются данные о кратковременном снижении частоты рецидивов при размещении биологической сетки, хотя частота рецидивов при более длительном наблюдении по-прежнему составляет около 50% [13]. В большин-

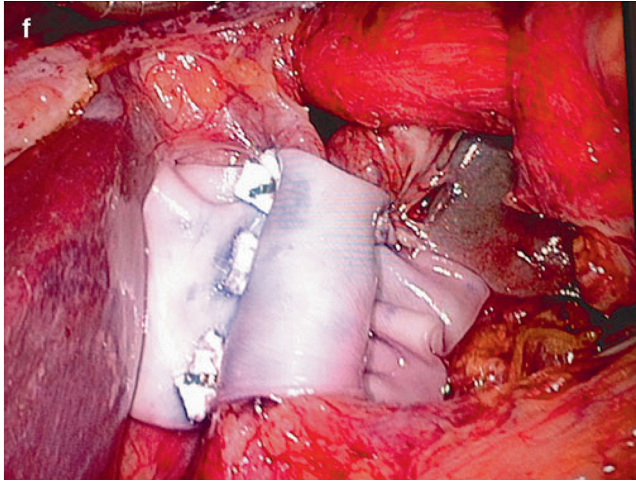


Рис. 4.7. Заднее закрытие пищеводного отверстия диафрагмы с использованием горизонтальных матрацных швов и вшиванием биологической сетки (перепечатано с разрешения из источника [17])

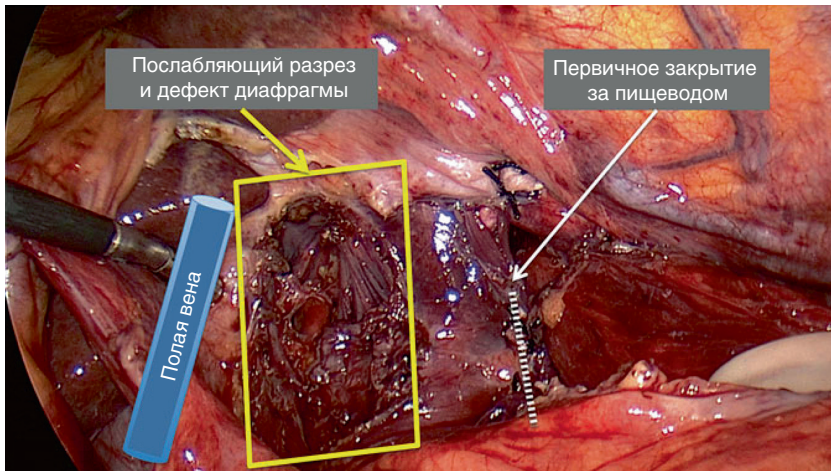


Рис. 4.8. Послабляющие разрезы на диафрагме могут быть сделаны в правой или левой половине диафрагмы и впоследствии покрыты сеткой (перепечатано с разрешения из источника [17])

стве случаев рецидивы вызывают минимальное количество симптомов, и только в 3–5% они требуют ревизионного вмешательства [16]. Было показано, что постоянная сетка снижает частоту рецидивов в рандомизированных исследованиях [14], но ценой вероятного развития эрозии [15]. Кроме того, ее практически никогда не рекомендуется использовать при остром ущемлении/перфорации.

Антирефлюксная процедура

Как правило, фундопликацию комбинируют с лапароскопической пластикой ПЭГ. Помимо вопросов, касающихся риска развития послеоперационного рефлюкса, фундопликация может применяться для дальнейшей фиксации желудка в брюшной полости и усиления эффекта пластики диафрагмы. При нормальных показаниях манометрии в предоперационном периоде применяется стандартная фундопликация по Ниссену. Однако если до операции моторика тела пищевода нарушена (чему соответствует менее чем 60–70% активности перистальтики, значение амплитуды сокращения дистальной части пищевода (DECA) <25 или низкие значения дистального сократительного интеграла (DCI)), при невозможности проведения предоперационной манометрии или до операции имелась выраженная дисфагия, мы предпочитаем выполнять фундопликацию по Touret. Опять же, когда исключить возможные повреждения не удастся или при нестабильном состоянии пациента, фундопликацию выполнять не следует, а необходимо быстро выполнить закрытие пищеводного отверстия диафрагмы и рассмотреть вариант гастропексии.

Доступ для кормления

При тяжелых случаях перфорации, кровоизлияния или плохого качества ткани следует рассмотреть необходимость создания альтернативного доступа для питания. Гастростома служит одновременно для фиксации, декомпрессии желудка и в конечном итоге для его наполнения. Как вариант, для питания дистальнее пораженной области может быть установлена еюностома. Если фундопликация не проводилась, предпочтительным доступом для кормления будет еюностома, так как это позволит избежать аспирации из-за рефлюкса.

Завершение процедуры

По крайней мере один дренаж помещается через отверстие в средостении, прежде всего для ликвидации полости и снижения риска образования серомы. Другие дренажи устанавливаются по необходимости. Наконец, выполняется эндоскопия для оценки результата пластики и фундопликации и для подтверждения того, что зона перехода плоского эпителия пищевода в цилиндрический эпителий находится ниже уровня фундопликации. Она также позволяет провести тест на утечки при инсуффляции для любых проблемных областей.

Вопросы послеоперационного ведения

В послеоперационном периоде может потребоваться интенсивная терапия при развитии гемодинамических или легочных нарушений, хотя

в большинстве плановых или полусрочных случаев это не требуется. Пациента не кормят в течение ночи после операции. На следующее утро после операции, если состояние остается стабильным, проводится контрастное исследование верхних отделов желудочно-кишечного тракта (ВОЖКТ). После операции проверяют хотя бы одно определение уровня амилазы в отделяемом по дренажу. При отсутствии признаков несостоятельности швов, непроходимости желудочно-пищеводного перехода или кишечной непроходимости назначают жидкую диету, дают измельченные/жидкие лекарственные препараты и постепенно переходят на исключительно жидкую пищу. Диета из жидкости или пюре назначается на 2 нед после операции. В течение 1 мес пациент посещает врача амбулаторно. Через 1 год проводят повторные исследования, в том числе ВОЖКТ, для оценки анатомических отношений и исключения возможных признаков рецидива, проведения измерения рН и манометрии для оценки целостности функции пищевода и антирефлюксного барьера. При наличии каких-либо симптомов или отклонений, выявленных при обследовании, выборочно проводится эндоскопия.

Небольшие рецидивы не являются редкостью, особенно после 5 лет. Поскольку они обычно протекают бессимптомно, специфического лечения не требуется, но пациентам все же нужно более тщательное наблюдение [16].

Основные выводы

1. Ущемление или острая невраивимость с ущемлением при гигантских ПЭГ встречается не так часто, как считалось ранее.
2. Данные явления потенциально смертельны и потому должны устраняться экстренно или во время госпитализации, в зависимости от состояния пациента.
3. Предоперационная эндоскопия в некоторых случаях позволяет провести деторсию и преобразовать экстренный случай в неотложный.
4. При наличии достаточного опыта у хирургической бригады вправление и пластику ПЭГ можно попытаться выполнить лапароскопически. В противном случае следует провести открытую трансторакальную пластику, даже несмотря на то, что это более болезненный и травматичный для пациента подход.
5. Лапароскопическая пластика гигантской ПЭГ включает следующие этапы: вправление средостенного мешка, атравматическую отслойку диафрагмально-пищеводной связки от края ножки диафрагмы, обширную диссекцию средостения пищевода (до 2,5–3 см внутрибрюшного сегмента пищевода), ушивание ножки диафрагмы с укреплением и фундопликацией.

6. Если закрыть ножки диафрагмы первично не удастся, лучше всего подойдет диафрагмальный послабляющий разрез.
7. При внутреннем укорочении пищевода может потребоваться гастропластика по Collis.

Библиография

1. Augustin T., Schneider E., Aladeen D. et al. Emergent surgery does not independently predict 30-day mortality after paraesophageal hernia repair: results from the ACS NSQIP database // *J. Gastrointest. Surg.* 2015. Vol. 19. N. 12. P. 2097–2104.
2. Ellis F.H.Jr. Esophageal Hiatal Hernia // *N. Engl. J. Med.* 1972. Vol. 287. N. 13. P. 646–649.
3. Stylopoulos N., Gazelle G.S., Rattner D.W. Paraesophageal Hernias: Operation or Observation? // *Ann. Surg.* 2002. Vol. 236. P. 492–500. Discussion 500–501.
4. Jassim H., Seligman J.T., Frelich M. et al. A Population-Based Analysis of Emergent versus Elective Paraesophageal Hernia Repair Using the Nationwide Inpatient Sample // *Surg. Endosc.* 2014. Vol. 28. N. 12. P. 3473–3478. DOI: 10.1007/s00464-014-3626-3. Epub. 2014, Jun 18.
5. Mungo B., Molena D., Stem M. et al. Thirty-Day Outcomes of Paraesophageal Hernia Repair Using the NSQIP Database: Should Laparoscopy be the Standard of Care? // *J. Am. Coll. Surg.* 2014. Vol. 219. N. 2. P. 229–236.
6. Bhayani N.H., Kurian A.A., Sharata A.M. et al. Wait Only to Resuscitate: Early Surgery for Acutely Presenting Paraesophageal Hernias Yields Better Outcomes // *Surg. Endosc.* 2013. Vol. 27. N. 1. P. 267–271.
7. DeMeester S.R. Laparoscopic Paraesophageal Hernia Repair: Critical Steps and Adjunct Techniques to Minimize Recurrence // *Surg. Laparosc. Endosc. Percutan. Tech.* 2013. Vol. 23. N. 5. P. 429–435.
8. Gastal O.L., Hagen J.A., Peters J.H. et al. Short Esophagus: Analysis of Predictors and Clinical Implications // *Arch. Surg.* 1999. Vol. 134. P. 633–636. Discussion 7–8.
9. Oelschlager B.K., Yamamoto K., Woltman T., Pellegrini C. Vagotomy during Hiatal Hernia Repair: a Benign Esophageal Lengthening Procedure // *J. Gastrointest. Surg.* 2008. Vol. 12. N. 7. P. 1155–1162. DOI: 10.1007/s11605-008-0520-0. Epub. 2008, May 8.
10. Horvath K.D., Swanstrom L.L., Jobe B.A. The Short Esophagus: Pathophysiology, Incidence, Presentation, and Treatment in the Era of Laparoscopic Antireflux Surgery // *Ann. Surg.* 2000. Vol. 232. N. 5. P. 630–640.
11. Terry M.L., Vernon A., Hunter J.G. Stapled-Wedge Collis Gastroplasty for the Shortened Esophagus // *Am. J. Surg.* 2004. Vol. 188. P. 195–199.
12. Watson D.I., Jamieson G.G., Devitt P.G. et al. A prospective Randomized Trial of Laparoscopic Nissen Fundoplication with Anterior vs Posterior Hiatal Repair // *Arch. Surg.* 2001. Vol. 136. N. 7. P. 745–751.
13. Oelschlager B.K., Pellegrini C.A., Hunter J.G. et al. Biologic Prosthesis to Prevent Recurrence after Laparoscopic Para-Esophageal Hernia Repair: Long-Term Follow-Up from a Multi-Center, Prospective, Randomized Trial // *J. Am. Coll. Surg.* 2011. Vol. 213. P. 461–468.
14. Müller-Stich B.P., Kennigott H.G., Gondan M. et al. Use of Mesh in Laparoscopic Paraesophageal Hernia Repair: a Meta-Analysis and Risk-Benefit Analysis // *PLoS One.* 2015. Vol. 10. N. 10. P. 139–547. DOI: 10.1371/journal.pone.0139547. Review. Erratum in: *PLoS One.* 2017. Vol. 12. N. 2. P. e0171865.
15. Stadlhuber R.J., Sherif A.E., Mittal S.K. et al. Mesh Complications after Prosthetic Reinforcement of Hiatal Closure: a 28-Case Series // *Surg. Endosc.* 2009. Vol. 23. P. 1219–1226.

16. Oelschlager B.K., Petersen R.P., Brunt L.M. et al. Laparoscopic Paraesophageal Hernia Repair: Defining Long-Term Clinical and Anatomic Outcomes // *J. Gastrointest. Surg.* 2012. Vol. 16. P. 453–459.
17. Swanstrom L.L., Dunst C.M. *Antireflux Surgery*. New York: Springer, 2015.