

Оглавление

Предисловие к русскому изданию	7
Предисловие к иностранному изданию	9
Благодарности	10
Список сокращений и условных обозначений	11
Введение	12
Глава 1. Клинические навыки в неврологии	13
1.1. Консультация	13
1.2. Неврологический анамнез	14
1.3. Неврологическое обследование	17
1.4. Клиническое заключение	18
1.5. Клиническое описание больного	18
1.6. Неврологические инструменты для начинающего врача	19
1.7. Правовые и этические аспекты	20
Глава 2. Оценка походки и общий осмотр	23
2.1. Обзор анатомии и физиологии	23
2.2. Клиническая картина и патофизиология	27
2.3. Общий осмотр	32
2.4. Постуральные и двигательные нарушения	35
2.5. Оценка походки	39
2.6. Заключение	42
Глава 3. Голова и шея (черепные нервы)	43
3.1. Цели	43
3.2. Обзор анатомии и физиологии	43
3.3. Клиническая картина и патофизиология	53
3.4. Общий осмотр	66
3.5. Нос (I черепной нерв)	67
3.6. Глаза: часть 1 (II и III черепные нервы, зрачки, острота и поля зрения, глазное дно)	68
3.7. Глаза: часть 2 (III, IV, VI черепные нервы)	76
3.8. Лицо (V, VII черепные нервы)	81
3.9. Уши (VIII черепной нерв)	86
3.10. Рот (IX, X, XII черепные нервы)	90
3.11. Шея (XI черепной нерв)	92
3.12. Заключение	94
Глава 4. Верхние конечности	95
4.1. Цели	95
4.2. Обзор анатомии и физиологии	95
4.3. Клиническая картина и патофизиология	102
4.4. Общий осмотр	106
4.5. Тонус	107
4.6. Сила	108
4.7. Рефлексы	117
4.8. Координация	119
4.9. Чувствительность	120
4.10. Заключение	125
Глава 5. Нижние конечности	127
5.1. Цели	127
5.2. Обзор анатомии и физиологии	127
5.3. Клиническая картина и патофизиология	132

5.4. Общий осмотр	134
5.5. Тонус	134
5.6. Сила	135
5.7. Рефлексы	142
5.8. Координация	145
5.9. Чувствительность	146
5.10. Заключение	151
Глава 6. Мозжечок	153
6.1. Цели	153
6.2. Обзор анатомии и физиологии	153
6.3. Клиническая картина и патофизиология	154
6.4. Общий осмотр	156
6.5. VANISHD	157
6.6. Заключение	162
Глава 7. Высшие корковые функции	163
7.1. Цели	163
7.2. Обзор анатомии и физиологии	164
7.3. Клиническая картина и патофизиология	166
7.4. Тестирование когнитивной сферы у постели больного	170
7.5. Заключение	179
Глава 8. Вегетативная нервная система	181
8.1. Цели	181
8.2. Обзор анатомии и физиологии	181
8.3. Клиническая картина и патофизиология	185
8.4. Анамнез	187
8.5. Осмотр и тестирование у постели больного	188
8.6. Заключение	190
Глава 9. Обследование больного с инсультом	191
9.1. Цели	191
9.2. Обзор анатомии и физиологии	191
9.3. Клиническая картина и патофизиология	193
9.4. Сбор анамнеза при инсульте	196
9.5. Неврологическое обследование при инсульте	199
9.6. Общий осмотр при инсульте	201
9.7. Лечение острого инсульта	203
9.8. Заключение	206
Глава 10. Обследование больного в коме	207
10.1. Цели	207
10.2. Обзор анатомии и физиологии	207
10.3. Клиническая картина и патофизиология	207
10.4. Общий осмотр	212
10.5. Глаза и рефлексы	214
10.6. Заключение	218
Глава 11. Скрининговое неврологическое обследование за 4 минуты	219
11.1. Цели	219
11.2. Последовательность	219
Глава 12. Неврологическое обследование на экзамене	221
12.1. Цели	221
12.2. Наиболее частые заболевания	222
12.3. Задания от экзаменатора	222
12.4. Вопросы и ответы	223
Список литературы	224

Верхние конечности

4.1. Цели

Выявление неврологического дефицита, локализации поражения и причины заболевания.

Традиционный алгоритм обследования верхних конечностей:

- общий осмотр;
- исследование мышечного тонуса;
- исследование силы мышц;
- исследование рефлексов;
- координаторные пробы;
- исследование чувствительности.

Мнемонический прием: проверяем PoCToЧеK (рефлексы, силу, тонус, чувствительность, координацию).

Три цели этого этапа:

- 1) при общем осмотре — выявить какой-либо синдром или очевидные нарушения;
- 2) определить признаки поражения ВМН и НМН;
- 3) определить уровень поражения: кора головного мозга, спинной мозг, корешок, периферические нервы или мышцы.

Последний этап наиболее трудный, для его выполнения необходимы знание анатомии и рутинный осмотр по системам органов.

4.2. Обзор анатомии и физиологии

Функции нервов верхней конечности представлены в табл. 4.1. Все крупные нервы имеют двигательные и чувствительные волокна. Топография дерматомов показана на рис. 4.1, см. цв. вклейку.

Таблица 4.1. Происхождение и функции основных нервов верхних конечностей

Нерв	Корешки	Пучки сплетения	Чувствительная иннервация	Основные мышцы	Функции мышц
Подмышечный	C_5/C_6	Задний	Небольшой участок на плече	Дельтовидная	Отведение плеча
Лучевой	C_6/C_7	Задний	Дорсолатеральная поверхность плеча и предплечья	Трехглавая мышца плеча. Разгибатель пальцев. Длинный абдуктор большого пальца	Разгибание в локтевом суставе. Разгибание пальцев. Отведение большого пальца
Мышечно-кожный	C_5/C_6	Латеральный	Латеральная поверхность предплечья	Двуглавая мышца плеча	Сгибание в локтевом суставе
Срединный	C_8/T_1	Латеральный и медиальный	Латеральные 2/3 ладони и 3/2 пальцев	Круглый пронатор. Лучевой сгибатель запястья. Длинный сгибатель большого пальца кисти. Мышца, противопоставляющая большой палец кисти. Глубокий сгибатель I и II пальцев кисти	Пронация предплечья. Сгибание и отведение руки в области запястья. Сгибание большого пальца кисти. Противопоставление большого пальца. Сгибание дистальной фаланги указательного и среднего пальцев кисти
Локтевой	C_8/T_1	Медиальный	Медиальная 1/3 ладони и тыл кисти. Мизинец и медиальная 1/2 безымянного пальца	Локтевой сгибатель запястья. Первая тыльная межкостная мышца. Вторая ладонная межкостная мышца. Аддуктор большого пальца кисти. Глубокий сгибатель III и IV пальцев	Отведение мизинца. Отведение указательного пальца. Приведение указательного пальца. Приведение большого пальца. Сгибание дистальной фаланги безымянного пальца и мизинца

Верхний и нижний мотонейроны

Двигательная система включает верхний (ВМН) и нижний мотонейроны (НМН) (рис. 4.2). НМН — α -мотонейрон передних рогов спинного мозга, который иннервирует мышечные волокна. ВМН — клетка или клетки, непосредственно участвующие в передаче сигнала на НМН (например, пирамидальные клетки V слоя двигательной коры).

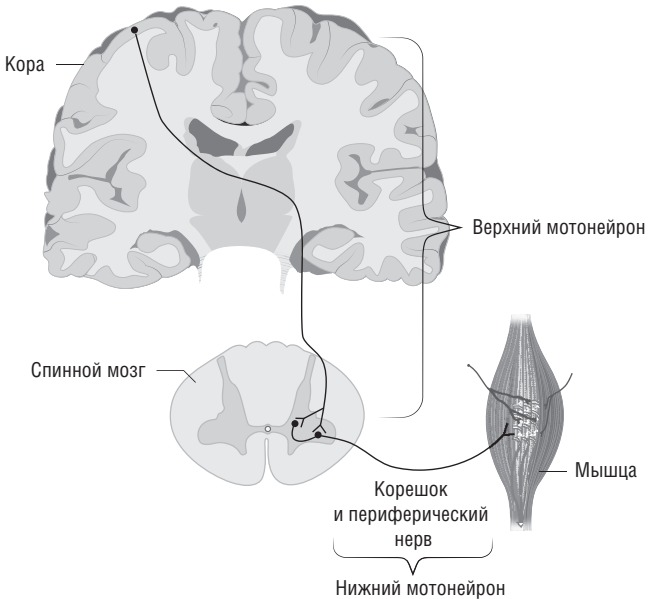


Рис. 4.2. Верхние и нижние мотонейроны. Верхние мотонейроны локализуются в двигательной области коры головного мозга, их аксоны спускаются в ствол или спинной мозг, где они через вставочные нейроны переключаются на тела нижних мотонейронов. Тела нижних мотонейронов лежат в стволе или спинном мозге, и их аксоны через черепные или периферические нервы следуют к мышцам

Если происходит повреждение тела НМН в спинном мозге или стволе головного мозга, нервного корешка либо периферического нерва, прерывается путь активации мышцы, нарушаются ее тонус и трофика. Мышца становится слабой, гипотрофичной, снижается сухожильный рефлекс.

Повреждение ВМН в спинном мозге, стволе, мозжечке или коре головного мозга приводит к усилению стимулирующей активации α -мотонейрона (вероятно, из-за уменьшения процессов торможения в спинном мозге), который остается интактным и активирует мышцу. В результате мышцы становятся спастичными, наблюдается повышение сухожильных рефлексов. Однако при этом они слабые и могут атрофироваться с течением времени из-за отсутствия двигательной активности.

Мышечно-кожный нерв

Анатомия:

- корешки C_5/C_6 ;
- латеральный пучок плечевого сплетения;
- чувствительность — латеральный кожный нерв предплечья (латеральная поверхность предплечья от локтя до запястья);
- двигательная функция — двуглавая мышца плеча (сгибание супинированного предплечья), плечевая мышца (синергист двуглавой мышцы).

Подмышечный нерв

Анатомия:

- корешки C_5/C_6 ;
- задний пучок плечевого сплетения;
- чувствительность — небольшой участок на латеральной поверхности плеча;
- двигательная функция — дельтовидная мышца (отведение плеча).

Лучевой нерв

Анатомия:

- после локтевой ямки нерв разделяется на задний межкостный и поверхностный лучевой нервы;
- корешки C_5-C_8 (в основном C_6/C_7);
- задний пучок плечевого сплетения;
- чувствительность — задний кожный нерв плеча (дорсолатеральная поверхность верхней части плеча), задний кожный нерв предплечья (дорсолатеральная поверхность руки);
- двигательная функция — разгибание верхней конечности. Основные иннервируемые мышцы: трехглавая мышца плеча (лучевой нерв; разгибание предплечья, C_7);

длинный лучевой разгибатель запястья (лучевой нерв; разгибание и отведение руки в области запястья, C_6); локтевой разгибатель запястья (задний межкостный нерв; разгибание и отведение руки в области запястья, C_7); разгибатель пальцев (задний межкостный нерв; разгибание пальцев в области пястно-фаланговых суставов, C_7); длинный абдуктор большого пальца (задний межкостный нерв; отведение большого пальца в области пястно-запястного сустава, C_7).

Срединный нерв

Анатомия:

- после локтевой ямки отходят ветви переднего межкостного нерва предплечья; ладонная чувствительная ветвь отходит до карпального канала;
- корешки C_6-T_1 (в основном C_8/T_1);
- латеральный и медиальный пучки плечевого сплетения;
- чувствительность: ладонная чувствительная ветвь — латеральная поверхность ладони от латеральной половины основания безымянного пальца до проксимальной фаланги большого пальца; порция нерва, проходящая через карпальный туннель, — ладонная поверхность I, II и латеральной половины III пальцев, тыльная поверхность той же локализации + дистальная фаланга большого пальца;

Важно

Паралич лучевого нерва приводит:

- к свисанию кисти;
- невозможности отвести большой палец;
- онемению дорсолатеральной поверхности кисти.

Причины — компрессия нерва в подмышечной впадине, перелом плечевой кости или сдавление нерва супинатором.

Важно

Для запоминания основных функций срединного нерва можно использовать мнемонический прием — запомните слово LOAF:

- L (Lumbricals) — первая и вторая червеобразные мышцы;
- O (Opponens) — мышца, противопоставляющая большой палец;
- A (Abductor) — короткий абдуктор большого пальца;
- F (Flexor) — длинный сгибатель большого пальца.

Важно

Синдром карпального канала (компрессия нерва в области запястья) проявляется следующими симптомами:

- онемение или парестезии I, II и III пальцев;
- возможна слабость при выполнении точных движений;
- атрофия мышц тенара.

Компрессия срединного нерва выше запястья проявляется следующими признаками:

- болью выше локтя или в предплечье;
- слабостью при пронации.

- двигательная функция — все сгибатели предплечья, кроме локтевого сгибателя запястья и части глубокого сгибателя пальцев. Основные иннервируемые мышцы: круглый пронатор (срединный нерв; пронация предплечья, C₆/C₇); лучевой сгибатель запястья (срединный нерв; сгибание и отведение руки в области запястья, C₆/C₇); длинный сгибатель большого пальца кисти (передний межкостный нерв; сгибание дистальных фаланг большого пальца кисти, C₈); глубокий сгибатель I и II паль-

цев кисти (передний межкостный нерв; сгибание дистальной фаланги указательного и среднего пальцев кисти, C₈); короткий абдуктор большого пальца кисти (срединный нерв; отведение пальца под прямым углом к ладони, T₁); мышца, противопоставляющая большому пальцу кисти (срединный нерв; противопоставление большого пальца и мизинца, T₁); первая и вторая червеобразные мышцы (срединный нерв; разгибание пальца в области проксимальных межфаланговых суставов, T₁).

Локтевой нерв

Анатомия:

- медиальные кожные нервы плеча и предплечья отходят от проксимальной части медиального пучка плечевого сплетения. Тыльные и ладонные кожные ветви иннервируют предплечье. Глубокие двигательные и поверхностные конечные ветви иннервируют кисть;
- корешки C₈/T₁;
- медиальный пучок плечевого сплетения;
- чувствительность — мизинец и медиальная половина безымянного пальца, ладонная и тыльная поверхности кисти ниже мизинца и медиальной половины безымянного пальца;

- двигательная функция — сгибание в локтевом суставе, большая часть мелких мышц кисти. Основные иннервируемые мышцы: глубокий сгибатель III и IV пальцев (сгибание дистальной фаланги безымянного пальца и мизинца, C₈); локтевой сгибатель запястья (отведение мизинца, C₈); сгибатель мизинца (сгибание мизинца в области пястно-фалангового сустава, T₁); первая тыльная межкостная мышца (отведение указательного пальца, T₁); вторая ладонная межкостная мышца (приведение — указательного пальца, T₁); аддуктор большого пальца кисти (приведение большого пальца под прямым углом к ладони, T₁).

Важно

Парез локтевого нерва проявляется:

- онемением, парестезиями безымянного пальца, мизинца;
- слабостью отведения мизинца;
- усугублением симптомов при сгибании локтевого сустава;
- компрессией нерва в борозде локтевого нерва, в области запястья или на уровне ладони (причина).

Плечевое сплетение

Плечевое сплетение — нервные стволы, которые образуются из шейных корешков и корешка T₁ и формируют периферические нервы (рис. 4.3). Формирование плечевого сплетения:

- пять корешков, соединяясь, формируют три ствола (верхний, средний, нижний);
- три ствола переплетаются и формируют три пучка (латеральный, задний, медиальный);
- три пучка переплетаются и формируют пять основных периферических нервов;
- кроме основных периферических нервов, сформированных из стволов и пучков, существуют дополнительные, более мелкие нервы, которые самостоятельно отходят от пучков и стволов; знание их топографии помогает установить локализацию поражения.

Чувствительность

Выделяют четыре вида чувствительности:

- БЧ (оценивают небольшими уколами);
- температурную чувствительность;

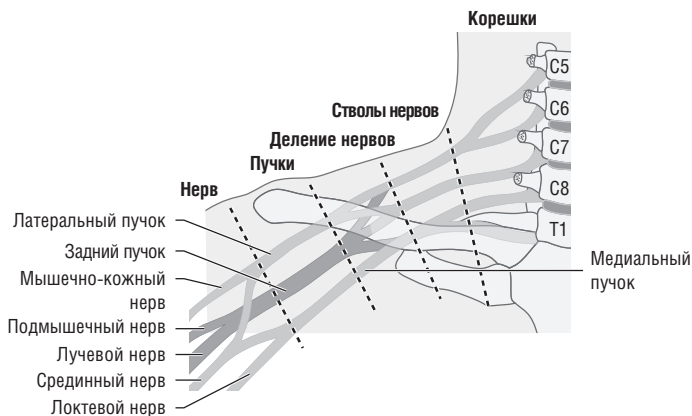


Рис. 4.3. Плечевое сплетение

- суставно-мышечное чувство;
- вибрационную чувствительность (Виб.).

Волокна болевой и температурной чувствительности переходят на другую сторону спинного мозга через переднюю серую спайку и продолжают свой путь в контралатеральном боковом столбе (рис. 4.4, см. цв. вклейку). Суставно-мышечное чувство и вибрационная чувствительность передаются по волокнам, идущим в ипсилатеральных задних столбах, затем пересекаются под прямым углом на уровне продолговатого мозга. Прикосновение передается как через боковые, так и задние столбы, поэтому исследование этого вида чувствительности для клинициста малоинформативно.

4.3. Клиническая картина и патофизиология

Общий осмотр

Необходимо обратить внимание на:

- **изменение позы** — например, повышение мышечного тонуса по спастическому (пирамидному) типу (мышечная гипертония больше выражена в сгибателях руки, чем в разгибателях, что приводит к сгибанию в локте-

вом суставе и запястье) свидетельствует о повреждении ВМН, например при корковом инсульте или объемном образовании (опухоль, абсцесс, гематома);

- **гипотрофию мышц** — впадины в месте межкостных мышц, уплощение тенара или гипотенара свидетельствуют о поражении НМН или длительном поражении ВМН;
- **фасцикуляции** — спонтанные сокращения отдельных пучков мышечных волокон, похожие на пульсацию мышц, свидетельствуют о денервации и реиннервации мышцы, как правило, в результате поражения НМН;
- **непроизвольную пронацию кисти при закрытых глазах и вытянутых вперед руках** — одна рука медленно прогибается, это очень чувствительный маркер поражения ВМН кортикоспинального пути;
- **неврологические проявления соматических синдромов.**

Слабость:

- **поражение ВМН**, как правило, вызывает повышение тонуса, рефлексов и мышечного тонуса (спастический парез);
- **поражение НМН** приводит к снижению тонуса, снижению или отсутствию рефлексов (вялый парез);
- **поражение нервно-мышечного синапса** — относительно редкое патологическое состояние, которое характеризуется повышенной мышечной утомляемостью. При миастении слабость усиливается по мере выполнения движений; при миастеническом синдроме Ламберта–Итона слабость уменьшается после нескольких движений. Как правило, вовлечены наиболее активные мышцы, включая глазодвигательные; рефлексы и чувствительность обычно не изменены;
- **первичное поражение мышц** может напоминать картину поражения НМН — гипотрофия, снижение мышечного тонуса и гипорефлексия, пропорциональная слабости. Наблюдается, однако, большая клиническая вариабельность. Часто в большей степени страдают проксимальные мышцы, могут отмечаться боли, спазмы, судорожные сведения и болезненность мышц при дотрагивании;

- **функциональные нарушения** — слабость вариабельна, она неанатомическая. Часто во время клинического исследования мышцы внезапно слабеют при исходно нормальной силе, рефлексy могут быть нормальными, чувствительность не изменена. Функциональный компонент нередко осложняет клиническую картину истинной слабости.

Нарушения чувствительности

Часто пациенты жалуются на **боли**. Выделяют:

- **невропатическую боль** — обычно острую, колющую, стреляющую или как удар электрическим током;
- **корешковую боль** — распространяется по соответствующему дерматому;
- **радикулопатию** — сопровождается чувствительными или двигательными нарушениями;
- **периферическую невропатию тонких волокон** — проявляется болями в зоне иннервации пораженных нервов или по типу перчаток и чулок;
- **плечевой плексит** — редкое, вероятно, аутоиммунное заболевание, при котором наблюдается острая боль в плече с последующей слабостью различных мышечных групп (как при повреждении НМН) в пораженной руке;
- **центральную боль** — разновидность невропатической боли, возникающей при поражении ЦНС. Например, таламическая боль — гемиалгии невропатического типа вследствие поражения (как правило, инфаркта) чувствительной части таламуса.

Парестезии

Жалобы на покалывание часто встречаются в практике невролога. Парестезии отмечаются при широком круге заболеваний, включая тревожные и функциональные нарушения, поражения периферического нерва, корешка или спинного мозга. Этот симптом редко наблюдается при центральном поражении, например при опухоли.

Больной описывает чувство покалывания, стянутости, жжения, тяжести и т.д. Выявление локализации симптома имеет диагностическое значение:

- **локализация по типу перчаток и чулок** может указывать на начальный этап периферической невропатии или повышенный уровень тревоги; для гипервентиляции характерно чувство покалывания вокруг рта;
- локализация в зоне иннервации того или иного **периферического нерва** может указывать на его поражение;
- боль и парестезии по **дерматомному типу** наблюдаются при поражении нервных корешков или спинного мозга, например при поперечном миелите либо рассеянном склерозе;
- **гемипарестезии** могут быть следствием поражения таламуса, сенсорной коры, наблюдаться во время простого парциального припадка или мигренозной ауры;
- **нечеткое анатомическое распределение** свидетельствует о функциональной природе нарушений. Чем больше соответствуют зоны парестезии анатомическим представлениям, тем больше данных за органическую причину симптома.

Нарушение чувствительности

Тщательная оценка локализации и особенностей нарушения чувствительности значительно помогает в определении локализации поражения. Причины нарушений чувствительности:

- **поражение периферических нервов/сплетений** — чувствительность страдает в зоне иннервации соответствующего нерва ниже уровня его повреждения;
- **полиневропатия** — первыми страдают наиболее длинные нервы (чувстви-

Важно

Выраженная полиневропатия может имитировать поражение спинного мозга, если в процесс вовлечены проксимальные периферические нервы. При поражении спинного мозга отмечают уровень, ниже которого наблюдается полная потеря определенного вида чувствительности, в то время как при даже тяжелой полиневропатии обычно остается участок сохраненной чувствительности в виде узкой полоски вдоль средней линии спины. Паравертебральные кожные нервы — одни из самых коротких и последними поражаются при полиневропатии. Таким образом, при клиническом подозрении на поражение спинного мозга следует всегда проверять чувствительность вдоль позвоночника для исключения выраженной полиневропатии.

тельность нарушается в дистальных отделах рук и ног), что приводит к классической гипестезии по типу перчаток и чулок;

- **инсульт**, как правило, приводит к снижению чувствительности и редко сопровождается болью или парестезиями;
- **поражение нервного корешка** — сначала страдает один или два вида чувствительности, часто одновременно наблюдаются корешковые боли;
- **поражение заднего столба** — ипсилатеральная утрата суставно-мышечного чувства и вибрационной чувствительности ниже уровня поражения (контралатерально при поражении выше уровня перекреста волокон в продолговатом мозге), больной жалуется на неловкость, наблюдается атаксия;
- **поражение латерального столба** — контралатеральная потеря БЧ и температурная чувствительность ниже уровня поражения, больной жалуется на частые травмы, ожоги рук и ног.

4.4. Общий осмотр

Цель

Выявить неврологические синдромы, слабость, деформацию, изменения позы, гипотрофию или фасцикуляции.

Метод

Необходимо попросить больного раздеться до нижнего белья, чтобы провести полную оценку его мышц и нервов. Женщина может остаться в бюстгальтере.

Последовательность

При общей оценке функций верхней конечности осматривают ее спереди, затем сзади. Обращают внимание на симптомы:

- 1) **асимметрию** положения верхних конечностей, например при спастической гемиплегии;
- 2) **гипотрофию мышц** (особое внимание следует обратить на первый межкостный промежуток кисти, область тенара и гипотенара);

- 3) **фасцикуляции** (они очевидны только при длительном наблюдении);
- 4) **непроизвольную пронацию** (просят больного вытянуть руки вперед ладонями вверх и закрыть глаза).

Дифференциальная диагностика

- Патологическая поза в одной руке — дистония, простой парциальный припадок, гемиплегия.
- Гипотрофия мышц — поражение НМН вызывает денервацию мышц и раннюю атрофию; повреждение ВМН спустя значительное время также может приводить к гипотрофии мышц из-за их адинамии.
- Фасцикуляции — доброкачественные (например, у молодого пациента, после тренировки), болезнь мотонейрона, денервация любого генеза (поражение НМН).
- Непроизвольная пронация — поражение кортикоспинальных путей приводит к пронации соответствующей руки и ее сгибанию в локтевом суставе.

Что необходимо делать дальше?

Следующий шаг — исследование тонуса мышц.

4.5. Тонус

Цель

Выявление патологического повышения или понижения тонуса мышц.

Последовательность

Для оценки тонуса мышц верхней конечности:

- берут руку больного, как для ее пожатия;
- больному говорят: «Расслабьте руку полностью, чтобы я почувствовал ее вес»;
- сгибают, разгибают и поворачивают руку в запястье, локтевом и плечевом суставах с разной скоростью;
- для того чтобы сделать пробу более чувствительной, просят больного сжимать и разжимать в кулак пальцы другой руки.

Дифференциальная диагностика

- **Повышенный тонус** свидетельствует о повышении тонической активности интактного НМН, например на фоне тревоги.

- При **спастичности** повышение тонуса зависит от скорости пассивных движений (спастичность возрастает при более быстром движении руки), это свидетельствует о поражении ВМН.
- Повышение мышечного тонуса по типу ригидности в сочетании с тремором наблюдается при паркинсонизме; ригидность описывают как феномен **зубчатого колеса**.
- **Сниженный тонус** свидетельствует о сниженной тонической активности мышц, это происходит при поражении НМН или мышцы.
- **Острейшее повреждение ВМН** иногда вызывает вялый паралич (например, острый инсульт).

Что необходимо делать дальше?

Следующий шаг — определение силы мышц.

4.6. Сила

Цель

Исследование силы отдельных мышц, что косвенно позволит определить функцию периферических нервов, плечевого сплетения, нервных корешков и ЦНС.

Метод

Врач просит больного ставить руки в определенные позиции и определяет силу мышц путем преодоления его мышечного сопротивления. Оценка мышечной силы в баллах показана в табл. 4.2.

Таблица 4.2. Шкала мышечной силы согласно Совету по медицинским исследованиям

Баллы	Описание
0	Отсутствие движений
1	Ощущаемое сокращение мышц
2	Движения только в горизонтальной плоскости
3	Больной преодолевает гравитацию, но не сопротивление врача
4	Врач оказывается сильнее больного

Окончание табл. 4.2

Баллы	Описание
5	Нормальная сила

Примечание. Иногда 4 балла обозначают как 4+, если сила значительная, но не полная, и как 4-, если силу больного легко преодолеть.

Последовательность

Исследовать мышцы необходимо в определенном порядке для оценки силы каждой отдельной мышцы, в соответствии с невралжной и радикулярной иннервацией мышц. Соответствующие команды пациенту для оценки каждой мышцы, нерва, пучка плечевого сплетения и корешка представлены в табл. 4.3. На рис. 4.5–4.8 показано, в каком порядке нужно исследовать основные мышцы.

Таблица 4.3. Набор команд пациенту для определения силы мышц верхних конечностей

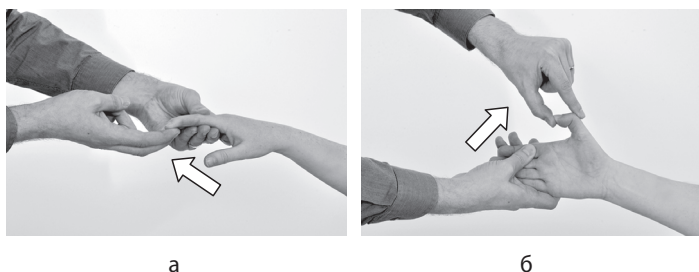
Инструкция	Мышца	Функция мышцы	Нерв	Пучок сплетения	Корешок
Поднимите локти вверх и наружу	Дельтовидная	Отведение плеча	Ax	P	C _{5/6}
Согните руки в локтевых суставах перед собой (поза боксера)	Двуглавая мышца плеча	Сгибание в локте	MS	L	C _{5/6}
Согните руки в локтевых суставах перед собой (поза боксера)	Трехглавая мышца	Разгибание в локте	R	P	C ₇
Сожмите кулаки, согните в запястье	Длинный лучевой разгибатель запястья	Сгибание и отведение кисти	R	P	C ₆
Сожмите кулаки, согните в запястье назад	Локтевой разгибатель запястья	Сгибание и приведение кисти	R	P	C ₇

Инструкция	Мышца	Функция мышцы	Нерв	Пучок сплетения	Корешок
Вытяните руки и выпрямите пальцы	Разгибатель пальцев	Разгибание пальцев	R	P	C ₇
Отведите большие пальцы в стороны	Короткий разгибатель большого пальца	Отведение большого пальца	R	P	C ₇
Сожмите мой большой палец	Глубокий сгибатель I и II пальцев	Сгибание дистальной фаланги	Md	L, MI	C ₈
Согните большие пальцы	Длинный сгибатель большого пальца	Сгибание большого пальца	Md	L, MI	C ₈
Коснитесь большим пальцем основания мизинца на той же руке	Мышца, противопоставляющая большой палец	Противопоставление большого пальца	Md	L, MI	T ₁
Разведите пальцы	Локтевой сгибатель запястья	Отведение указательного пальца	U	MI	C ₈
Разведите пальцы	Первая тыльная межкостная мышца	Отведение указательного пальца	U	MI	T ₁
Сомкните пальцы	Вторая ладонная межкостная мышца	Приведение указательного пальца	U	MI	T ₁
Приведите большой палец к ладони	Аддуктор большого пальца	Приведение большого пальца	U	MI	T ₁

Примечание. Ax — подмышечный нерв; L — латеральный нерв; Md — срединный нерв; MI — медиальный нерв; MS — мышечно-кожный нерв; P — задний нерв; R — лучевой нерв; U — локтевой нерв.

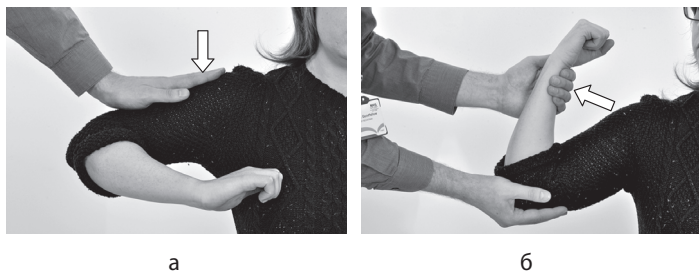

Рис. 4.5. Оценка силы мышц, иннервируемых подмышечным и мышечно-кожным нервами: а — дельтовидная мышца, C_5/C_6 , подмышечный нерв; б — двуглавая мышца плеча, C_5/C_6 , мышечно-кожный нерв



в

Рис. 4.6. Оценка силы мышц, иннервируемых срединным нервом: а — глубокий сгибатель I и II пальцев, C_8 , срединный нерв; б — длинный сгибатель большого пальца, C_8 , срединный нерв; в — мышца, противопоставляющая большой палец, T_1 , срединный нерв

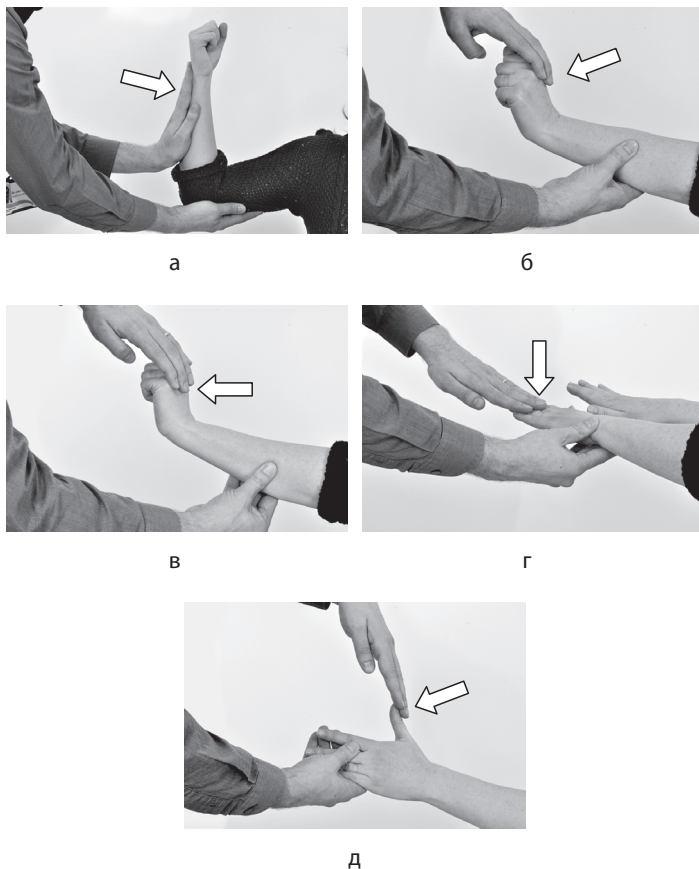


Рис. 4.7. Оценка силы мышц, иннервируемых лучевым нервом: а — трехглавая мышца плеча, C_7 , лучевой нерв; б — длинный лучевой разгибатель запястья, C_6 , лучевой нерв; в — локтевой разгибатель запястья, C_7 , лучевой нерв; г — разгибатель пальцев, C_7 , лучевой нерв; д — короткий разгибатель большого пальца, C_7 , лучевой нерв

Существуют некоторые различия степени участия нервных корешков и сплетений в формировании периферических нервов. На это следует обратить внимание.

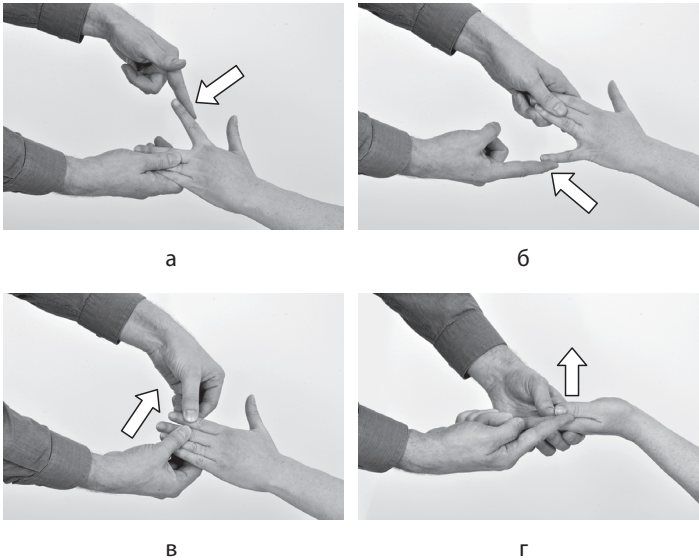


Рис. 4.8. Оценка силы мышц, иннервируемых локтевым нервом: а — локтевой сгибатель запястья, C_8 , локтевой нерв; б — первая тыльная межкостная мышца, T_1 , локтевой нерв; в — вторая ладонная межкостная мышца, T_1 , локтевой нерв; г — аддуктор большого пальца, T_1 , локтевой нерв

Исследование мышечной силы

Для определения силы мышц рука больного должна занять исходное положение, которое требует напряжения только тестируемой мышцы (например, поза боксера подходит для проверки двуглавой мышцы плеча). Затем больному говорят: «Не дайте мне сдвинуть Ваше плечо/руку палец и т.д.» и пытаются преодолеть силу тестируемой мышцы.

Если из-за выраженной слабости больной не может поддерживать мышцы в исходном положении, располагают конечность так, чтобы мышца могла сокращаться без преодоления силы тяжести. Например, если больной не может сокращать двуглавую мышцу, поддерживают локоть и предплечье больного так, чтобы он мог сократить мышцу в горизонтальной плоскости. Если по-прежнему остается слабость, пробуют уловить любое минимальное движение мышцы. Мышечную силу оценивают в баллах.

Дифференциальная диагностика

Выделяют вялый парез (снижение мышечной силы при пониженном тонусе) и спастический парез (снижение мышечной силы при повышенном тонусе).

Вялый парез

Вялый парез может быть вызван:

- **миопатией** — для нее характерна проксимальная слабость; исключение составляет миозит с включенными тельцами, который наблюдается у людей в возрасте старше 50 лет и проявляется прогрессирующей дистальной слабостью рук и проксимальной слабостью ног;
- **заболеваниями нервно-мышечного соединения** — миастенией и миастеническим синдромом Ламберта–Итона (табл. 4.4);
- **невропатией** — вялым парезом дистальнее пораженных участков нервов. Чем длиннее нерв, тем больше вероятность его поражения при системном заболевании (например, воспалении, васкулите, сахарном диабете). Проявления невропатии обычно зависят от длины нерва, и, таким образом, первыми страдают более дистальные мышцы. Компрессионно-ишемическая невропатия определенной локализации приводит к характерному распределению мышечной слабости;
- **радикулопатией** — повреждением шейного отдела спинного мозга или двигательных корешков, которое вызывает корешковые боли и слабость иннервируемых мышц. Признаки шейной радикулопатии приведены в табл. 4.5.

Таблица 4.4. Основные клинические и лабораторные признаки миастении гравис и миастенического синдрома Ламберта–Итона. Суммарный потенциал мышечного действия (СПМД)

Клинический признак	Миастения	Миастенический синдром Ламберта–Итона
Слабость	Флюктуирующая, вялый парез	Постепенное развитие, вялый парез
Вовлекаемые мышцы	Окулярные, бульбарные, дыхательные	Проксимальные отделы конечностей

Окончание табл. 4.4

Клинический признак	Миастения	Миастенический синдром Ламберта-Итона
Связанные заболевания	Тимома. Гиперплазия тимуса	Мелкоклеточный рак легкого (60%). Аутоиммунные заболевания
Антитела	Антитела к никотиновым холинорецепторам, мышечно-специфической тиразинкиназе	Антитела к потенциалозависимым кальциевым каналам типа P/Q
Эффект повторного сокращения мышцы	Патологическая утомляемость	Возможно улучшение
Медленная повторная стимуляция нерва	Прогрессирующий декремент мышечного ответа	Прогрессирующий декремент мышечного ответа
Быстрая повторная стимуляция нерва	Прогрессирующий декремент мышечного ответа	Увеличение мышечного ответа (фасилитация)
Другие особенности	—	Дисфункция вегетативной нервной системы (ВНС)
Основное лечение	Ингибиторы холинэстеразы. Тимэктомия. Иммуносупрессия	Удаление опухоли. 3,4-диаминопиридин. Иммуносупрессия

Таблица 4.5. Клинические особенности дискогенной радикулопатии в шейном отделе

Вовлекаемый межпозвоночный диск (между позвонками)	Вовлекаемый корешок	Боль/чувствительные нарушения	Двигательный дефицит	Отсутствие рефлекса
C ₄ (C ₄ и C ₅)	C ₅	Плечо, латеральная поверхность верхней части предплечья	Дельтовидная, надостная, подостная мышцы	Супинатор

Вовлекаемый межпозвоноковый диск (между позвонками)	Вовлекаемый корешок	Боль/чувствительные нарушения	Двигательный дефицит	Отсутствие рефлекса
C ₅ (C ₅ и C ₆)	C ₆	Латеральная поверхность предплечья, большой и указательный пальцы	Двуглавая, плечелучевая мышцы	С двуглавой мышцы
C ₆ (C ₆ и C ₇)	C ₇	Дорсальная поверхность предплечья, средний палец	Трехглавая мышца, разгибатели запястья и пальцев	С трехглавой мышцы
C ₇ (C ₇ и T ₁)	C ₈	IV, V пальцы и медиальная поверхность ладони	Внутренние мышцы кисти, сгибатель большого пальца	—

Спастический парез

Причины спастического пареза:

- **повреждения спинного мозга** — вялый парез на уровне травмы в результате повреждения тела НМН (клинически не всегда демонстративен), спастический парез ниже уровня поражения спинного мозга клинически более очевиден, так как затронут весь спинной мозг ниже поражения (мышцы имеют повышенный тонус, но слабые или полностью парализованные);
- **корковые поражения** — повышение тонуса контралатеральных мышц, преимущественно в сгибателях, что приводит к характерной позе: рука приведена к туловищу, согнута в локтевом суставе и запястье.

Что необходимо делать далее?

Если удалось выявить какие-либо признаки поражения нерва или корешка, обследуют плечевое сплетение для более точного определения локализации поражения. Какие соответствующие мышцы, нервы, сплетения и корешки необходимо исследовать, показано в табл. 4.6.

Таблица 4.6. Инструкция для исследования силы мышц, иннервируемых плечевым сплетением

Инструкция	Мышца	Нервы	Сплетение	Корешки
Поместите руку за спиной и давите наружу	Ромбовидная	Задний нерв лопатки	Верхний ствол	C ₅
Поднимите руку в сторону и давите вперед	Большая грудная мышца, ключичная часть	Латеральный грудной	Латеральный пучок	C ₅
Поднимите руку в сторону и давите вниз	Большая круглая мышца спины	Подлопаточный	Задний пучок	C ₅ /C ₆ /C ₇
Положите руки на талию, чтобы локти смотрели в стороны	Подостная	Надлопаточный	Верхний ствол	C ₅
Положите руки на талию	Большая грудная мышца, грудино-реберная часть	Латеральный и медиальный грудной	Латеральный пучок и нижний ствол	C ₆ /C ₇
Вытяните руки перед собой и давите вперед	Передняя зубчатая мышца	Длинный грудной	Верхний и средний стволы	C ₅ /C ₆ /C ₇
Покашляйте	Широчайшая мышца спины	Грудоспинальной	Задний пучок	C ₇

Затем переходят к оценке рефлексов.

4.7. Рефлексы

Цель

Выявить рефлексы и определить, являются они сниженными, нормальными, повышенными (гиперрефлексия) или полностью отсутствуют.

Метод

Рефлексы определяют с сухожилий мышц (рис. 4.9). Руки пациента, слегка согнутые в локтевых суставах, находятся на его коленях, чтобы мышцы были расслаблены.

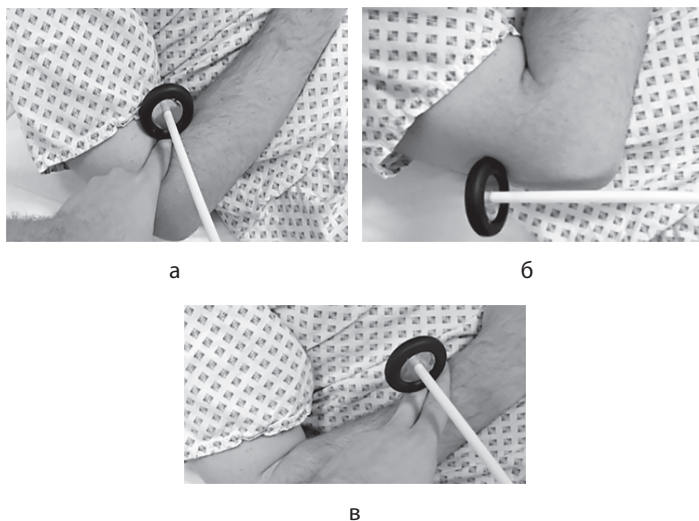


Рис. 4.9. Рефлексы верхних конечностей. Места для постукивания по сухожилиям: а — двуглавая мышца, б — трехглавая мышца, в — супинатор

Инструмент

Для определения рефлексов потребуется неврологический молоточек.

Последовательность

Необходимо определить рефлексы с сухожилий трехглавой, двуглавой мышц плеча и супинатора:

- 1) слегка ударяют молоточком по сухожилию двуглавой мышцы плеча на каждой руке (C_6) (см. рис. 4.9, а);
- 2) слегка ударяют молоточком по сухожилию трехглавой мышцы плеча на каждой руке (C_7) (см. рис. 4.9, б);
- 3) слегка ударяют молоточком по супинатору на каждой руке (C_5) (см. рис. 4.9, в);

- 4) если какой-либо рефлекс не удалось вызвать, просят больного плотно сжать зубы и повторно определяют рефлекс (подкрепление безусловного рефлекса).

Дифференциальная диагностика

1. Отсутствие или снижение рефлекса даже после его подкрепления свидетельствует о поражении НМН, но иногда встречается в норме, например у некоторых спортсменов.
2. Гиперрефлексия указывает на поражение ВМН, но изредка встречается у тревожных людей.

Что необходимо делать дальше?

Следующий шаг — проверка координации.

4.8. Координация

Последовательность

Для оценки координации движений верхней конечности:

- 1) просят больного указательным пальцем правой руки дотронуться до кончика своего носа;
- 2) просят больного дотронуться до пальца руки врача, находящейся на расстоянии полностью вытянутой руки больного;
- 3) просят больного выполнять быстрые движения туда-обратно;
- 4) отмечают мимопопадание и интенционный тремор;
- 5) повторяют этот тест с другой рукой;
- 6) просят больного хлопать правой рукой по левой руке;
- 7) при выполнении этого движения просят переворачивать руку при каждом хлопке;
- 8) наблюдают за быстротой и четкостью выполнения этого задания.

Для адекватной оценки дисметрии или интенционного тремора следует убедиться, что больной полностью вытягивает руку при выполнении пальценосовой пробы.

Дифференциальная диагностика

Нарушение координации — как правило, следствие заболевания мозжечка или, реже, значительной утраты проприо-

цепции. Заболевание мозжечка предполагает характерные симптомы:

- **дисметрия** — мимопопадание;
- **интенционный тремор** — тремор, усиливающийся при движении к цели;
- **дисдиадохокинез** — неловкое выполнение быстрых чередующихся движений.

Что необходимо делать дальше?

Далее следует определить чувствительность.

4.9. Чувствительность

Цель

Определение чувствительной функции периферических нервов, нервных корешков и отделов спинного мозга, иннервирующих верхние конечности.

Метод

Для исследования чувствительности больному необходимо снять верхнюю одежду. Его информируют о том, что чувствительность исследуют разными способами, в том числе с помощью иглы, которая его не ранит. Объясняют, что необходимо определить, какой стороной иглы происходит касание: острой или тупой. Необходимо сравнить чувствительность с двух сторон.

Принципы определения чувствительности:

- исследование начинают с дистальных отделов, продвигаясь проксимально;
- исследуют каждый крупный периферический нерв;
- исследуют каждый крупный дерматом;
- исследуют латеральные и задние столбы спинного мозга;
- определяют границы области нарушенной чувствительности.

Инструменты

Вам понадобятся игла, камертон и универсальные контейнеры с горячей и холодной водой.

Последовательность

Исследуют функции боковых и задних столбов.

Боковые столбы исследуют либо оценкой БЧ (боль), либо температурной чувствительности (горячая и холодная вода):

- 1) концом иглы коснитесь грудины или лба больного, чтобы он понял свое ощущение;
- 2) коснитесь каждой области, как показано на рис. 4.10;
- 3) повторите исследование на другой руке;
- 4) если выявлены какие-либо нарушения, повторите исследование на другой руке и узнайте у больного, одинаково ли он чувствует с двух сторон;
- 5) если выявлены какие-либо нарушения, продолжайте исследование в проксимальном направлении до границы с зоной нормальной чувствительности;
- 6) в местах исследования БЧ для определения температурной чувствительности используйте горячую и холодную воду в универсальных контейнерах, касаясь кожи в приведенной выше последовательности, и узнайте у больного, что он чувствует — горячее или холодное прикосновение.

Задние столбы исследуют с помощью камертона (определение Виб.) или движений в суставах (суставно-мышечное чувство).

Для исследования **вибрационной чувствительности**:

- 1) ударяют по камертону;
- 2) прикладывают его конец к ключице больного и спрашивают: «Вы чувствуете вибрацию/дрожание?»;
- 3) ударяют по камертону перед каждым тестом;
- 4) прикладывают камертон к костным выступам основных дерматом, как показано на рис. 4.11;
- 5) повторяют исследование на другой руке;
- 6) если выявлены какие-либо нарушения, повторяют исследование на другой руке и просят больного сказать, одинаково ли он чувствует с двух сторон;
- 7) если выявлены какие-либо нарушения, продолжают исследование в проксимальном направлении до границы с зоной нормальной чувствительности.

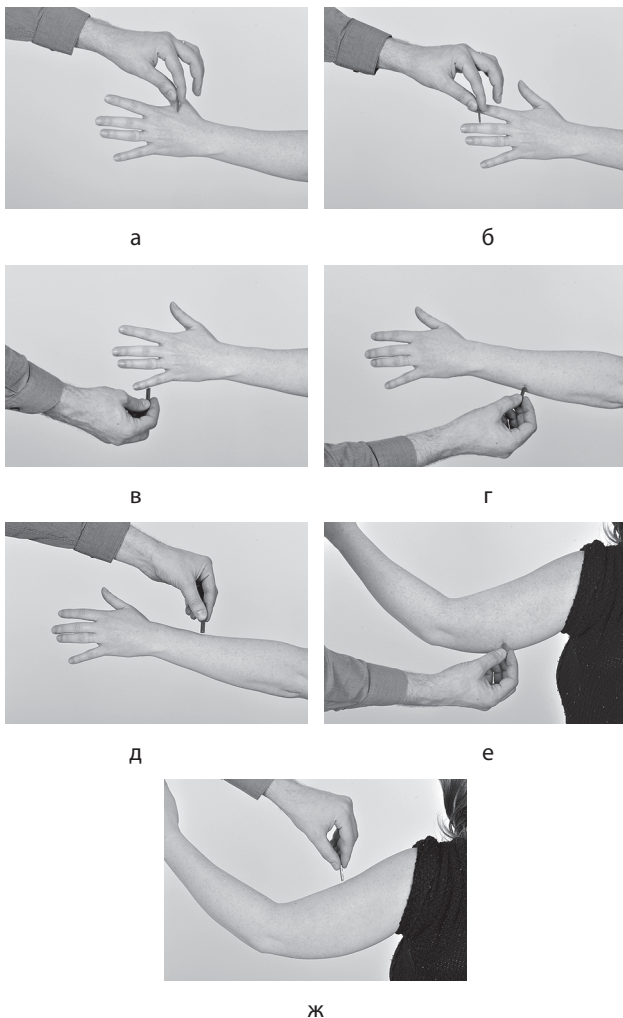


Рис. 4.10. Оценка болевой чувствительности иглой (боковые столбы). Иглой аккуратно касаются кожи в следующих местах: а — лучевой нерв, C_6 ; б — срединный нерв, C_7 ; в — локтевой нерв, C_8 ; г — T_1 ; д — C_6 ; е — T_2 ; ж — C_5 . Больного спрашивают: «Остро или тупо?» В местах исследования болевой чувствительности для определения температурной чувствительности используют горячую и холодную воду в универсальных контейнерах



Рис. 4.11. Исследование вибрационной чувствительности (задние столбы). Вибрирующий камертон прикладывают к суставу или костному выступу и спрашивают больного, чувствует ли он вибрацию

Проприоцепцию исследуют в местах определения вибрационной чувствительности путем перемещения суставов (рис. 4.12):

- 1) размещают пальцы проксимально и дистально по отношению к суставу;
- 2) просят больного закрыть глаза и сказать, куда двигается сустав — вверх или вниз;
- 3) перемещают сустав вверх или вниз; человек, как правило, ощущает даже минимальные движения;
- 4) размещают пальцы по бокам от сустава, а не на нем, иначе будут стимулированы прессорные рецепторы, а не суставно-мышечное чувство;
- 5) исследование начинают с дистальных суставов, продолжая в проксимальном направлении, пока восприятие движений не будет нормальным.



Рис. 4.12. Техника проверки чувствительности верхних конечностей путем перемещения суставов

Дифференциальная диагностика

- **Мононевропатия** — утрата нескольких видов чувствительности в зоне иннервации определенного периферического нерва.
- **Полиневропатия** — обычно зависит от длины нерва (сначала поражаются длинные нервы). Чувствительность снижается по типу перчаток и чулок, часто нарушены несколько видов чувствительности.
- **Плечевая плексопатия** — обычно нарушение нескольких видов чувствительности. Распределение нарушений — как при поражении нескольких периферических нервов или нервных корешков.
- **Радикулопатия** — обычно нарушено несколько видов чувствительности. Распределение нарушений — в области одного или нескольких дерматомов, часты спонтанные боли в пораженном дерматоме, боли при покалывании иглой или при использовании камертона.
- **Миелопатия** — поражение спинного мозга приводит к более сложным симптомам потери чувствительности (см. рис. 4.4 на цв. вклейке). Признаки, позволяющие предположить поражение спинного мозга:
 - 1) диссоциированная потеря чувствительности при поражении либо задних, либо боковых столбов;
 - 2) уровень чувствительных расстройств — выше которого чувствительность остается нормальной.

Синдромы поражения спинного мозга представлены в табл. 4.7.

Таблица 4.7. Синдромы поражения спинного мозга. Суставно-мышечное чувство

Поражение	Утрата болевой и температурной чувствительности	Утрата суставно-мышечного чувства и вибрационной чувствительности	Мышечная слабость
Полное	С двух сторон ниже уровня поражения	С двух сторон ниже уровня поражения	Выраженная. С двух сторон ниже уровня поражения

Окончание табл. 4.7

Поражение	Утрата болевой и температурной чувствительности	Утрата суставно-мышечного чувства и вибрационной чувствительности	Мышечная слабость
Переднее	С двух сторон ниже уровня поражения	Интактно	Выраженная. С двух сторон ниже уровня поражения
Заднее	Интактно	С двух сторон ниже уровня поражения	Меньше выражена. С двух сторон ниже уровня поражения
Латеральное	Контралатерально ниже уровня поражения	Ипсилатерально ниже уровня поражения	Умеренная или выраженная. Ипсилатерально ниже уровня поражения
Центральное	С двух сторон на уровне поражения	Интактно	Отсутствует. Может возникнуть при прогрессировании заболевания

Что необходимо делать далее?

Далее определяют чувствительность нижних конечностей.

4.10. Заключение

Краткий алгоритм исследования верхних конечностей приведен в табл. 4.8.

Таблица 4.8. Исследование верхних конечностей

Исследование	Синдромы, положение, фасцикуляции, слабость, пассивная пронация
Тонус	Спастичность, гипотония, феномен зубчатого колеса
Сила	Дельтовидная мышца. Двуглавая мышца. Трехглавая мышца. Длинный лучевой разгибатель запястья.

Исследование	Синдромы, положение, фасцикуляции, слабость, пассивная пронация
Сила	<p>Локтевой разгибатель запястья. Разгибатель пальцев. Длинный разгибатель большого пальца. Круглый пронатор. Глубокий сгибатель I и II пальцев.</p> <p>Длинный сгибатель большого пальца.</p> <p>Мышца, противопоставляющая большой палец.</p> <p>Локтевой сгибатель запястья.</p> <p>Первая тыльная межкостная мышца.</p> <p>Вторая ладонная межкостная мышца. Аддуктор большого пальца</p>
Рефлексы	С трехглавой, двуглавой, плечелучевой мышц
Координация	Пальценосовая проба, дисдиадохокинез
Чувствительность	Болевая и вибрационная
	Лучевой, срединный, локтевой нервы
	Дерматомы