

Оглавление

Авторский коллектив	IX
Список сокращений и условных обозначений	XIV

Эндоскопическая хирургия

I. Эндоскопические вмешательства на органах гепатопанкреатобилиарной системы

Глава 1. Ретроградная холангиопанкреатография. Папиллосфинктеротомия. Холедохолитоэкстракция. Стентирование холедоха. Стентирование главного панкреатического протока	5
--	----------

А.В. Шабунин, И.Ю. Коржева, М.М. Тавобилов

Глава 2. Эндоскопическая папилэктомия	19
--	-----------

А.В. Шабунин, И.Ю. Коржева, М.М. Тавобилов

Глава 3. Эндоскопическая ультрасонография и тонкоигольная аспирационная биопсия	25
--	-----------

А.В. Шабунин, И.Ю. Коржева, М.М. Тавобилов

Глава 4. Эндоскопические транслюминальные вмешательства: цистогastro/цистодуоденостомия, секвестрэктомия	33
---	-----------

А.В. Шабунин, И.Ю. Коржева, М.М. Тавобилов

II. Эндоскопические вмешательства на органах желудочно-кишечного тракта

Глава 5. Эндоскопическое стентирование органов желудочно-кишечного тракта (пищевод, пилородуоденальная зона, толстая кишка)	43
--	-----------

А.В. Шабунин, И.Ю. Коржева, М.М. Тавобилов

Глава 6. Полипэктомия. Подслизистая диссекция	49
--	-----------

А.В. Шабунин, И.Ю. Коржева, М.М. Тавобилов

Глава 7. Чрескожная эндоскопическая гастростомия	57
---	-----------

А.В. Шабунин, И.Ю. Коржева, М.М. Тавобилов

Глава 8. Пероральная эндоскопическая кардиомиотомия	63
--	-----------

А.В. Шабунин, И.Ю. Коржева, М.М. Тавобилов

Чрескожные вмешательства под ультразвуковым контролем

III. Чрескожные вмешательства на органах гепатопанкреатобилиарной системы

Глава 9. Дренирование желчного пузыря	73
--	-----------

А.В. Шабунин, Г.М. Чеченин, М.М. Тавобилов, С.С. Лебедев

Глава 10. Чрескожная холангиостомия	77
--	-----------

А.В. Шабунин, Г.М. Чеченин, М.М. Тавобилов

Глава 11. Антеградное стентирование желчных протоков	83
---	-----------

А.В. Шабунин, Г.М. Чеченин, М.М. Тавобилов

Глава 12. Дренирование абсцесса печени	89
---	-----------

А.В. Шабунин, Г.М. Чеченин, М.М. Тавобилов

Глава 13. Чрескожная абляция опухолей печени	93
---	-----------

А.В. Шабунин, Г.М. Чеченин, М.М. Тавобилов

VI Оглавление

IV. Чрескожные вмешательства под ультразвуковым контролем на органах брюшной полости и забрюшинного пространства 97

Глава 14. Дренирование жидкостных скоплений брюшной полости 99

А.В. Шабунин, Г.М. Чеченин, М.М. Тавобилов, С.С. Лебедев

Глава 15. Чрескожная биопсия органов и тканей брюшной полости и забрюшинного пространства под ультразвуковым наведением 103

А.В. Шабунин, Г.М. Чеченин, М.М. Тавобилов

Лапароскопическая хирургия

V. Основы лапароскопии 109

Глава 16. Инструментарий, троакары и оптические приборы в лапароскопии 111

М. Циммерманн, Д. Эллебрехт (M. Zimmermann, D. Ellebrecht)

Глава 17. Поза пациента и принцип гравитационного смещения 117

М. Циммерманн (M. Zimmermann)

Глава 18. Двухпортовая хирургия 121

Б. Фествебер (B. Vestweber)

Глава 19. Обучение технике лапароскопии 131

Т. Лауберт (T. Laubert)

VI. Диагностические лапароскопические вмешательства 141

Глава 20. Диагностическая пельвиоскопия 143

Т. Аренс, А. Роди, Ф. Хёллен (T. Ahrens, A. Rody, F. Hoellen)

Глава 21. Диагностическая лапароскопия 153

К. Вайтцель, Р. Шваб (C. Weitzel, R. Schwab)

VII. Лапароскопическая хирургия пищевода и желудка 163

Глава 22. Лапароскопические операции при рефлюксных заболеваниях: фундопликация по Ниссену и Тупе 165

Б.Х.А. фон Раден (B.H.A. von Rahden)

Глава 23. Лапароскопическая клиновидная резекция желудка 177

М. Хоффманн (M. Hoffmann)

Глава 24. Лапароскопическая гастрэктомия 183

К. Людвиг (K. Ludwig)

Глава 25. Лапароскопическая эзофагомиотомия по Геллеру 195

И. Гокель (I. Gockel)

Глава 26. Торако-лапароскопическая резекция пищевода 209

К. Вульштайн (C. Wullstein)

Глава 27. Гибридная лапароскопическо-торакотомическая резекция пищевода 221

Й. Хёппнер (J. Höppner)

VIII. Лапароскопическая хирургия печени, желчного пузыря и селезенки 231

Глава 28. Лапароскопическая холецистэктомия 233

К. Гутт, Х. Листле (C. Gutt, H. Listle)

Глава 29. Лапароскопическая ревизия желчных протоков 247

Д.Р. Булиан, М.М. Хайсс (D.R. Bulian, M.M. Heiss)

Глава 30. Лапароскопическая хирургия печени	261
<i>О. Дрогниц (O. Drognitz)</i>	
Глава 31. Лапароскопические операции на селезенке	273
<i>М. Хоффманн (M. Hoffmann)</i>	
IX. Лапароскопические вмешательства на забрюшинном пространстве	283
Глава 32. Ретроперитонеоскопическая адреналэктомия	285
<i>Ф. Бильманн (F. Billmann)</i>	
Глава 33. Лапароскопическая адреналэктомия	299
<i>К. Юрович, Ф. Зейфрид, М. Фасснахт (C. Jurowich, F. Seyfried, M. Fassnacht)</i>	
Глава 34. Лапароскопическая энуклеация объемных образований поджелудочной железы	309
<i>В. Фендрих (V. Fendrich)</i>	
Глава 35. Лапароскопическая дистальная резекция поджелудочной железы	319
<i>У. Вельнер, Т. Кек (U. Wellner, T. Keck)</i>	
Глава 36. Лапароскопическая и гибридно-лапароскопическая панкреатодуоденэктомия	331
<i>У. Вельнер, Т. Кек (U. Wellner, T. Keck)</i>	
Глава 37. Ретроперитонеоскопическая и трансагстральная некрэктомия поджелудочной железы	343
<i>Д. Бауш (D. Vausch)</i>	
Глава 38. Лапароскопическая нефрэктомия у живого донора при добровольном донорстве почки	351
<i>И. Кляйн (I. Klein)</i>	
X. Лапароскопические вмешательства на нижнем этаже брюшной полости	361
Глава 39. Лапароскопическая хирургия тонкого кишечника (дивертикул Меккеля, резекция тонкого кишечника, формирование илеостомы)	363
<i>И. Иесалникс, А. Агха (I. Iesalnieks, A. Agha)</i>	
Глава 40. Лапароскопическая хирургия при болезни Крона	371
<i>М. Майр, И. Райбетанц (M. Meir, J. Reibetanz)</i>	
Глава 41. Лапароскопическая аппендэктомия	383
<i>А. Киришняк, М. Браун (A. Kirschniak, M. Braun)</i>	
Глава 42. Лапароскопическая правосторонняя гемиколэктомия с тотальной мезоколонэктомией	395
<i>Ш. Бенц (S. Benz)</i>	
Глава 43. Лапароскопическая резекция сигмовидной кишки при дивертикулите	407
<i>Й.-П. Ритц (J.-P. Ritz)</i>	
Глава 44. Лапароскопическая левосторонняя гемиколэктомия	423
<i>К. Юрович, К.-Т. Гермер (C. Jurowich, C.-T. Germer)</i>	
Глава 45. Тотальная лапароскопическая колэктомия	431
<i>К. Бенеке (C. Benecke)</i>	
Глава 46. Лапароскопическая резекционная ректопексия	441
<i>Ф. Херрле, П. Кинле (F. Herrle, P. Kienle)</i>	
Глава 47. Лапароскопическая и робот-ассистируемая передняя резекция прямой кишки	455
<i>К. Крайинович (K. Krajinovic)</i>	
Глава 48. Трансанальная эндоскопическая резекция	467
<i>Ф. Пфеффер (F. Pfeffer)</i>	

VIII Оглавление

Глава 49. Трансанальная тотальная мезоректумэктомия	479
<i>Ф. Айгнер (F. Aigner)</i>	
XI. Лапароскопические вмешательства в бариатрической и метаболической хирургии	489
Глава 50. Лапароскопическая рукавная резекция желудка	491
<i>Г. Марьянович (G. Marjanovic)</i>	
Глава 51. Лапароскопическое шунтирование желудка по Ру-У	503
<i>Ф. Зайфрид, К. Юрович (F. Seyfried, C. Jurowich)</i>	
Глава 52. Лапароскопическое билиопанкреатическое шунтирование с исключением двенадцатиперстной кишки	517
<i>Р.А. Вайнер, З. Кьяпетта, С. Вайнер (R.A. Weiner, S. Chiappetta, S. Weiner)</i>	
Глава 53. Ревизионные операции в метаболической хирургии	529
<i>А. Хандога, К. Карч (A. Khandoga, K. Karcz)</i>	
XII. Лапароскопическая хирургия грыж	537
Глава 54. Тотальная экстраперитонеальная герниопластика	539
<i>У.А. Дитц, К.-Т. Гермер, А. Вигеринг (U.A. Dietz, C.-T. Germer, A. Wiegering)</i>	
Глава 55. Трансбдоминальная герниопластика паховой грыжи	551
<i>У.А. Дитц, К.-Т. Гермер, А. Вигеринг (U.A. Dietz, C.-T. Germer, A. Wiegering)</i>	
Глава 56. Лапароскопический метод лечения пупочных и послеоперационных грыж	563
<i>У.А. Дитц, К.-Т. Гермер, А. Вигеринг (U.A. Dietz, C.-T. Germer, A. Wiegering)</i>	
Глава 57. Лапароскопические операции по поводу парастомальных грыж	575
<i>У.А. Дитц, К.-Т. Гермер, А. Вигеринг (U.A. Dietz, C.-T. Germer, A. Wiegering)</i>	
XIII. Экстренная лапароскопическая хирургия	585
Глава 58. Лапароскопическое вмешательство при кишечной непроходимости	587
<i>Т. Карус (T. Carus)</i>	
Глава 59. Лапароскопическое вмешательство при перфорации желудка и двенадцатиперстной кишки	595
<i>С. Кюстертс (S. Küsters)</i>	
Указатель	602

Авторский коллектив

Шабунин Алексей Васильевич — доктор медицинских наук, профессор, член-корреспондент РАН, заведующий кафедрой хирургии ФГБОУ ДПО «Российская медицинская академия непрерывного профессионального образования» Минздрава России, главный врач ГБУЗ «Городская клиническая больница им. С.П. Боткина Департамента здравоохранения г. Москвы», главный хирург Департамента здравоохранения г. Москвы

Тавобилев Михаил Михайлович — доктор медицинских наук, доцент кафедры хирургии ФГБОУ ДПО «Российская медицинская академия непрерывного профессионального образования» Минздрава России, заведующий отделением хирургии печени и поджелудочной железы ГБУЗ «Городская клиническая больница им. С.П. Боткина Департамента здравоохранения г. Москвы»

Коржева Ирина Юрьевна — доктор медицинских наук, профессор, заведующая кафедрой эндоскопии ФГБОУ ДПО «Российская медицинская академия непрерывного профессионального образования» Минздрава России, заведующая отделением эндоскопии ГБУЗ «Городская клиническая больница им. С.П. Боткина Департамента здравоохранения г. Москвы»

Чеченин Григорий Михайлович — кандидат медицинских наук, доцент кафедры хирургии ФГБОУ ДПО «Российская медицинская академия непрерывного профессионального образования» Минздрава России

Лебедев Сергей Сергеевич — кандидат медицинских наук, доцент кафедры хирургии ФГБОУ ДПО «Российская медицинская академия непрерывного профессионального образования» Минздрава России

Агха, Айман (Agha, Ayman), Prof. Dr. med.
Klinik für Allgemein-, Viszeral-, Endokrine und Minimal-invasive Chirurgie
Städtisches Klinikum München GmbH
Klinikum Bogenhausen
Englschalkinger Straße 77
81925 München
ayman.gha@klinikum-muenchen.de

Аренс, Торбен (Ahrens, Thorben), Dr. med.
Klinik für Frauenheilkunde und Geburtshilfe
Universitätsklinikum Schleswig-Holstein
Campus Lübeck
Ratzeburger Allee 160
23538 Lübeck
Thorben.Ahrens@uksh.de

Айгнер, Феликс (Aigner, Felix), PD Dr. med.
Chirurgische Klinik
Charité Universitätsmedizin Berlin
Campus Charité Mitte — Campus Virchow-Klinikum
Augustenburger Platz 1
13353 Berlin
felix.aigner@charite.de

Бауш, Дирк (Bausch, Dirk), PD Dr. med.
Klinik für Chirurgie
Universitätsklinikum Schleswig-Holstein
Campus Lübeck
Ratzeburger Allee 160
23538 Lübeck
Dirk.Bausch@uksh.de

Бенеке, Клаудия (Benecke, Claudia), Dr. med.
Klinik für Chirurgie
Universitätsklinikum Schleswig-Holstein
Campus Lübeck
Ratzeburger Allee 160
23538 Lübeck
Claudia.Benecke@uksh.de

Бенц, Штефан Рольф (Benz, Stefan Rolf), Prof. Dr. med.
Klinik für Allgemein-, Viszeral- und Kinderchirurgie
Klinikum Sindelfingen-Böblingen, Kliniken Böblingen
Bunsenstrasse 120
71032 Böblingen
S.Benz@klinikverbund-suedwest.de

Бильманн, Франк (Billmann, Franck), Dr. Dr. med.
Klinik für Chirurgie
Universitätsklinikum Schleswig-Holstein
Campus Lübeck
Ratzeburger Allee 160
23538 Lübeck
Franck.Billmann@uksh.de

X **Авторский коллектив**

Браун, Мануэль (Braun, Manuel), Dr. med.

Chirurgische Technologie & Training, AVT-Chirurgie
Universitätsklinikum Tübingen
Waldhörnlestraße 22
72072 Tübingen
manuelbraun89.mb@gmail.com

Булиан, Дирк Р. (Bulian, Dirk R.), PD Dr. med.

Klinik für Viszeral-, Gefäß- und
Transplantationschirurgie
Klinikum der Universität Witten/Herdecke
Campus Merheim — Kliniken der Stadt Köln
gGmbH
Ostmerheimer Straße 200
51109 Köln
buliand@kliniken-koeln.de

Карус, Томас (Carus, Thomas), Prof. Dr. Dr. med.

Klinik für Allgemein-, Viszeral- und Gefäßchirurgie
Asklepios Westklinikum Hamburg
Suurheid 20
22559 Hamburg
t.carus@asklepios.com; carus@t-online.de

Къапетта, Зонья (Chiappetta, Sonja), Dr. med.

Klinik für Adipositas Chirurgie
und Metabolische Chirurgie
Sana Klinikum Offenbach GmbH
Starkenburgring 66
63069 Offenbach
drschiappetta@gmail.com

Дитц, Ульрих А. (Dietz, Ulrich A.), Prof. Dr. med.

Klinik für Allgemein-, Viszeral-, Gefäß-
und Kinderchirurgie
Universitätsklinikum Würzburg
Oberdürrbacher Straße 6
97080 Würzburg
Dietz_U@ukw.de

Дрогниц, Оливер (Drognitz, Oliver), Prof. Dr. med.

Klinik für Allgemein-, Gefäß- und Visceralchirurgie
St. Vincentius-Kliniken gAG Karlsruhe
Südenstraße 32
76137 Karlsruhe
OliverDrognitz@web.de

Эллебрехт, Давид (Ellebrecht, David), Dr. med.

Klinik für Chirurgie
Universitätsklinikum Schleswig-Holstein
Campus Lübeck
Ratzebürger Allee 160
23538 Lübeck
David.Ellebrecht@uksh.de

Фасснахт, Мартин (Fassnacht, Martin), Prof. Dr. med.

Schwerpunkt Endokrinologie
Zentrum für Innere Medizin
Universitätsklinikum Würzburg
Oberdürrbacher Straße 6
97080 Würzburg
Fassnacht_m@ukw.de

Фендрих, Фолькер (Fendrich, Volker), Prof. Dr. med.

Klinik für Visceral-, Thorax- und Gefäßchirurgie
Universitätsklinikum Gießen und Marburg GmbH,
Standort Marburg
Baldingerstraße 1
35043 Marburg
fendrich@med.uni-marburg.de

Гермер, Кристоф-Томас (Germer, Christoph- Thomas), Univ.-Prof. Dr. med.

Klinik für Allgemein-, Viszeral-, Gefäß-
und Kinderchirurgie
Universitätsklinikum Würzburg
Oberdürrbacher Straße 6
97080 Würzburg
germer_c@ukw.de

Гокель, Инес (Gockel, Ines), Univ.-Prof. Dr. med.

Klinik für Viszeral-, Transplantations-, Thorax- und
Gefäßchirurgie
Universitätsklinikum Leipzig
Department für Operative Medizin
Liebigstraße 20
4103 Leipzig
Ines.Gockel@medizin.uni-leipzig.de

Гутт, Карстен Н. (Gutt, Carsten N.), Prof. Dr. Dr. h.c.

Klinik für Allgemein-, Visceral-, Gefäß-
und Thoraxchirurgie
Klinikum Memmingen
Bismarckstrasse 23
87700 Memmingen
carstengutt@me.com

Хайсс, Маркус М. (Heiss, Markus M.), Prof. Dr. med.

Klinik für Viszeral-, Gefäß- und
Transplantationschirurgie
Klinikum der Universität Witten/Herdecke
Campus Merheim — Kliniken der Stadt Köln
gGmbH
Ostmerheimer Straße 200
51109 Köln
HeissM@kliniken-koeln.de

Херрле, Флориан (Herrle, Florian), PD Dr. med.
 Chirurgische Klinik, Universitätsmedizin Mannheim
 Theodor-Kutzer-Ufer 1–3
 68167 Mannheim
 florian.herrle@umm.de

Хоффманн, Мартин (Hoffmann, Martin), PD Dr. med.
 Klinik für Chirurgie
 Universitätsklinikum Schleswig-Holstein
 Campus Lübeck
 Ratzeburger Allee 160
 23538 Lübeck
 Martin.Hoffmann@uksh.de

Хёппнер, Йенс (Höppner, Jens), Prof. Dr. med.
 Klinik für Allgemein- und Viszeralchirurgie
 Universitätsklinik Freiburg
 Hugstetter Straße 55
 79106 Freiburg
 jens.hoepfner@uniklinik-freiburg.de

Хёллен, Фридерике (Hoellen, Friederike), Dr. med.
 Klinik für Frauenheilkunde und Geburtshilfe
 Universitätsklinikum Schleswig-Holstein
 Campus Lübeck
 Ratzeburger Allee 160
 23538 Lübeck
 friederike.hoellen@uksh.de

Иесалникс, Игорс (Iesalnieks, Igers), PD Dr. med.
 Klinik für Allgemein-, Viszeral-,
 Endokrine und Minimal-invasive Chirurgie
 Städtisches Klinikum München GmbH
 Klinikum Bogenhausen
 Engelschalkinger Straße 77
 81925 München
 Igers.Iesalnieks@klinikum_muenchen.de

Юрович, Кристиан (Jurowich, Christian), PD Dr. med.
 Klinik für Allgemein-, Viszeral- und Thoraxchirurgie
 Kreiskliniken Altötting/Burghausen
 Vinzenz-von-Paul-Str. 10
 84503 Altötting
 c.jurowich@krk-aoe.de

Карц, Конрад (Karcz, Konrad), PD Dr. med.
 Allgemein-, Viszeral- und Transplantationschirurgie
 Klinikum der LMU München, Campus Großhadern
 Marchionistraße 15
 81377 München
 konrad.karcz@med.uni-muenchen.de

Кек, Тобиас (Keck, Tobias), Univ.-Prof. Dr. med.
 Klinik für Chirurgie
 Universitätsklinikum Schleswig-Holstein
 Campus Lübeck
 Ratzeburger Allee 160
 23538 Lübeck
 Tobias.Keck@uksh.de

Хандога, Андрей (Khandoga, Andrej), Prof. Dr. med.
 Allgemein-, Viszeral- und Transplantationschirurgie
 Klinikum der LMU München, Campus Großhadern
 Marchionistraße 15
 81377 München
 Andrej.Khandoga@med.uni-muenchen.de

Кинле, Петер (Kienle, Peter), Prof. Dr. med.
 Chirurgische Klinik, Universitätsmedizin Mannheim
 Theodor-Kutzer-Ufer 1–3
 68167 Mannheim
 peter.kienle@umm.de

Киршняк, Андреас (Kirschniak, Andreas), PD Dr. med.
 Klinik für Allgemeine, Viszeral- und
 Transplantationschirurgie
 Universitätsklinikum Tübingen
 Hoppe-Seyler-Straße 3
 72076 Tübingen
 andreas.kirschniak@med.uni-tuebingen.de

Кляйн, Инго (Klein, Ingo), Univ.-Prof. Dr. med.
 Klinik für Allgemein-, Viszeral-, Gefäß-
 und Kinderchirurgie
 Universitätsklinikum Würzburg
 Oberdurrbacher Straße 6
 97080 Würzburg
 klein_I@ukw.de

Краинович, Катица (Krajinovic, Katica), PD Dr. med.
 Klinik für Allgemein-, Viszeral-, Gefäß-
 und Kinderchirurgie
 Universitätsklinikum Würzburg
 Oberdurrbacher Straße 6
 97080 Würzburg
 krajinovic_k@ukw.de

Кюстертс, Симон (Küsters, Simon), PD Dr. med.
 Klinik für Allgemein-, Viszeral- und Gefäßchirurgie
 Fürst-Stirum-Klinik Bruchsal
 Gutleutstr. 1–14
 76646 Bruchsal
 simon.kuesters@kliniken-lk.de

XII Авторский коллектив

Лауберт, Тильман (Laubert, Tilman), PD Dr. med.

Klinik für Chirurgie
Universitätsklinikum Schleswig-Holstein
Campus Lübeck
Ratzeburger Allee 160
23538 Lübeck
Tilman.Laubert@uksh.de

Листле, Хольгер (Listle, Holger), Dr. med.

Klinik für Allgemein-, Visceral-, Thorax- und
Gefäßchirurgie, Klinikum Memmingen
Bismarckstrasse 23
87700 Memmingen
holger.listle@klinikum-memmingen.de

Людвиг, Кая (Ludwig, Kaja), Prof. Dr. med.

Klinik für Allgemein-, Viszeral-, Thorax- und
Gefäßchirurgie, Klinikum Sudstadt Rostock
Südring 81
18059 Rostock
kaja.ludwig@kliniksued-rostock.de

Марьянович, Горан (Marjanovic, Goran), Prof. Dr. med.

Klinik für Allgemein- und Viszeralchirurgie
Zentrum für Metabolische und Adipositaschirurgie
Universitätsklinik Freiburg
Hugstetter Straße 55
79106 Freiburg
goran.marjanovic@uniklinik-freiburg.de

Майр, Михаэль (Meir, Michael), Dr. med.

Klinik für Allgemein-, Viszeral-, Gefäß-
und Kinderchirurgie
Universitätsklinikum Würzburg
Oberdürrbacher Straße 6
97080 Würzburg
Meir_M@ukw.de

Пфеффер, Франк (Pfeffer, Frank), Univ.-Prof. Dr. med.

Department of Surgery, Haukeland University
Hospital Jonas Lies Vei 65
5021 Bergen, Norwegen
Frank.Pfeffer@uib.no; frank-pfeffer@web.de

Райбетанц, Иоахим (Reibetanz, Joachim), Dr. med.

Klinik für Allgemein-, Viszeral-, Gefäß-
und Kinderchirurgie
Universitätsklinikum Würzburg
Oberdürrbacher Straße 6
97080 Würzburg
Reibetanz_J@ukw.de

Ритц, Йорг-Петер (Ritz, Jörg-Peter), Prof. Dr. med.

Klinik für Allgemein- und Viszeralchirurgie
HELIOS Kliniken Schwerin
Wismarsche Straße 393-397
19049 Schwerin
joerg-peter.ritz@helios-kliniken.de

Роди, Ахим (Rody, Achim), Univ.-Prof. Dr. med.

Klinik für Frauenheilkunde und Geburtshilfe
Universitätsklinikum Schleswig-Holstein
Campus Lübeck
Ratzeburger Allee 160
23538 Lübeck
Achim.rody@uksh.de

Шваб, Роберт (Schwab, Robert), Prof. Dr. med.

Klinik für Allgemein-, Viszeral- und Thoraxchirurgie
Bundeswehrzentral Krankenhaus Koblenz
Rübenacherstr. 170
56072 Koblenz
robertschwab@bundeswehr.org

Зайфрид, Флориан (Seyfried, Florian), PD Dr. med.

Klinik für Allgemein-, Viszeral-, Gefäß-
und Kinderchirurgie
Universitätsklinikum Würzburg
Oberdürrbacher Straße 6
97080 Würzburg
Seyfried_F@ukw.de

Фествебер, Борис (Vestweber, Boris), Dr. med.

Consulting Surgeon, King Edward VII Memorial
Hospital
P.O. Box HM 1023, Hamilton HM DX, Bermuda
dr.vestweber@gmail.com

фон Раден, Буркхард Х.А. (von Rahden, Burkhard H.A.), PD Dr. med.

Klinik für Allgemein-, Viszeral-, Gefäß-
und Kinderchirurgie
Universitätsklinikum Würzburg
Oberdürrbacher Straße 6
97080 Würzburg
Rahden_B@chirurgie.uni-wuerzburg.de

Вайнер, Рудольф А. (Weiner, Rudolf A.), Prof. Dr. med.

Klinik für Adipositas Chirurgie
und Metabolische Chirurgie
Sana Klinikum Offenbach GmbH
Starkenburgring 66
63069 Offenbach
rudolf.weiner@sana.de

Вайнер, Сильвия (Weiner, Sylvia), Dr. med.

Abteilung für Chirurgie, Adipositaszentrum
Krankenhaus Nordwest
Steinbacher Hohl 2-26
60488 Frankfurt am Main
sylvia.weiner@gmx.de

Вайтцель, Каролин (Weitzel, Carolin), Dr. med.

Klinik für Allgemein-, Viszeral-
und Thoraxchirurgie
Bundeswehrzentral Krankenhaus Koblenz
Rübenacherstr. 170
56072 Koblenz
carolinweitzel@bundeswehr.org

Вельнер, Ульрих (Wellner, Ulrich), PD Dr. med.

Klinik für Chirurgie
Universitätsklinikum Schleswig-Holstein
Campus Lübeck
Ratzeburger Allee 160
23538 Lübeck
Ulrich.Wellner@uksh.de

Вигеринг, Армин (Wiegering, Armin), PD Dr. med.

Klinik für Allgemein-, Viszeral-, Gefäß-
und Kinderchirurgie
Universitätsklinikum Würzburg
Oberdürrbacher Straße 6
97080 Würzburg
wiegering_a@ukw.de

**Вульштайн, Кристоф (Wullstein, Christoph),
PD Dr. med.**

Klinik für Allgemein-, Viszeral- und Minimalinvasive
Chirurgie, HELIOS Klinikum Krefeld
Lutherplatz 40
47805 Krefeld
christoph.wullstein@helios-kliniken.de

**Циммерманн, Маркус (Zimmermann, Markus),
Dr. med.**

Klinik für Chirurgie
Universitätsklinikum Schleswig-Holstein
Campus Lübeck
Ratzeburger Allee 160
23538 Lübeck
Markus.Zimmermann@uksh.de

Список сокращений и условных обозначений

♣	— торговое название лекарственного средства и/или фармацевтическая субстанция	МСКТ	— мультиспиральная компьютерная томография
®	— лекарственное средство не зарегистрировано в Российской Федерации	ЛБЖ	— лапароскопическое бандажирование желудка
⊗	— лекарственное средство в Российской Федерации аннулировано, или срок его регистрации истек	пНЭН	— панкреатические нейроэндокринные неоплазии
АЛТ	— аланинаминотрансфераза	ПОЭМ	— пероральная эндоскопическая миотомия
АСТ	— аспартатаминотрансфераза	РЧА	— радиочастотная абляция
БДС	— большой дуоденальный сосочек	СМРС	— саморасширяющийся металлический стент
БПШ	— билиопанкреатическое шунтирование	ТЭМ	— трансанальная эндоскопическая микрохирургия
БПШ-ВДК	— билиопанкреатическое шунтирование с исключением двенадцатиперстной кишки	ТЭО	— трансанальная эндоскопическая операция
ВИЧ	— вирус иммунодефицита человека	УЗИ	— ультразвуковое исследование
ВЛГ	— вертикальная линейная гастропластика	ЭГДС	— эзофагогастродуоденоскопия
ГИСО	— гастроинтестинальная стромальная опухоль	ЭПСТ	— эндоскопическая папиллосфинктеротомия
ГПП	— главный панкреатический проток	ЭРС	— эндоскопическая резекция слизистой оболочки
ДИ	— доверительный интервал	ЭСД	— эндоскопическая субмукозная диссекция
ЖКТ	— желудочно-кишечный тракт	ЭУС	— эндоскопическая ультрасонография
ИМТ	— индекс массы тела	ESD	— эндоскопическая подслизистая диссекция
ИХГ	— интраоперационная холангиография	HRM	— манометрия высокой разрешающей способности
КТ	— компьютерная томография	NOTES (Natural Orifice Transluminal Endoscopic Surgery)	— эндоскопическая хирургия через естественные отверстия
МР	— магнитно-резонансный		
МРТ	— магнитно-резонансная томография		
МРХПГ	— магнитно-резонансная холангиопанкреатография		

ЭРХПГ является высокоинформативным методом диагностики заболеваний и аномалий панкреатобилиарной системы. ЭРХПГ — рентгеноэндоскопический метод исследования панкреатобилиарной системы, при котором контрастное вещество через канал дуоденоскопа с помощью специального катетера (канюли) ретроградно вводится в желчные и панкреатические протоки.

1.1. Введение

На сегодняшний день в связи с высоким уровнем развития методов лучевой диагностики ЭРХПГ как исключительно диагностический метод исследования в хирургической практике не используется. Проведение ЭРХПГ всегда сопровождается эндоскопическими внутриспросветными транспапиллярными вмешательствами: эндоскопической папиллосфинктеротомией (ЭПСТ), холедохолитоэкстракцией, стентированием/дренированием холедоха и/или ГПП.

Впервые ЭПСТ при остром панкреатите выполнили в 1965 г. Н. Doubilet и J.H. Mulholland, а L. Safran в 1978 г. впервые произвел удаление вклиненного в терминальном отделе общего желчного протока конкремента путем эндоскопического расчленения фатерова сосочка ДПК.

1.2. Показания и противопоказания

К прямому ретроградному рентгеноконтрастному исследованию желчных и панкреатических протоков (ЭРХПГ) с последующим выполнением эндоскопических транспапиллярных оперативных вмешательств на желчном и/или панкреатическом протоках показания устанавливаются только после проведения неинвазивных методов диагностики. К этим методам относятся трансабдоминальное УЗИ, мультиспиральная компьютерная томография (МСКТ), МРХПГ.

Показания делятся на абсолютные и относительные.

Абсолютными показаниями к эндоскопическим транспапиллярным ретроградным вмешательствам являются:

- наличие в анамнезе, при поступлении в стационар или на момент исследования признаков механической желтухи после приступа болей в правом подреберье или верхних отделах живота;
- наличие в анамнезе, при поступлении в стационар или на момент исследования проявлений острого или хронического рецидивирующего холангита;

- опоясывающие боли у больных с диагностированной ЖКБ или ПХЭС при выявленной по данным УЗИ, МСКТ или рентгеноконтрастных методов исследования дилатации общего желчного протока (диаметр >6 мм);
- полный наружный желчный свищ (в целях установления и устранения причины нарушения оттока желчи);
- доброкачественные новообразования папиллы [аденомы или аденоматоз устья большого дуоденального сосочка (БДС)], выявленные во время дуоденоскопии при наличии клинических проявлений;
- подострые и хронические кисты поджелудочной железы, если подтверждена их связь с панкреатическим протоком и есть нарушение проходимости терминального отдела общего желчного и главного панкреатического протоков (данные фистулографии у больных после дренирования кист под ультразвуковым контролем).

Относительными показаниями к эндоскопическим ретроградным вмешательствам (ЭРХПГ/ЭПСТ и др.) являются:

- дилатация желчных протоков у больных с ЖКБ или ПХЭС при отсутствии клинических проявлений;
- подозрение на холедохолитиаз по данным УЗИ, МСКТ или рентгеноконтрастных методов исследования у больных с ЖКБ или ПХЭС;
- дилатация вирсунгова протока (≥ 2 мм) и подозрение на вирсунголитиаз по данным УЗИ, МСКТ, эндоУЗИ;
- доброкачественные новообразования и заболевания папиллы, выявленные во время дуоденоскопии без клинических проявлений;
- неполные наружные желчные свищи.

Противопоказаниями к эндоскопическим транспапиллярным ретроградным вмешательствам (ЭРХПГ/ЭПСТ и др.) являются:

- крайне тяжелое состояние больного, не позволяющее выполнить эндоскопическое исследование (острая сердечно-сосудистая недостаточность, приступ эпилепсии, острый инфаркт миокарда, некорригируемая коагулопатия);
- непереносимость йодсодержащих рентгеноконтрастных препаратов;
- технические трудности, препятствующие их выполнению (стеноз привратника и ДПК и невозможность проведения эндоскопа и др.).

1.3. Диагностика

Дооперационная диагностика заболеваний гепатопанкреатобилиарной системы включает в себя лабораторные показатели крови, лучевые (УЗИ,

МСКТ, МРХПГ) и эндоскопические (ЭГДС, эндоУЗИ) методы исследования.

Объем необходимых лабораторных показателей определяется состоянием пациента и включает в себя общий анализ крови, биохимический анализ крови [билирубин (общий, прямой), амилаза, липаза, глюкоза, общий белок, ферменты (АЛТ, АСТ, ЛДГ, ЩФ, ГГТП)], коагулограмму. Проводится также исследование крови на антитела к сифилису, гепатитам В и С, инфекции, вызываемой вирусом иммунодефицита человека (ВИЧ), ИФА и ПЦР на COVID-19.

Используются также лучевые методы диагностики:

- УЗИ трансабдоминальным датчиком как скрининговый метод диагностики, который позволяет выявить наличие билиарной гипертензии и патологии в гепатопанкреатобилиарной зоне;
- МСКТ, которая позволяет получить более точную информацию о причине возникновения патологии желчных протоков и поджелудочной железы;
- МРХПГ — неинвазивный метод диагностики, позволяющий оценить состояние общего желчного и главного панкреатического протоков, уровень и протяженность блока желчного протока, наличие в нем конкрементов;
- эндоскопическое УЗИ (эндоУЗИ), позволяющее оценить состояние терминального отдела холедоха, выявить новообразования поджелудочной железы и взять биопсию.

Перед ретроградным вмешательством выполняется диагностическая ЭГДС. При ЭГДС проводится оценка состояния слизистой оболочки пищевода, желудка, ДПК и зоны БДС, наличия и характера поступления желчи в ДПК.

1.4. Беседа с пациентом

При установлении механической природы желтухи больному объясняют необходимость выполнения эндоскопического ретроградного вмешательства и ее цель: добиться декомпрессии желчных путей, восстановив пассаж желчи по желчным протокам. Оговаривается возможность развития осложнений во время операции и методов, направленных на их профилактику и коррекцию.

1.5. Расположение пациента

Эндоскопические ретроградные вмешательства выполняются в рентгеноэндоскопической операционной в положении больного на левом боку или на животе, под внутривенной либо общей анестезией.

1.6. Технические условия для проведения эндоскопических транспапиллярных ретроградных вмешательств

Для проведения ретроградных эндоскопических операций (ЭРХПГ/ЭПСТ/холедохолитэкстракция) необходимо наличие рентгеноэндоскопического оборудования и инструментария.

Рентгеноэндоскопическое оборудование включает (рис. 1.1):

- видеоэндоскопическую стойку;
- видеодуоденоскопы с инструментальным каналом диаметром не менее 2,8 мм; при исполь-

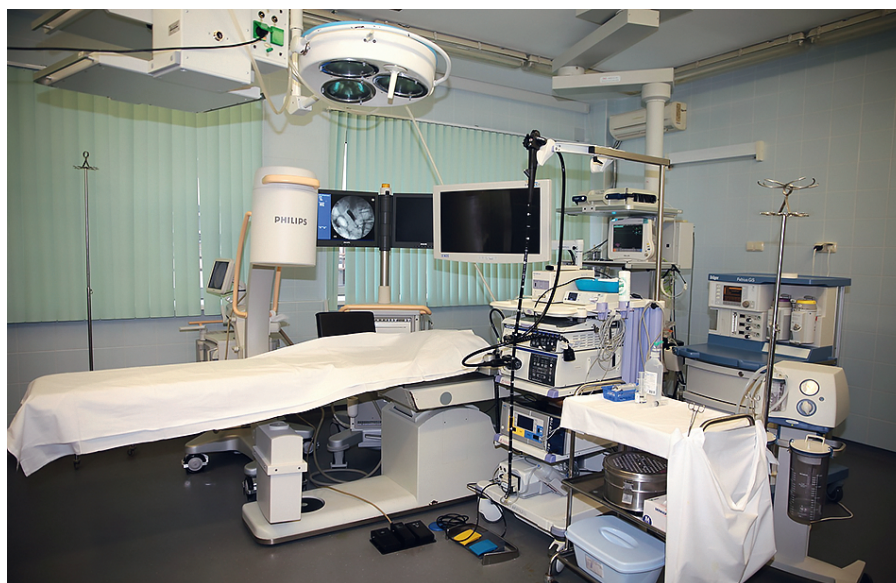

Рис. 1.1. Пример рентгеноэндоскопической операционной

зовании фиброэндоскопов желательна применять видеокамеру-насадку;

- видеозаписывающее устройство;
- рентгеновскую установку с электронно-оптическим преобразователем, дающую возможность выполнять снимки и проводить рентгеноскопию;
- индивидуальные средства защиты персонала (фартуки), индивидуальные дозиметры;
- наркозный дыхательный аппарат.

Необходимые расходные инструменты:

- катетеры тефлоновые, диаметром не менее 5 Fr; на дистальном конце с метками, позволяющими судить о глубине введения катетера в БДС, с рентгеноконтрастным наконечником, для ориентации при канюлировании;
- рентгеноконтрастные металлические проводники-направители диаметром 0,025/0,035 дюйма для ориентации в протоках;
- папиллотомы различной конфигурации для выполнения ЭПСТ;
- корзинки Дормиа различного размера для выполнения литоэкстракции из протоков;
- баллоны-экстракторы и баллоны-дилататоры различного диаметра.

Состав бригады при выполнении эндоскопических ретроградных вмешательств:

- врач-эндоскопист, прошедший специализацию по проведению ЭРХПГ и выполняющий глубокую селективную канюляцию желчевыводящих протоков у более 80% пациентов;
- ассистент (врач-эндоскопист);
- эндоскопическая (операционная) медицинская сестра;
- врач-анестезиолог и анестезиологическая медицинская сестра.

1.7. Ход операции

1.7.1. Методика выполнения ЭРХПГ

После введения эндоскопа в нисходящий отдел ДПК производят осмотр БДС. При дуоденоскопии (рис. 1.2) оценивают положение, форму, размеры и макроскопические изменения БДС, а также вид и количество отверстий сосочка, особенности поступления желчи и панкреатического секрета из выводного канала. При обнаружении добавочного дуоденального сосочка также определяют особенности его анатомии, состояние слизистой оболочки и наличие выводного канала.

Канюляцию БДС производят стандартными тефлоновыми катетерами (канюлями) различных диаметров. Катетер предварительно заполняют контрастным веществом и вводят в рабочий канал эндоскопа, что ускоряет выполнение процедуры.

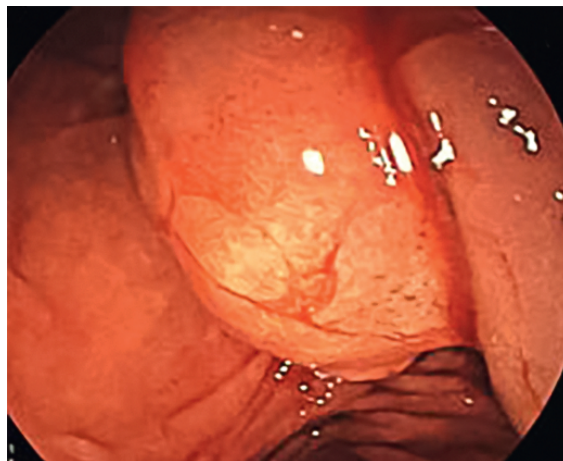


Рис. 1.2. Дуоденоскопия. Вид зоны большого дуоденального сосочка. Папиллолитиаз. Желчи в просвете ДПК нет

Информативность ЭРХПГ определяется селективным контрастированием желчного и панкреатического протоков, что зависит в основном от анатомического расположения устьев протоков на верхушке БДС. Селективное контрастирование желчных и панкреатических протоков не всегда возможно. После реконструктивных вмешательств на желчных протоках возможно селективное контрастирование билиарного дерева через сформированные ранее билиодигестивные соустья.

После канюляции БДС в зависимости от задач исследования и характера патологии в желчные протоки под рентгеноскопическим контролем медленно вводят от 10 до 20 мл 30–60% раствора контрастного вещества [йогексол (Омнипак[®]) (240 мг/мл), йопромид (Ультравист[®]) (300 мг/мл)].

В свою очередь, заполнение панкреатических протоков следует выполнять меньшим объемом (5–10 мл) строго под контролем рентгеноскопии. В начале манипуляции используется половинное разведение контрастного вещества, и только после контроля заполнения используется более концентрированный раствор. Увеличение объема вводимого контрастного вещества, а также бесконтрольное введение под повышенным давлением может привести к заполнению ацинусов поджелудочной железы, появлению паренхимопанкреатограммы и вследствие этого осложниться развитием острого панкреатита.

После заполнения желчного и/или панкреатического протоков выполняют серии рентгенограмм в разных проекциях (рис. 1.3). При анализе холангиопанкреатограмм оценивают характер заполнения протоков контрастным веществом, изменение диаметра, очертания контуров или направления протоков, а также наличие дефектов наполнения в их просвете и скорость выведения контрастного вещества. Из ГПП контраст выводится через 20–60 с, в связи с чем необходимо быстро производить рентгеновские снимки.

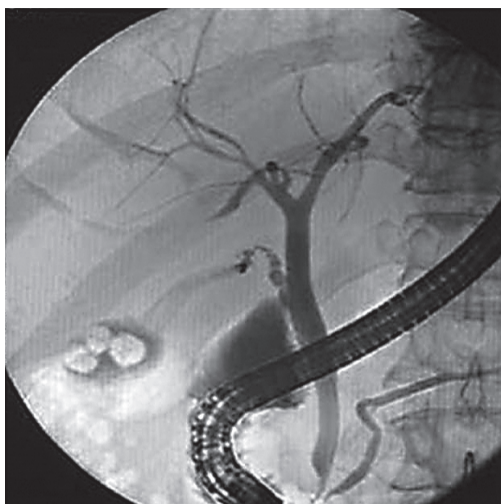


Рис. 1.3. ЭРХПГ. Холангиопанкреатограмма

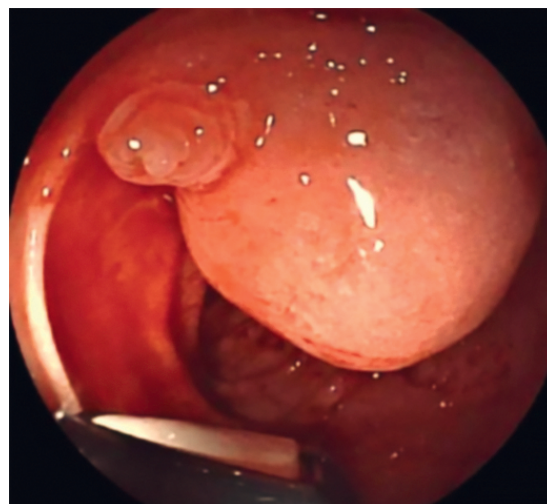


Рис. 1.4. Дуоденоскопия. Парапапиллярный дивертикул

Сложности при канюляции БДС

Неудачи ЭРХПГ связаны с возникающими при попытках канюляции БДС препятствиями, обусловленными как поражениями самого фатерова сосочка, так и топографо-анатомическими изменениями со стороны поджелудочной железы или ДПК. Сложности при канюляции могут отмечаться у больных с аномальными вариантами строения фатерова сосочка или расположением БДС по краю или на дне парапапиллярного дивертикула (рис. 1.4), в области кистозного «удвоения» ДПК либо при наличии холедохоцеле (кисты интрамурального отдела холедоха). Препятствия при канюляции могут вызывать также полулунные складки-клапаны или папилломатоз слизистой оболочки выводного канала БДС (рис. 1.5).

Большое значение имеют стенозы БДС, при которых сосочек бывает фиброзирован, устье его значительно сужено, что может потребовать применения канюль малого диаметра или даже предварительного выполнения ЭПСТ. Иногда в ходе выполнения ЭРХПГ может происходить подслизистое нагнетание контрастного вещества, возникает отек слизистой оболочки сосочка и эксцентричное смещение его устья (рис. 1.6). В этих случаях из-за угрозы развития панкреатита желательно прекратить исследование.

При рубцовом стенозе привратника, аномалиях ДПК или резко увеличенной головке поджелудочной железы в случаях индуративного панкреатита канюляция БДС становится невозможной (рис. 1.7).

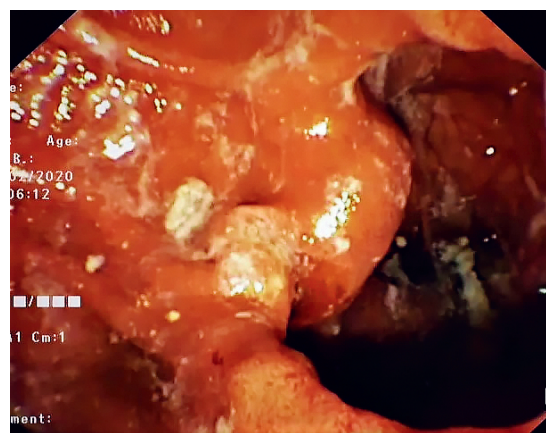


Рис. 1.5. Дуоденоскопия. Аденома большого дуоденального сосочка

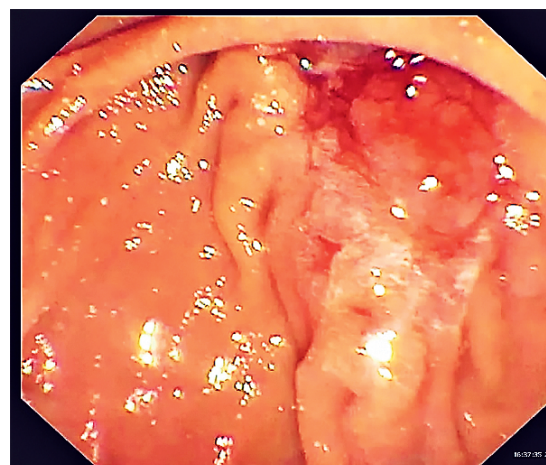


Рис. 1.6. Эзофагогастродуоденоскопия. Отек устья большого дуоденального сосочка при неоднократных попытках канюляции

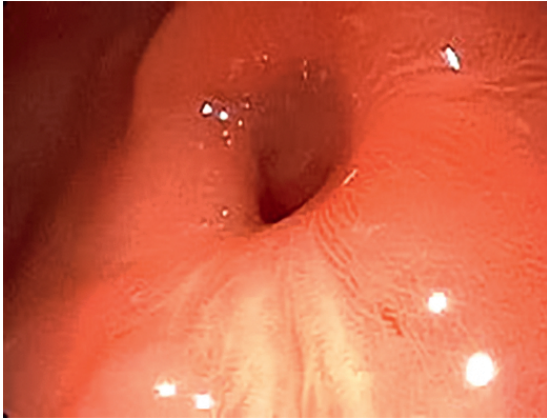


Рис. 1.7. Эзофагогастродуоденоскопия. Стеноз пилоробульбарной зоны

1.7.2. Методика выполнения ЭПСТ

ЭПСТ — эндоскопическая ретроградная операция, связанная с пересечением внутренней и средней порции сфинктера Одди папиллы.

Для проведения ЭПСТ используют специальные эндоскопические инструменты — папиллотомы, которые делятся на игольчатые (торцевые) и струнные (лучкового вида) (рис. 1.8).

Способы ЭПСТ.

1. Канюляционный (типичный): ЭПСТ производится после предварительной катетеризации холедоха струнным папиллотомом.

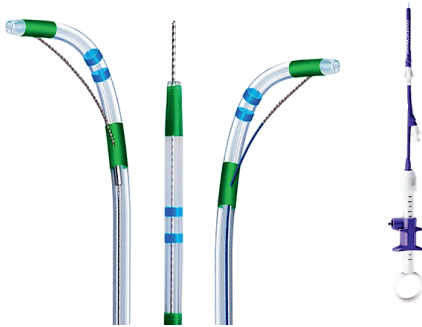


Рис. 1.8. Разновидности папиллотомов

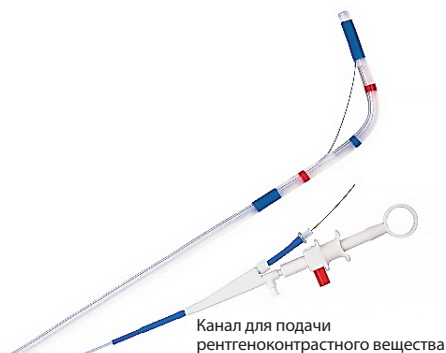


Рис. 1.9. Двухканальный струнный папиллотом лучкового вида

2. Неканюляционный (атипичный): рассечение БДС осуществляется торцевым электродом без предварительной катетеризации холедоха.
3. Комбинированный способ: сочетает обе методики.

Методика канюляционной ЭПСТ

Для первичной канюляции папиллы используется катетер. После достижения селективной канюляции по катетеру вводится проводник, катетер удаляется, а по струне проводится папиллотом. С этой целью можно также использовать двухпросветные папиллотомы. В этом случае направляющая струна проводится по второму каналу инструмента, что облегчает канюляцию и сокращает время вмешательства (рис. 1.9).

После селективной канюляции протока папиллотом выводится в просвет двенадцатиперстной кишки под эндоскопическим и рентгенологическим контролем до момента, когда из устья БДС будет видна половина режущей струны (рис. 1.10). Следует обращать внимание на то, чтобы струна и ход разреза соответствовали направлению продольной складки (сектор от 11 до 1 ч поля зрения).

Для рассечения тканей БДС используются современные электрохирургические блоки, имеющие в своем арсенале режим EndoCut в его вариации EndoCut I. Последний чередует фазы резания и коагуляции с разбросом мощности электрического тока (220 В) от 40–50 до 140–155 Вт, в результате чего микроклеточные выпаривания в зоне приложения монополярного тока приводят к направленному хирургическому разрезу с зоной коагуляции только в краях разреза.

При определении длины разреза следует ориентироваться на следующие критерии:

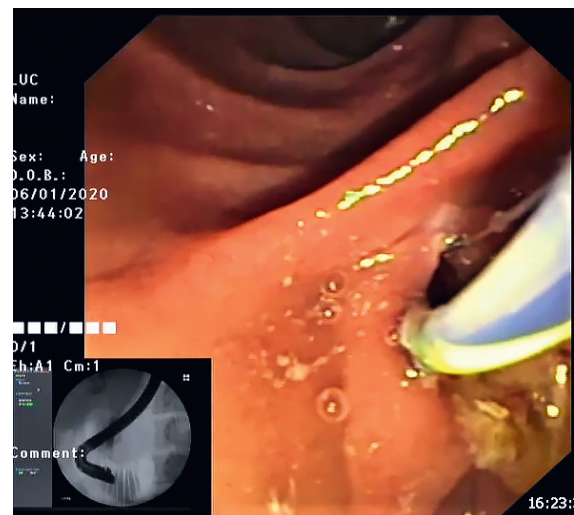


Рис. 1.10. Дуоденоскопия. Канюляционная эндоскопическая папиллосфинктеротомия

- размер БДС и протяженность продольной складки, а также расстояние от видимого конца продольной складки до первой поперечной;
- размер конкремента, форма и направление дистального отдела холедоха по отношению к стенке кишки по данным рентгенографии;
- возможность натяжения тканей в виде шатра или паруса на режущей струне папиллотомы;
- активность отхождения желчи после рассечения;
- скорость эвакуации контрастного вещества из протока по данным рентгеноскопии; возможность свободного введения в устье холедоха и выведения из него папиллотомы с частично натянутой режущей струной;
- появление пузырьков воздуха из устья холедоха при адекватном рассечении.

При невозможности выполнения селективной канюляции, что наблюдается при вклиненных конкрементах БДС, выраженных рубцовых изменениях устья, а также опухолевых поражениях сосочка, необходимо применять надсекающую папиллотомию.

Для выполнения надсекающей папиллотомии применяют как струнные папиллотомы специальной конструкции (режущая струна выходит из кончика инструмента), так и торцевые или игольчатые папиллотомы (рис. 1.11).

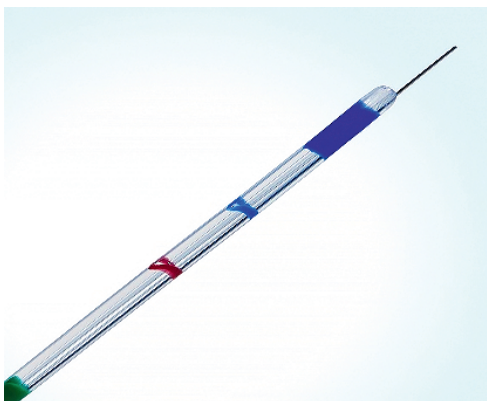


Рис. 1.11. Игольчатый папиллотом

Методика неканюляционной (атипичной) ЭПСТ

Режущая часть инструмента вводится в устье БДС, и выполняется рассечение тканей сосочка вдоль продольной складки в безопасном секторе (от 11 до 1 ч поля зрения) до идентификации устья холедоха.

Рассечение тканей следует начинать в режиме «резание», чтобы уменьшить отек тканей и снизить риск развития острого панкреатита. Возможен также вариант начала разреза выше устья БДС

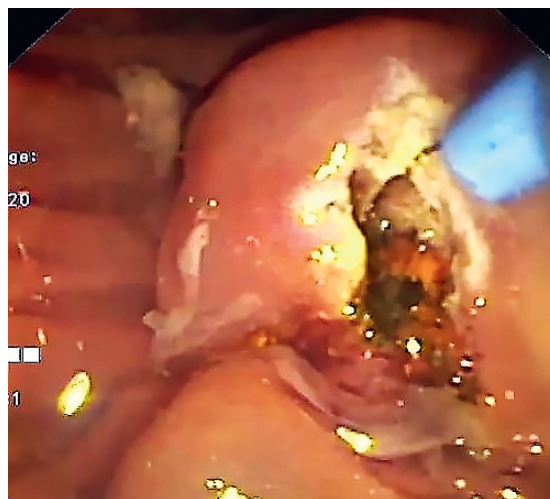


Рис. 1.12. Дуоденоскопия. Неканюляционная (атипичная) эндоскопическая папиллосфинктеротомия

через выбухающую продольную складку (супрапапиллярная холедоходуоденостомия).

После верификации устья холедоха производится селективная канюляция протока, и вмешательство обычно завершается выполнением ЭПСТ струнным папиллотомом лучкового вида.

Недостатками метода атипичного выполнения папиллотомии являются неконтролируемость разреза и увеличение риска развития осложнений: кровотечения, перфорации стенки кишки и острый панкреатит. Именно поэтому данный тип вмешательства применяется только по строгим показаниям и опытным специалистом.

1.7.3. Методика выполнения холедохолитоэкстракции

Эндоскопическая транспапиллярная ретроградная холедохолитоэкстракция — эндоскопическая операция по удалению конкрементов из желчных протоков.

Эндоскопическую холедохолитоэкстракцию выполняют после ЭРХПГ и ЭПСТ с помощью специальных эндоскопических инструментов — баллонных и/или корзинчатых экстракторов (рис. 1.13, 1.14).

Использование для экстракции конкрементов баллонных катетеров показано:

- 1) при наличии небольших конкрементов (<8 мм);
- 2) при диаметре желчного протока 6–8 мм.

Ход операции: после выполнения ЭПСТ катетер со спущенным баллоном заводится в желчные протоки проксимальнее конкремента, баллон раздувается, полностью перекрывая просвет протока, и вытягивается вместе с конкрементом в дистальном направлении до полного выхода конкремента в просвет кишки (рис. 1.15).

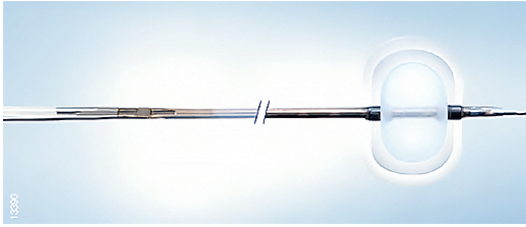


Рис. 1.13. Баллонный экстрактор

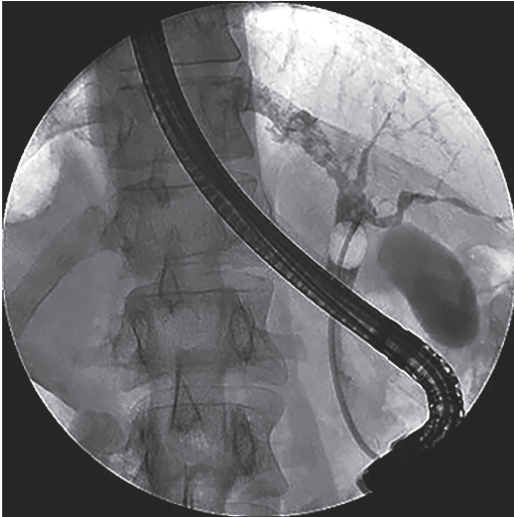


Рис. 1.15. ЭРХПГ. Холедохолитоэкстракция баллонным экстрактором

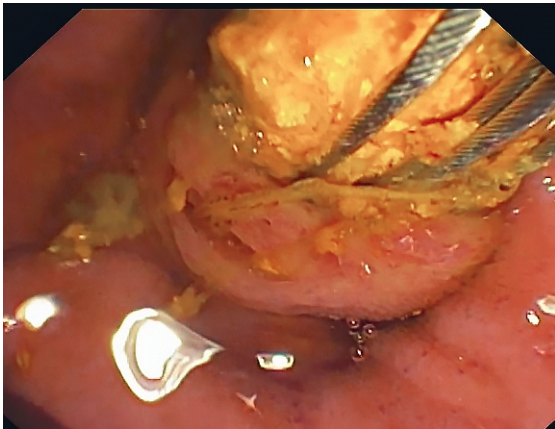


Рис. 1.16. Дуоденоскопия. Холедохолитоэкстракция корзиной Дормиа

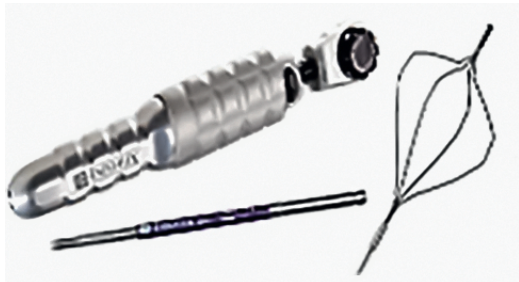

Рис. 1.17. Механический литотриптор в комплекте с литотрипторной корзиной



Рис. 1.14. Корзинчатые экстракторы — корзинки Дормиа

Использование для экстракции конкрементов корзин Дормиа предпочтительнее:

- 1) при наличии крупных (>10 мм) конкрементов;
- 2) при выраженной холангиоэктазии или деформации желчных протоков.

Ход операции: после выполнения ЭПСТ закрытую и помещенную в тefлоновый катетер корзину Дормиа заводят в холедох проксимальнее конкремента, под рентгенологическим контролем корзину раскрывают и вытягивают вместе с конкрементом в дистальном направлении до полного выхода конкремента в просвет кишки (рис. 1.16).

При наличии конкрементов крупных размеров (более 15 мм), множественных конкрементах крупных размеров, а также несоответствии размера конкремента диаметру дистального отдела холедоха выполняется механическая литотрипсия инструментами, проводимыми через канал эндоскопа (рис. 1.17).

Кроме механической литотрипсии, существуют различные способы контактной литотрипсии — лазерная, электрогидравлическая и пр.

1.7.4. Методика выполнения стентирования холедоха

В случае невозможности выполнения полной холедохолитоэкстракции, при наличии эндоскопических признаков гнойного или фибринозного холангита, а также при стенозе просвета холедоха вследствие опухолевой/рубцовой стриктуры при ЭРХПГ пациентам выполняются дренирующие вмешательства. К ним относится стентирование холедоха.

Стентирование холедоха — эндоскопическая операция, выполняемая ретроградным способом с помощью рентгеноэндоскопического оборудования и направленная на дренирование желчных протоков специальными полыми трубками (пластиковыми стентами) или самораскрывающимися металлическими для восстановления естественного желчеоттока в просвет ДПК.

Стентирование холедоха может быть временным (до следующего эндоскопического или хирургического вмешательства) или использоваться как способ окончательного лечения.

Билиарный пластиковый стент представляет собой недеформирующийся микрокаркас в форме полый трубки, который по форме может быть прямым или слегка изогнутым, с боковыми отверстиями или без них и боковыми крылышками на обоих концах (рис. 1.18).

Боковые отверстия в теле пластикового стента уменьшают беспорядочное движение частиц и оптимизирует поток желчи, снижая тем самым возможность быстрой закупорки стента. Применение стентов без боковых отверстий увеличивает вероятность затруднения пассажа желчи в том случае, если устройство упрется в стенку желчного протока. Для реканализации стриктур просвета холедоха используют малокалиберные стенты, внутренний диаметр которых 2,3–2,8 мм.

Выбор длины билиарного стента зависит от расположения и протяженности стриктуры желчного протока. При стентировании холедоха верхнее антимиграционное крылышко (флэп) должно быть расположено выше верхнего края сужения, а нижнее — в просвете ДПК, но без контакта со слизистой оболочкой. На выбор длины стента также влияет риск возможной миграции, анатомические соотношения и предполагаемый объем оттока желчи. Недостатком пластиковых стентов является необходимость их частой замены, срок их службы не более 4 мес.

Саморасширяющиеся металлические билиарные стенты бывают различных модификаций (рис. 1.19). Для их изготовления используется сталь или нитинол. По функциональности саморасширяющиеся стенты классифицируются:

- на непокрытые или частично покрытые;
- покрытые — металлические каркасы, покрытые непроницаемой оболочкой. В данном случае опухоль не может прорасти внутрь стента через его ячейки.

К преимуществам металлических стентов желчных путей относятся:

- их значительный внутренний диаметр (около 10 мм);
- низкий риск повторного сужения.

Потенциальный срок службы самораскрывающегося металлического билиарного стента — от 6 до 12 мес.



Рис. 1.18. Пластиковые билиарные стенты




Рис. 1.19. Саморасширяющиеся металлические билиарные стенты

Существует несколько способов стентирования желчных протоков при механической желтухе:

- наружный;
- внутренний;
- комбинированный (наружно-внутренний).

Наружный (антеградный, чрескожный чреспеченочный) способ стентирования применяется при проксимальных стриктурах желчных протоков.

Внутреннее (ретроградное) стентирование желчных протоков показано при дистальных стриктурах холедоха, когда установка дренажа осуществляется через канал дуоденоскопа ретроградно через папиллу.

Ход операции: после ЭРХПГ/ЭПСТ под рентгеноэндоскопическим контролем через зону поражения проводится металлическая струна, по которой заводится пластиковый дренаж с помощью специального толкателя. Затем последний извлекается наружу, после чего производится серия холангиограмм для констатации позиционирования стента в просвете холедоха (рис. 1.20).

При выполнении стентирования металлическим стентом последний устанавливается в просвет стриктуры холедоха по струне-проводнику под рентгеноэндоскопическим контролем с помощью специального доставочного устройства, внутрь которого заправлен стент. Доставочное устройство вместе с металлическим стентом проводится через биопсийный канал дуоденоскопа сквозь стриктуру холедоха за ее верхнюю (проксимальную) грани-

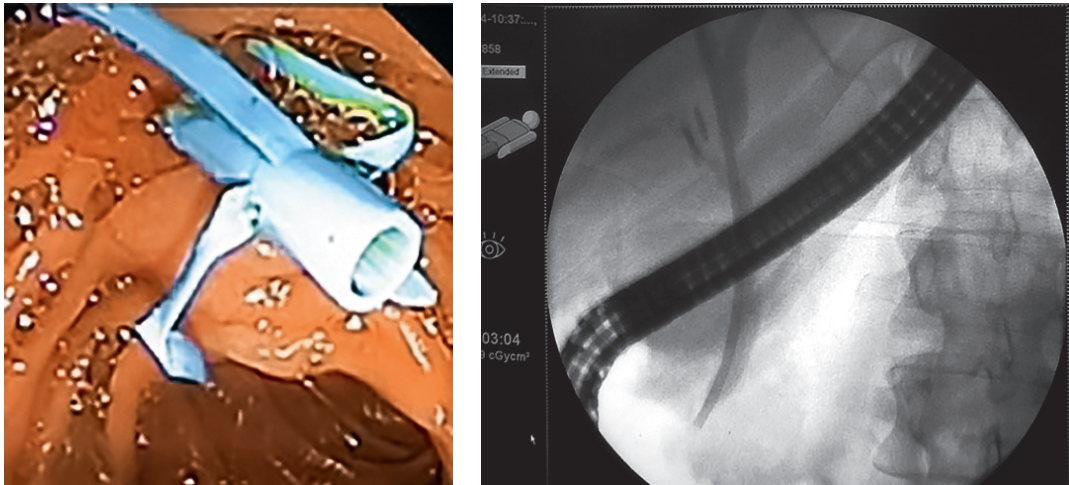


Рис. 1.20. Стентирование холедоха пластиковым стентом

цу, которую становится видно на холангиограммах после предварительно выполненной ЭРХПГ. Затем также под двойным контролем (рентгеноэндоскопическим) саморасширяющийся нитиновый стент «сбрасывается» путем выталкивания его из каркаса доставочного устройства, после чего само доставочное устройство извлекается наружу (рис. 1.21).

В случае длительного нахождения металлического стента в просвете холедоха возможно прорастание непокрытых его ячеек опухолевой тканью или дисфункция стента вследствие билиарного сладжа. В этом случае используется эндоскопическая ретроградная методика рестентирования желчных протоков по типу «стент в стент».

Ход операции: выполняется под рентгеноэндоскопическим контролем, в просвет сохранившегося просвета проксимальных желчных протоков последовательно устанавливаются гибкие нитиновые струны-проводники, после чего также последовательно по ним через просвет металли-

ческого стента внутрь просвета проксимальных желчных протоков специальным толкателем через биопсийный канал дуоденоскопа устанавливают пластиковые дренажи, длина которых должна быть больше протяженности стриктуры и самого нитинового стента (рис. 1.22).

Комбинированный способ предполагает наружно-внутреннее дренирование (методика «рандеву»), показанием для его выполнения является стриктура дистальной части холедоха, когда изначально невозможно стентировать зону стеноза ретроградно из-за распространенности опухолевого процесса и/или плотности опухолевой/рубцовой ткани.

Ход операции: выполняется комбинированное дренирование последовательно, сначала дренируются желчные протоки антеградно под УЗИ- или рентген-наведением, затем, после снижения уровня билирубина крови, также антеградно выполняется реканализация зоны стриктуры методом баллонной дилатации или бужированием, после

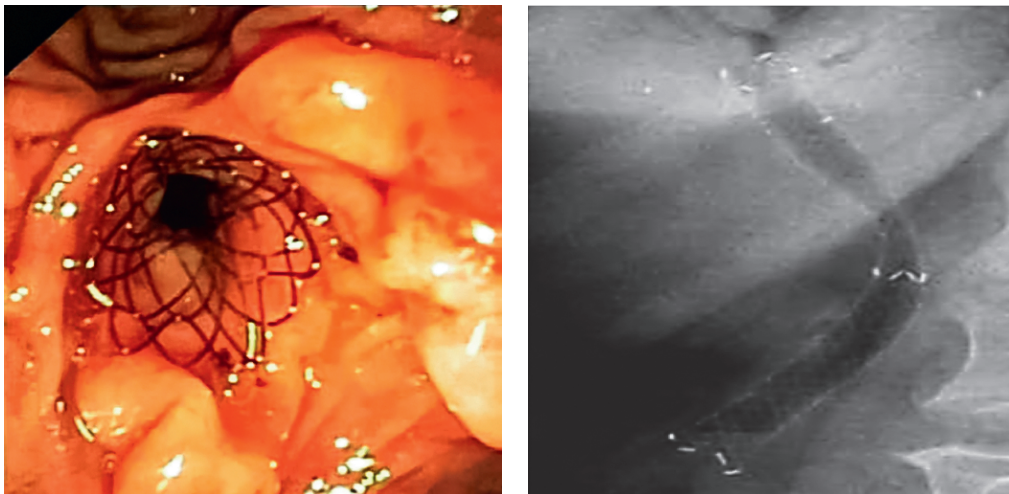


Рис. 1.21. Стентирование холедоха саморасширяющимся нитиновым стентом

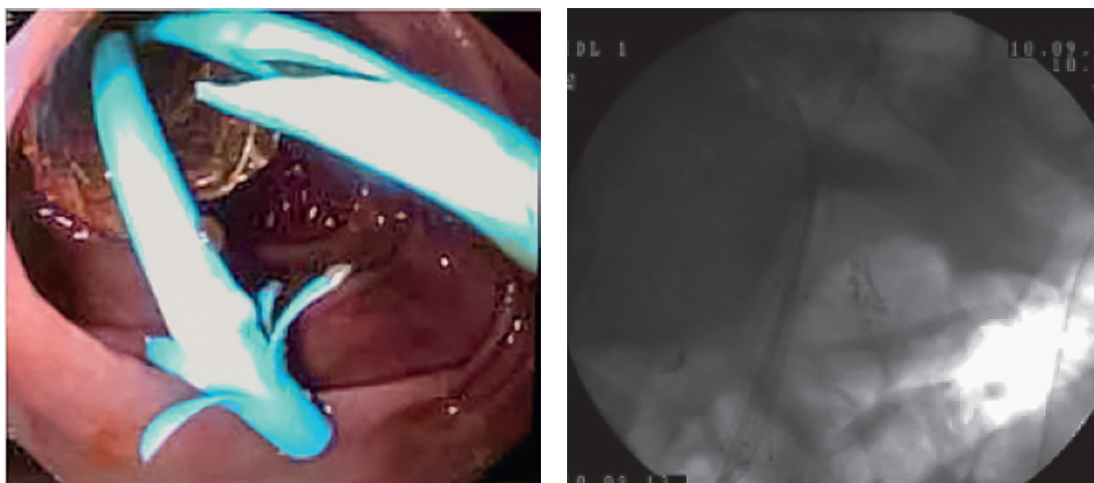


Рис. 1.22. Билатеральное рестентирование желчных протоков по методике «стент в стент»

чего антеградно проводится проводник в просвет ДПК и эндоскопически ретроградно по проводнику стентуруется холедох. Эффективность ретроградного внутреннего дренирования оценивают по серии холангиограмм, выполненных через наружную холангиостому, после уменьшения количества желчи в наружном дренаже последний извлекают.

1.7.5. Методика стентирования главного панкреатического протока

Стентирование ГПП, так же как и стентирование желчных протоков, выполняется дуоденоскопом (с боковой оптикой) в рентгеноэндоскопической операционной с использованием ЭОП, под внутривенной либо общей анестезией.

Ход операции: при выполнении дуоденоскопии проводится оценка состояния области БДС, затем выполняется селективная канюляция холедоха, после чего для разобщения устьев ОЖП и ГПП проводится ЭПСТ. После ЭПСТ селективно катете-

ризуется устье ГПП. В последующем необходимо определить расположение устья ГПП в проекции постпапиллотомической площадки. Как правило, устье вирсунгова протока локализовано ниже и правее устья холедоха, которое после выполнения ЭПСТ определить обычно не составляет труда.

Канюляция во всех случаях осуществляется по металлической струне-проводнику с гидрофильным покрытием под рентгенологическим контролем (рис. 1.23). В случае успешного выполнения катетеризации ГПП, в целях избежания контрастирования ГПП, верификация расположения инструментов осуществляется под рентгенологическим контролем в зависимости от характерного направления струны-проводника. Однако для точного определения расположения проводника иногда прибегают к проведению панкреатикографии посредством введения в просвет ГПП небольшого количества контрастного вещества (1,5–2,0 мл), разбавленного физиологическим раствором в соотношении 3:1 в целях уменьшения плотности

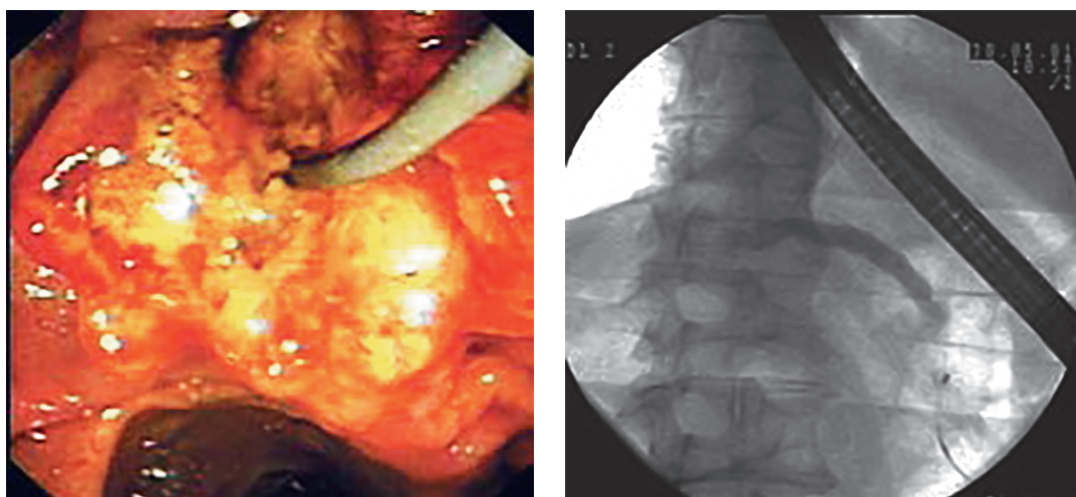


Рис. 1.23. Канюляция главного панкреатического протока

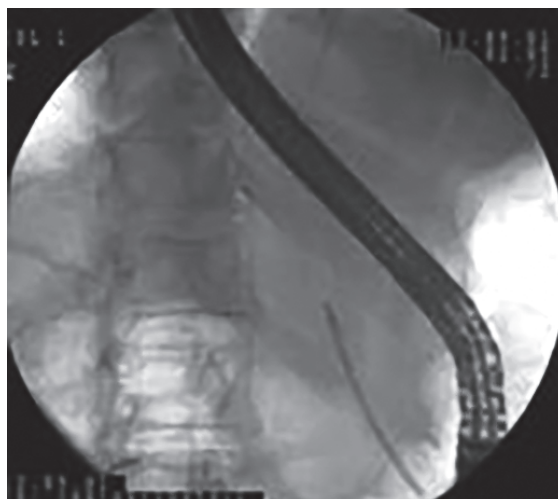
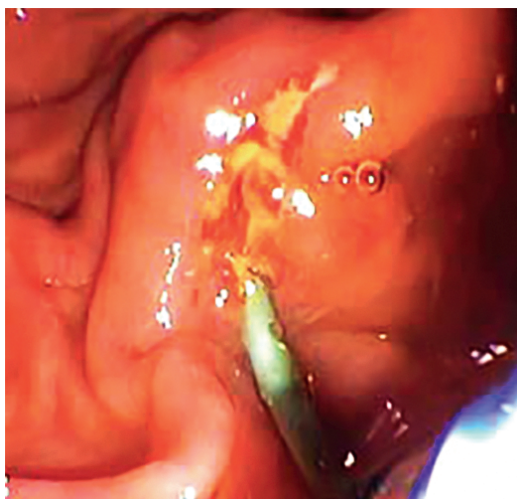


Рис. 1.24. Установка стента главного панкреатического протока

водорастворимого контрастного вещества для его легкой аспирации и/или более быстрого самовыведения вместе с панкреатическим секретом.

После панкреатикографии по струне-проводнику с помощью толкателя выполняется установка пластикового стента в целях восстановления адекватного оттока панкреатического сока таким образом, чтобы проксимальный конец стента находился на 20–25 мм выше устья ГПП, а дистальный на 10–15 мм выступал в просвет двенадцатиперстной кишки (рис. 1.24). После адекватной установки панкреатического стента во всех случаях по нему отмечается обильное поступление панкреатического сока.

Пластиковые стенты, устанавливаемые в ГПП, должны соответствовать следующим требованиям:

- состоять из атравматического мягкого материала;
- иметь боковые отверстия;
- гибкость и жесткость стентов должны адекватно соотноситься.

С профилактической целью во избежание развития острого постманипуляционного панкреатита стоит отдавать предпочтение прямым пластиковым стентам 3 или 5 Fr длиной 3–8 см с боковыми отверстиями для обеспечения более полноценного оттока панкреатического секрета и с двусторонними крыльями, способствующими надежной фиксации стента в протоке и препятствующими его миграции.

Стенты большего диаметра — 7 и 10 Fr — используются при длительно текущих панкреатитах, ассоциированных с выраженной дилатацией панкреатического протока. Таким образом, протяженность стриктуры, удаленность ее от устья ГПП и степень дилатации определяют выбор размера стента.

В настоящее время нет единого мнения о сроках установки стента в ГПП. В большинстве иссле-

дований, посвященных краткосрочной терапии с использованием панкреатических стентов, сообщается об имплантации стентов на срок от 2 до 4 нед. В то же время встречаются сообщения о возможности более длительного протезирования ГПП — до нескольких месяцев.

1.8. Интраоперационные и послеоперационные осложнения

Осложнениями эндоскопических вмешательств являются постманипуляционный панкреатит (30–42%), кровотечение в зоне ЭПСТ (18–22%), ретродуоденальная перфорация (1–3%), холангит (1–3%), подкапсульная гематома печени (менее 1%), вклинение в папиллу раскрытой корзинки Dormia при холедохолитоэкстракции (менее 1%).

На протяжении многих лет, несмотря на очевидные достоинства транспапиллярных методик в лечении больных с заболеваниями гепатопанкреатобилиарной зоны доброкачественной и злокачественной этиологии, частота развития осложнений интраоперационно, а также в послеоперационном периоде остается на небольшом, но постоянном уровне: 5–15% наблюдений.

Летальность после транспапиллярных вмешательств колеблется в пределах 0,2–2,0%.

1.9. Научно-доказательная экспертиза

Метаанализ многочисленных публикаций, касающихся диагностики и лечения больных с механической желтухой, доказал, что диагностическая чувствительность УЗИ и ЭРХПГ составляет 91,7 и