

---

Sanghoon Park  
Editor

# Facial Bone Contouring Surgery

A Practical Guide

---

# КОНТУРНАЯ ПЛАСТИКА ЛИЦЕВЫХ КОСТЕЙ ЧЕРЕПА

Под редакцией  
**С. Парка**

Перевод  
с английского  
под редакцией  
профессора  
**А.И. Неробеева**



**Москва**  
ИЗДАТЕЛЬСКАЯ ГРУППА  
**«ГЭОТАР-Медиа»**  
2021

---

# Оглавление

Соавторы .....	7
Список сокращений и условных обозначений.....	8
Предисловие к изданию на русском языке.....	9
Предисловие.....	11
<b>ЧАСТЬ I. ОБЩАЯ ИНФОРМАЦИЯ.....</b>	<b>13</b>
<b>Глава 1. Почему именно контурная пластика лицевых костей черепа?</b> Вводная информация. <i>Сангхун Парк</i> .....	15
<b>Глава 2. Фундаментальная хирургическая анатомия для контурной пластики лицевых костей черепа. <i>Джонгву Лим</i>.....</b>	19
<b>Глава 3. Виды хирургического доступа для контурной пластики лицевых костей черепа. <i>Тае Санг Ли</i>.....</b>	27
<b>Глава 4. Стандартные инструменты для пластической хирургии лицевых костей черепа. <i>Тае Санг Ли</i>.....</b>	35
<b>ЧАСТЬ II. НИЖНЯЯ ЧАСТЬ ЛИЦА.....</b>	<b>41</b>
<b>Глава 5. Анализ эстетических характеристик нижней части лица. Диагностический выбор хирургических процедур. <i>Сюнджил Чанг и Сангхун Парк</i>.....</b>	43
<b>Глава 6. Стандартная редукция нижней челюсти с применением внутриротового доступа. <i>Сангхун Парк</i>.....</b>	52
<b>Глава 7. Сагитальная резекция нижней челюсти. Все ли мы правильно делаем? <i>Сангхун Парк</i>.....</b>	63
<b>Глава 8. Костная гениопластика. <i>Сангхун Парк</i>.....</b>	73
<b>Глава 9. Контурная пластика V-line: сужающая гениопластика с редукцией нижней челюсти. <i>Сангхун Парк и Джонгву Лим</i>.....</b>	88
<b>Глава 10. Операция mini V-line. <i>Тае Санг Ли</i>.....</b>	98
<b>Глава 11. Коррекция вытянутого лица с помощью контурной пластики лицевых костей и уменьшения губного желобка. <i>Джаехюн Квон и Сюнджил Чанг</i>.....</b>	106
<b>Глава 12. Аллопластическое увеличение подбородка и нижней челюсти. <i>Джаехюн Квон</i>.....</b>	116
<b>Глава 13. Вторичная и ревизионная контурная пластика нижней челюсти. <i>Тае Санг Ли и Джихюк Ли</i>.....</b>	124
<b>Глава 14. Коррекция мягких тканей во время операции по редукции нижней челюсти. <i>Джонгву Лим</i>.....</b>	131

---

<b>ЧАСТЬ III. СРЕДНЯЯ ЗОНА ЛИЦА</b> .....	141
<b>Глава 15.</b> Эстетический анализ средней зоны лица: диагностика и хирургическое планирование. <i>Сюнджил Чанг и Сангхун Парк</i> .....	143
<b>Глава 16.</b> Стандартная редукция скуловой кости с применением внутриротового доступа. <i>Сангхун Парк</i> .....	153
<b>Глава 17.</b> Редукционная маляропластика с применением коронарного доступа. <i>Ронг-Минь Баек и Баек-кю Ким</i> .....	165
<b>Глава 18.</b> Редукция глазнично-скулового комплекса с применением расширенного доступа. <i>Джаехюн Квон и Сангхун Парк</i> .....	172
<b>Глава 19.</b> Мини-редукция скуловой кости. <i>Тае Санг Ли</i> .....	179
<b>Глава 20.</b> Аллопластическое увеличение средней зоны лица. <i>Джонгву Лим</i> .....	186
<b>Глава 21.</b> Вторичная и ревизионная редукция скуловой кости. <i>Джихюк Ли</i> .....	195
<b>Глава 22.</b> Дополнительные процедуры с мягкими тканями при редукции скуловой кости. <i>Сюнджил Чанг</i> .....	203
Предметный указатель .....	213

---

# Глава 1

## Почему именно контурная пластика лицевых костей черепа? Вводная информация

Сангхун Парк<sup>1</sup>

---

### Красота кроется глубоко в костях

В западной поговорке говорится: красота не глубже кожи. Действительно ли это так? Я не согласен. Если бы это было правдой, пластическая хирургия занимала бы лишь одну главу в пособии по дерматологии. Кроме того, многие пластические хирурги сетуют на то, что даже после успешно проведенной операции на глазах или на носу у пациента не наблюдается столь уж сильного эстетического эффекта. Сейчас все мы хорошо знаем, что без конкретного изменения формы лица любая другая косметическая хирургическая операция может оказаться весьма ограниченной. Форму лица определяют его кости. Выраженные различия между лицами европейцев и азиатов преимущественно связаны именно с костной структурой лица. Именно поэтому теперь мы можем сказать, что «красота кроется глубоко в костях».

---

### Красивая структура лица

Этническая принадлежность — один из основополагающих факторов, обуславливающих различия в структуре лицевых костей. Например, большинство европейцев имеют долихоцефалический череп, а большинство азиатов — брахицефалический (рис. 1.1). В этом можно убедиться, рассмотрев развитие черепа на основе швов. Все мы знаем разницу в формах черепа и лица при брахицефалии и скафоцефалии. В то время как долихоцефалические черты лиц европейцев напо-

минают скафоцефалию, брахицефалические свойства азиатских лиц соответствуют чертам брахицефалии. Форма лица во фронтальной плоскости также отличается у людей разных рас. У европейцев обычно более узкие и вытянутые лица, в то время как у азиатов — более широкие и короткие. Соответственно, лицо азиата обычно выглядит более квадратным (рис. 1.2). Путешествуя по миру, мы легко различаем людей из Азии и Европы, поскольку строение их лиц кардинально отличается. И тут возникает вопрос: какое лицо считается красивым?

---

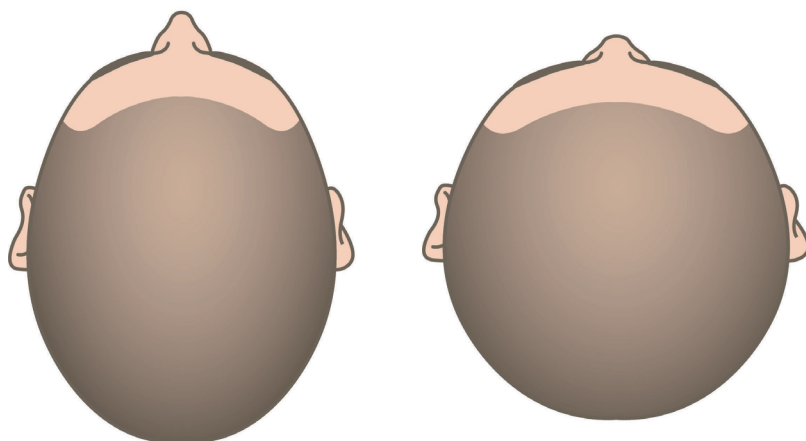
### Исследования строения лица

Существует несколько способов описания, сравнения и представления формы лица. Один из этих способов основан на профиле лица. Он включает определение расположения, длины и угла верхней, средней и нижней частей лица. Измерения выполняют с помощью пластической анатомии (антропометрия) или рентгенографии (кефалометрия). Наиболее точные и объективные результаты измерений дает кефалометрия на основе рентгенограммы в боковой проекции.

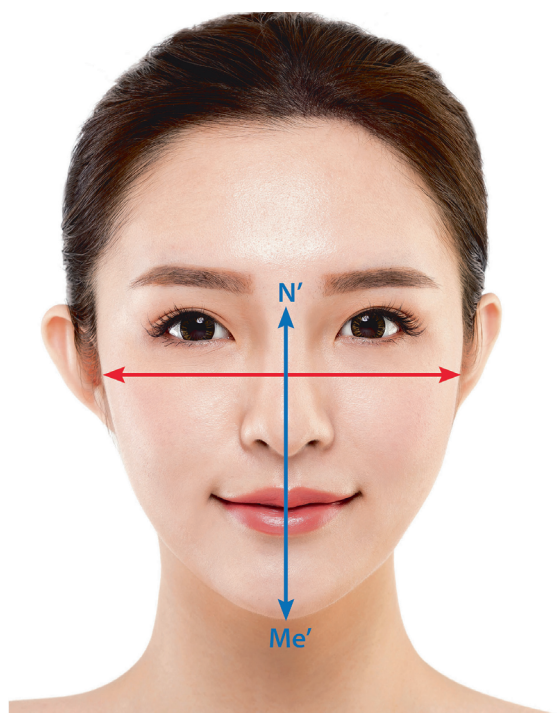
Многие исследователи пытались установить стандарт красивого и идеального лица. Например, идеальным соотношением верхней, средней и нижней частей лица считают 1:1:1, а подбородок должен быть расположен чуть позади вертикальной перпендикулярной линии, проведенной от назиона. Кроме того, форму лица можно описать во фронтальной проекции.

---

<sup>1</sup> С. Парк (S. Park), M.D., Ph.D. Центр хирургии лицевых костей черепа, отделение пластической хирургии, клиника ID, Сеул, Южная Корея. E-mail: spark@idhospital.com



**Рис. 1.1.** Сравнение формы головы: слева — долихоцефалическая форма, характерная для европейцев; справа — брахицефалическая, характерная для азиатов



**Рис. 1.2.** Лицевой индекс. Лица европейцев и азиатов во фронтальной проекции отличаются по соотношению «длина–ширина». У европейцев лица обычно удлинённые и вытянутые, а у азиатов — широкие и укороченные. Контур лица у азиатов обычно прямоугольный

Для этого используют лицевой индекс (соотношение длины и ширины лица во фронтальной проекции), а также фронтальную кефалометрию (в меньшей степени). Недавно для исследования формы лица стали использовать компьютерную томографию (КТ) с трехмерной реконструкцией (табл. 1.1).

**Таблица 1.1.** Сравнение формы лица европейцев и азиатов

Показатель	Азиаты	Европейцы
Форма лица	Брахицефалическая	Долихоцефалическая
Лицевой индекс	0,98	1,09
Идеальный профиль лица	Выпуклый профиль	Аполлонический профиль
Идеальные пропорции лица	1:1:0,8	1:1:1

## Стандарты красоты изменяются

Представления об идеальной форме лица сильно отличаются у азиатов и европейцев [1]. Например, в вертикальной плоскости азиаты предпочитают более короткий подбородок, чем европейцы. Кроме того, эстетические предпочтения также различны у разных наций. Например, японцы обычно предпочитают закругленный и короткий подбородок, а китайцы — заостренный и удлиненный. Естественно, стандарты красоты постоянно меняются; иногда изменение может произойти даже в течение нескольких десятилетий. Легко заметить, что лица на старых картинах, некогда считавшиеся красивыми, не привлекают современных людей. Тенденции в области культуры также играют важную роль в развитии стандартов красоты. Например, иногда иконой стиля становится звезда какого-либо популярного фильма. С развитием средств коммуникации и транспортной системы наметилась тенденция к глобализации и синхронизации стандартов красоты. Поскольку среди модных тенденций лидиру-

ют SPA-бренды, стандарты красоты подверглись коммерциализации со стороны средств массовой информации и международных компаний.

## Эстетическая хирургия лицевых костей черепа

Различные проблемы приводят к необходимости коррекции лицевых костей. Например, коррекция или реконструкция необходимы при повреждении лицевой кости в результате автомобильной аварии. Также очень распространены причины — врожденные дефекты и опухоли. С 1940-х гг. хирургия лицевых костей и черепно-лицевая хирургия активно развивались благодаря таким новаторам, как Тессье (Tessier), Обвегезер (Obwegeser) и др. Однако хирургическую коррекцию лицевых костей в эстетических целях стали применять сравнительно недавно. Уитакер (Whitaker) и другие черепно-лицевые хирурги стали практиковать эстетическую контурную пластику лица [2]. Однако история контурной пластики лицевых костей черепа, ставшей весьма популярной в наши дни, началась с процедуры редукции нижней челюсти Баком (Baek) [3]. При этом эстетическая хирургия лицевых костей черепа в Азии и западных странах сильно отличается.

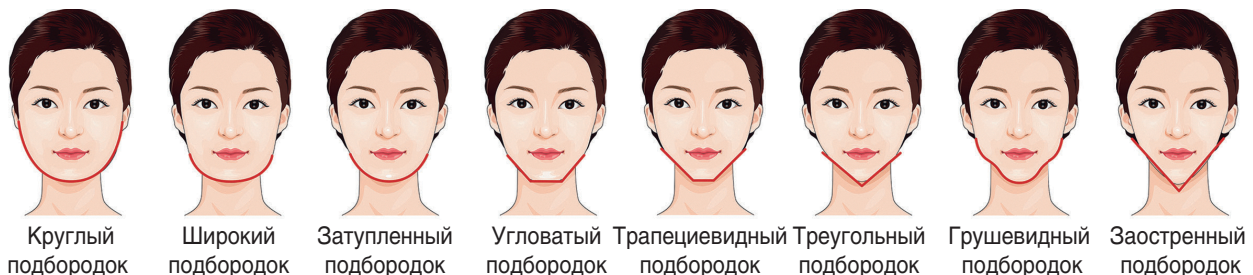
## Почему пластика лицевых костей стала настолько популярна в Азии?

Авторы классифицировали форму подбородка во фронтальной проекции и исследовали наиболее распространенные варианты и предпочтения (рис. 1.3) [4]. В Азии у многих людей круглый под-

бородок, но они предпочитают иметь более заостренный и V-образный. Такое расхождение объясняет спрос на контурную пластику подбородка. В отношении профиля и формы лица в целом также существуют значительные расхождения между фактической и считающейся идеальной формой лица в странах Азии, включая Корею, Китай, Японию и Юго-Восточную Азию. Как правило, пациенты, решившиеся на пластику лицевых костей, стремятся достичь более мягкого и женственного облика. Такие желания особенно свойственны жителям азиатских стран. Некоторые пациенты-трансгендеры также стараются достичь феминизации за счет пластической хирургии лицевых костей. Таким образом, основная причина востребованности пластики лицевых костей заключается в ее способности сделать типичное азиатское лицо более миниатюрным и придать ему более мягкие черты. Кроме того, благодаря изменениям профиля, сопутствующим пластике лицевых костей, люди могут выглядеть моложе. Молодой и здоровый вид привлекает всех, особенно когда люди становятся состоятельными, а хирургия — доступной и популярной.

## Преимущества контурной пластики лицевых костей

Благодаря развитию хирургических навыков и методов анестезиологии пациенты лишь несколько дней проводят в больнице и могут вернуться к работе спустя незначительное время. Большинство методик, используемых в контурной пластике лицевых костей, были заимствованы из черепно-лицевой хирургии. Более специфичные методики были разработаны относительно



**Рис. 1.3.** Классификация типов подбородка. Форма подбородка у людей может быть различной. При этом предпочтения относительно этой формы могут сильно отличаться в зависимости от этнической группы и национальности. Например, у азиатов обычно относительно круглый или широкий подбородок, но они предпочитают треугольную или трапециевидную форму

недавно; также в последнее время специально для контурной пластики лицевых костей было изобретено много новых медицинских инструментов и вспомогательных приспособлений. Применение осциллирующей пилы позволило во многом улучшить качество контурной пластики нижней челюсти. Пациенты, ранее проводившие день в палате интенсивной терапии, теперь проходят хирургическую процедуру на амбулаторной основе. Операции становятся короче и быстрее, снижается объем кровотечения. Межчелюстная фиксация при хирургической ортодонтии теперь требуется редко. Ортодонтия стала одним из эффективных способов лечения зубов, а хирургическая ортодонтия стала более популярной. Таким образом, к настоящему времени решены основные проблемы контурной пластики лицевых костей черепа.

---

### Почему на глобальном уровне?

Пластика лицевых костей становится все более популярной по всему миру. У авторов есть пациенты из множества стран. В некоторых странах контурная пластика лицевых костей не столь популярна и лишь небольшое число хирургов практикуют ее. Иногда пациенты жалуются на трудности общения с врачами в своих странах. Например, азиаты, проживающие в западных странах, до сих пор сохраняют собственные традиции и культуру и продолжают стремиться к более женственному и мягкому облику. Они жалуются на то, что врачи в их странах плохо понимают, чего от них хотят. Хирургам следует в первую очередь опре-

делять этнические характеристики лица пациента и стараться понять эстетические стандарты, свойственные конкретной культуре, а также мотивацию пациента к хирургической операции.

---

### Миссия хирурга

Авторы ожидают, что после ознакомления с данной книгой читатели и хирурги во всем мире смогут лучше понимать цели пациентов и использовать для достижения этих целей весь опыт, накопленный в данной области, и различные хирургические методики. В области эстетической хирургии удовлетворенность пациента можно гарантировать только за счет участливого отношения хирурга к внутренней мотивации пациента.

---

### Список литературы

1. Larrabee W.F., Makielski K.H. Variations in Facial Anatomy with Race, Sex, and Age. In: *Surgical Anatomy of the Face* / ed. W.F. Larrabee, K.H. Makielski, J. Lenderson. Philadelphia: Lippincott Williams & Wilkins, 2004.
2. Whitaker L.A., Pertschuk M. Facial Skeletal Contouring for Aesthetic Purpose // *Plast. Reconstr. Surg.* — 1982. — Vol. 69 (2). — P. 245–253.
3. Baek S.M., Kim S.S., Bindiger A. The Prominent Mandibular Angle: Preoperative Management, Operative Technique, and Results in 42 Patients // *Plast. Reconstr. Surg.* — 1989. — Vol. 83 (2). — P. 272–280.
4. Pu L. *Aesthetic Plastic Surgery in Asians: Principles and Techniques*. Boca Raton: CRC, 2015.



---

## Глава 2

# Фундаментальная хирургическая анатомия для контурной пластики лицевых костей черепа

Джонгву Лим<sup>1</sup>

---

### Основные положения

1. В данной главе рассмотрены основные моменты анатомического строения лица, которые следует учитывать при выполнении контурной пластики лицевых костей черепа.
2. Нижний альвеолярный нерв — важная анатомическая структура при выполнении хирургической операции по редукции нижней челюсти. Поскольку у разных людей расположение этого нерва может отличаться, хирург должен помнить всю его траекторию целиком как до, так и во время операции по редукции нижней челюсти.
3. Подглазничный нерв — важнейший из всех нервов в среднелицевой области при проведении операции по уменьшению или увеличению скул. Перед операцией хирург должен проверять расположение подглазничного отверстия, а во время операции действовать осторожно, чтобы не допустить раздражения этого нерва.
4. Паралич лицевого нерва после контурной пластики лицевых костей — редкое явление, однако он может вызвать существенные стойкие симптомы. Височная ветвь и краевая нижнечелюстная ветвь лицевого нерва наиболее уязвимы во время контурной пластики лицевых костей. Следовательно, хирургу следует быть особенно осторожным при работе в опасных зонах.
5. Магистральные сосуды, такие как лицевая артерия, лицевая вена и занижнечелюстная вена, можно повредить во время операции

- по редукции нижней челюсти. Это приводит к обильному кровотечению, которое невозможно остановить с помощью электрокаутеризации. Таким образом, профилактика — наилучший вариант предотвращения подобных травм крупных сосудов.
6. Поскольку подбородочная мышца — единственная мышца-подъемник нижней губы и подбородка, следует аккуратно прикрепить ее на место после применения переднего вестибулярного доступа. Если эту мышцу не закрепить надлежащим образом при закрытии, подбородок опустится, а нижняя губа приобретет обвисший вид.

---

### Введение

Четкое понимание и знание анатомического строения лица играют ключевую роль для безопасного и надежного выполнения контурной пластики лицевых костей черепа. Поскольку во время контурной пластики лицевых костей черепа могут быть затронуты или повреждены такие важные анатомические структуры, как сосуды и нервы, хирургу особенно важно знать и учитывать место их расположения. Неправильное повреждение этих структур — настоящая катастрофа как для пациента, так и для хирурга. Хорошее знание анатомического строения важно не только для безопасности, но и для успешного результата хирургической операции.

При проведении операции по уменьшению скул лобная ветвь лицевого нерва подвергается зна-

---

<sup>1</sup> Дж. Лим (J. Lim), M.D. Центр хирургии лицевых костей черепа, отделение пластической хирургии, клиника ID, Сеул, Южная Корея. E-mail: jwlim@idhospital.com

чительному риску повреждения в области непосредственно над скуловой дугой. Линия Питанги (Pitanguy's line) — точное описание траектории самой крупной и значимой ветви височного отдела лицевого нерва [1].

При выполнении редукции во время остеотомии для гениопластики или редукции угла нижней челюсти высокому риску повреждения подвержены нижний альвеолярный нерв и подбородочный нерв. Соответственно, для определения безопасного и оптимального уровня остеотомии перед операцией важно оценить направление нижнего альвеолярного нерва.

Чтобы не допустить обильного кровотечения и сопутствующих осложнений, при выполнении остеотомии необходимо защитить лицевую артерию, лицевую вену и занижнечелюстную вену. Хотя в большинстве случаев эта задача вполне выполнима, для начинающих хирургов она может быть трудной и для ее решения может быть необходима помощь опытного хирурга. Таким образом, наилучшее решение для предотвращения катастрофических осложнений при повреждении крупных сосудов — профилактика.

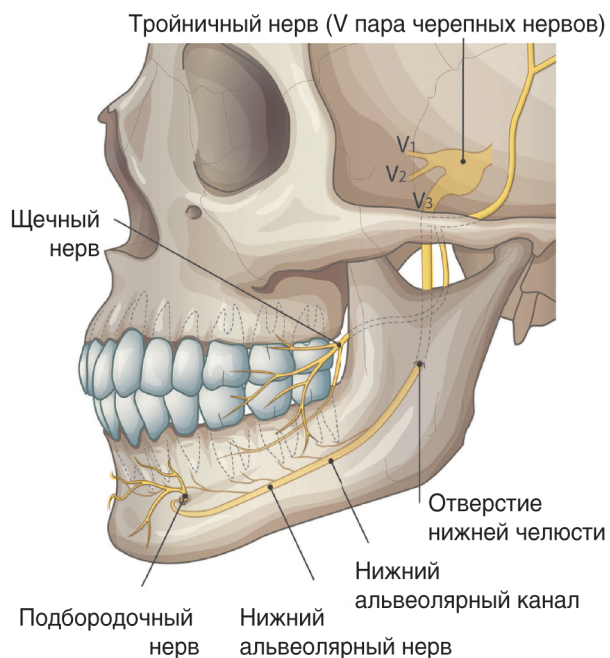
Мускулатуру и жировые компоненты считают относительно менее важными структурами, чем нервы и сосуды. Однако они тоже важны, поскольку их повреждение может вызвать у пациента дискомфорт, а также приводить к таким дефектам поверхностного контура, как птоз подбородка и впалость щек.

В следующих разделах вы сможете по порядку вспомнить важные анатомические структуры.

## Нервы

### Нижний альвеолярный нерв (рис. 2.1)

**Нижний альвеолярный нерв** — самая крупная ветвь нижнечелюстного отдела тройничного нерва (V пары черепных нервов), он состоит из чувствительных и двигательных волокон. У места вхождения этого нерва в отверстие нижней челюсти от него отходит челюстно-подъязычный нерв [2]. Нижний альвеолярный канал может быть расположен на разной высоте по вертикали, поэтому его расположение следует определить в процессе предоперационной визуализации. Канал может иметь форму нис-



**Рис. 2.1.** Топография нижнего альвеолярного и подбородочного нервов. Нижний альвеолярный нерв — самая крупная ветвь нижнечелюстного отдела тройничного нерва (V пары черепных нервов), он состоит из чувствительных и двигательных волокон. Этот нерв проходит через нижний альвеолярный канал, который может быть расположен на разной высоте. Подбородочный нерв выходит из подбородочного отверстия, расположенного посередине между альвеолярной и базальной границами нижней челюсти, обычно ниже или чуть спереди 2-го премоляра

ходящей кривой ниже уровня подбородочного отверстия. При выполнении анатомического исследования Хванг (Hwang) и соавт. [3] определили, что среднее расстояние от подбородочного отверстия до канала нижней челюсти составляет  $4,5 \pm 1,9$  мм, поэтому, чтобы не повредить нерв, остеотомию нужно выполнять как минимум на расстоянии 5–6 мм ниже подбородочного отверстия. Нижний альвеолярный нерв вместе с лежащими вдоль него нижними альвеолярными сосудами пролегает в канале нижней челюсти. Внутри нижнего альвеолярного канала пучок нижнего альвеолярного нерва преобразуется в нижнее зубное сплетение. От нижнего зубного сплетения берут начало нижние зубные ветви и нижние десневые ветви, обеспечивающие чувствительность зубов и десен. Нижний альвеолярный нерв разветвляется у подбородочного

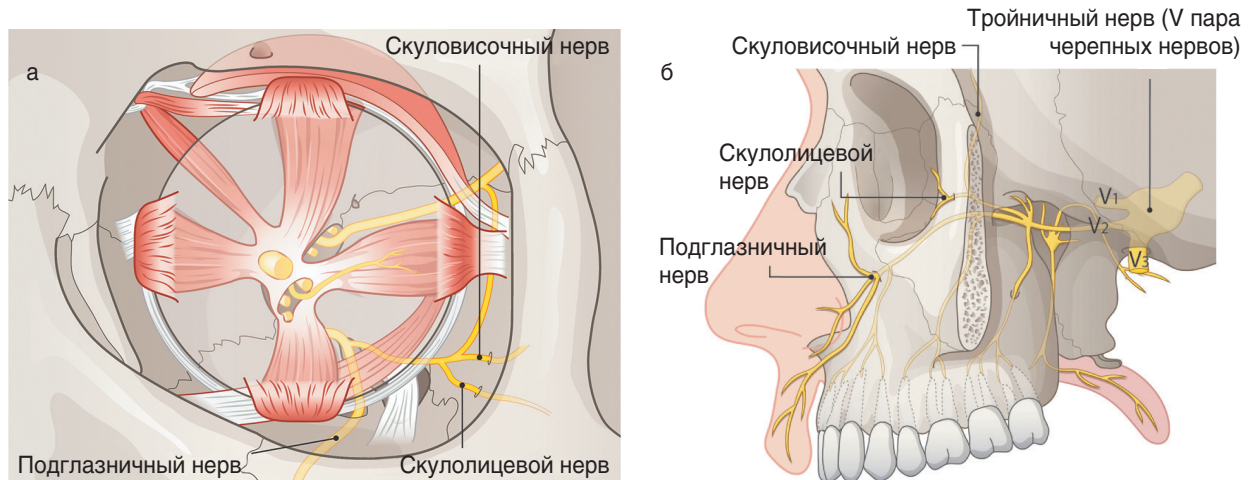
отверстия. При этом его большая часть выходит из отверстия в виде подбородочного нерва, а незначительное количество волокон — резцовый пучок — пролегают спереди, внутри канальцевой структуры, и иннервируют клыки и резцы нижней челюсти.

**Подбородочный нерв** обеспечивает чувствительность кожи и слизистой оболочки нижней губы, а также кожи в области подбородка и десны в области передних зубов. Подбородочный нерв выходит из подбородочного отверстия, расположенного посередине между альвеолярной и базальной границами нижней челюсти, обычно ниже или чуть спереди 2-го премоляра. Подбородочный нерв разделяется под мышцей, опускающей угол рта, на три основные ветви, одна из которых спускается к коже подбородка, а две другие восходят к коже и слизистой оболочке нижней губы и десны [4].

### Подглазничный нерв (рис. 2.2)

Самая важная нервно-сосудистая структура, которую следует учитывать при выполнении операций в среднелицевой области, — подглазничный нервно-сосудистый пучок. Подглазничный нерв — самая крупная кожная ветвь верхнечелюстного отдела тройничного

го нерва (V пары черепных нервов). Артерия и вена, сопутствующие подглазничному нерву, не важны с хирургической точки зрения. Нерв выходит из подглазничного отверстия примерно на расстоянии 7–10 мм под нижним краем глазницы, медиально к скуловерхнечелюстному шву, или примерно на уровне медиальной или средней трети глазницы [3]. Покинув подглазничное отверстие, подглазничный нерв делится на конечные ветви, которые веерообразно переходят в нижнее веко, нос и верхнюю губу. Три из четырех верхних губных ветвей входят в губу между ее мышцами и слизистой оболочкой. Эти нервы отвечают за иннервацию не только слизистой оболочки верхней губы, но и ее кожи, которой они достигают, проникнув в круговую мышцу рта. Повреждение подглазничного нерва приводит к утрате чувствительности в этих областях, а также может вызвать дизестезию, поэтому хирургу перед операцией следует проверить расположение подглазничного отверстия и быть крайне внимательным, чтобы не допустить раздражение нерва во время операции, особенно при уменьшении или увеличении скул с использованием имплантатов. При выполнении операции по уменьшению скул при определении положения пластины и вин-



**Рис. 2.2.** Подглазничный, скулолицевой и скуловисочный нервы: а — вид спереди; б — вид сбоку. Подглазничный нерв — самая крупная кожная ветвь верхнечелюстного отдела тройничного нерва (V пары черепных нервов). Покинув подглазничное отверстие, подглазничный нерв делится на конечные ветви, которые веерообразно переходят в нижнее веко, нос и верхнюю губу. Скуловисочный и скулолицевой нервы пронизывают окологлазничный мешок, пересекают открытое поднадкостничное пространство и выходят из глазницы в латеральном направлении. Они иннервируют кожу в зоне их распределения в области бокового края глазницы и выступа тела скуловой кости

тов необходимо убедиться, что они не заденут подглазничный нерв. Если пространство между нервом и линией остеотомии слишком узкое, пластину следует отрезать, поскольку близость пластины и винтов к отверстию может вызвать раздражение нерва. При увеличении скуловой зоны с использованием имплантата имплантат необходимо обрезать и аккуратно разместить так, чтобы не сдавить или не затронуть подглазничный нерв.

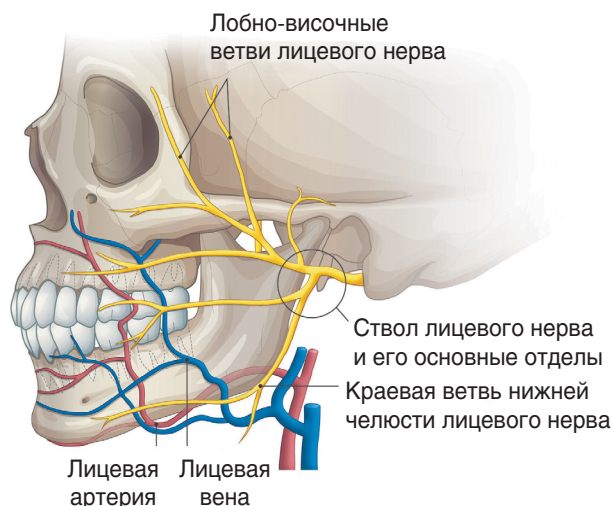
### Скуловисочный и скулолицевой нервы (см. рис. 2.2)

Во время диссекции нижней части боковой стенки глазницы важно идентифицировать две ветви чувствительного скулового нерва (ветвь V2) — скуловисочный и скулолицевой нервы. Они пронизывают окологлазничный мешок, пересекают открытое поднадкостничное пространство и выходят из глазницы в латеральном направлении. Скуловисочный нерв может восходить внутри борозды на боковой стенке глазницы, а затем входит в канал в глазничной поверхности скуловой кости, направляясь к височной ямке. Скулолицевой нерв также проходит через канал в скуловой кости и выходит в латеральном направлении над выступом тела скуловой кости.

Для поднадкостничной диссекции боковой стенки глазницы по направлению снизу обычно необходимо разделить эти две чувствительные ветви скулового нерва, что приводит к утрате чувствительности кожи в зоне их распределения в области бокового края глазницы и выступа тела скуловой кости [5]. При проведении операции по уменьшению скулы эти два нерва можно повредить во время диссекции или остеотомии; в результате область размером с монетку возле латеральной части глазницы утрачивает чувствительность. Соответственно, диссекцию возле латеральной части глазницы нужно выполнять крайне осторожно, обязательно идентифицируя эти нервы и стараясь сохранить их по мере возможности.

### Лицевой нерв (рис. 2.3)

Основной ствол лицевого нерва (VII черепного нерва) берет начало от основания черепа из шило-сосцевидного отверстия. Он пролегает медиально, глубоко и чуть спереди середины сосцевидного



**Рис. 2.3.** Лицевой нерв, лицевая артерия и лицевая вена. Основной ствол лицевого нерва (VII черепного нерва) берет начало из основания черепа из шило-сосцевидного отверстия. Ветви лицевого нерва разветвляются в околоушной железе и расходятся лучами в переднем положении. Выделяют височную (лобную), скуловую, щечную, краевую нижнечелюстную и шейную ветви. Лицевая артерия начинается от наружной сонной артерии, уходя вглубь или проходя через поднижнечелюстные слюнные железы, огибает нижнюю границу нижней челюсти. Ее можно заметить на наружной поверхности нижней челюсти у передней границы жевательной мышцы. Лицевая вена начинается как угловая вена и проходит вместе с лицевой артерией выше нижней границы нижней челюсти. Лицевая вена проходит через поднижнечелюстную железу и заканчивается во внутренней яремной вене

отростка на нижнем конце барабанно-сосцевидной щели. Отделяя задние ушные ветви к задней двубрюшной и шилоподъязычной мышцам, он проходит по косой, снизу и латерально в вещество околоушной железы. Он делится на височно-лицевой и шейно-лицевой отделы в точке, расположенной по вертикали под самой нижней костной частью наружного слухового прохода. Конечные ветви лицевого нерва определяются у околоушной слюнной железы и расходятся лучами в переднем положении. Их обычно классифицируют как височную (лобную), скуловую, щечную, краевую нижнечелюстную и шейную ветви. Среди них наиболее значимы височная и краевая нижнечелюстная ветви, так как они могут быть повреждены при выполнении контурной пластики лицевых костей черепа.

**Височная ветвь** пересекает скуловую дугу до височной области. Именно поэтому хирургам следует действовать особенно внимательно, чтобы не повредить эти ветви во время диссекции скуловой дуги для остеотомии при выполнении операции по уменьшению скул. Расположение височной ветви может быть разным, но обычно она находится на расстоянии 8–35 мм (в среднем — 20 мм) кпереди от наружного слухового канала [6].

**Краевая нижнечелюстная ветвь** проходит спереди по наклонной вниз. Она часто начинается от основного ствола за задней границей нижней челюсти и пересекает заднюю границу в нижней трети ветви. Она проходит вперед под подкожной мышцей шеи и мышцей, опускающей угол рта, иннервируя мышцы нижней губы и подбородка, такие как опускающая нижнюю губу мышца, опускающая угол рта мышца и подбородочная мышца [7].

Паралич лицевого нерва после контурной пластики лицевых костей — редкое явление, однако он может вызвать существенные и стойкие симптомы, такие как опущение брови и асимметрия уголков рта. Височная ветвь особенно подвержена повреждению, поскольку является конечной ветвью и имеет меньше связей по сравнению с остальными ветвями. Таким образом, расположение височной ветви лицевого нерва необходимо учитывать при диссекции и остеотомии скуловой дуги. Краевую нижнечелюстную ветвь можно повредить реципрокной пилой во время geniопластики, осциллирующей пилой во время контурной пластики нижней челюсти либо электрокаутеризацией при гемостазе. Таким образом, хирургу следует быть крайне внимательным, чтобы не повредить краевую нижнечелюстную ветвь при выполнении этих процедур.

---

## Сосуды

### Лицевая артерия (см. рис. 2.3)

Начинаясь от наружной сонной артерии, лицевая артерия проходит по цервикальной траектории, вдоль которой пролегает по направлению вверх, медиально к нижней челюсти, в тесном контакте с глоткой. Она проходит сверху, вглубь

до заднего брюшка двубрюшной и шилоподъязычной мышц, а затем пересекает пространство над ними и спускается по медиальной поверхности нижней челюсти, прокладывая борозду или проходя через поднижнечелюстные слюнные железы, когда опоясывает нижнюю границу нижней челюсти. Она заметна на наружной поверхности нижней челюсти вокруг передней границы жевательной мышцы. Над нижней границей нижней челюсти она извитая и пролегает спереди лицевой вены.

### Лицевая вена (см. рис. 2.3)

Лицевая (передняя лицевая) вена — основная вена, собирающая кровь от лица. Она начинается как угловая вена в углу между носом и глазом. Обычно она проходит вдоль лицевой артерии выше уровня нижней границы нижней челюсти, но при этом позади артерии. В отличие от лицевой артерии, лицевая вена пролегает через поверхность поднижнечелюстной железы и заканчивается во внутренней яремной вене.

### Занижнечелюстная вена

Занижнечелюстная вена (задняя лицевая вена) формируется в верхней части околоушной слюнной железы путем слияния поверхностной височной и верхнечелюстной вен. Вена спускается непосредственно позади ветви нижней челюсти через околоушную слюнную железу или находится в глубине этой железы, располагаясь при этом латерально к наружной сонной артерии. Оба сосуда пересекает лицевой нерв. Возле верхушки околоушной слюнной железы от занижнечелюстной вены отходит спереди нисходящая ветвь, которая примыкает к лицевой вене непосредственно под углом нижней челюсти. Затем занижнечелюстная вена отклоняется назад и объединяется с задней ушной веной, образуя наружную яремную вену.

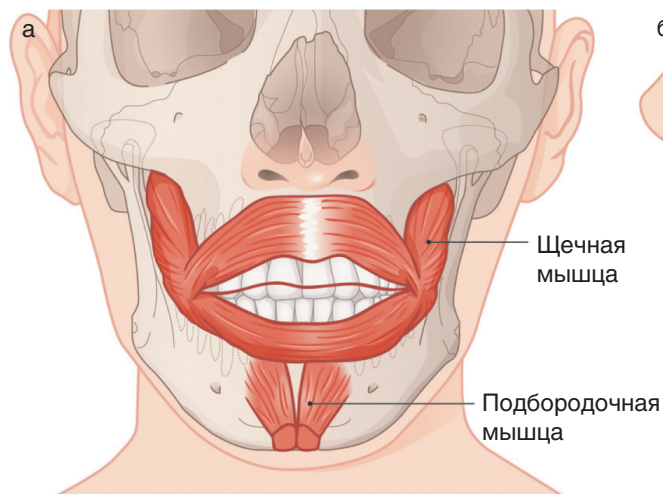
Эти сосуды можно повредить в двух случаях: 1) во время редукции нижней челюсти по причине слишком глубокой остеотомии осциллирующей пилой; 2) во время кортикальной срезки в виде рваной раны бором. Повреждение этих основных сосудов приводит к обильному кровотечению, которое зачастую невозможно остановить при помощи электрокаутеризации. Повторный неудачный гемостаз может привести к значительной кровопотере. В большинстве случаев приме-

нение кровоостанавливающих веществ, таких как Серджисел<sup>®</sup> (Surgicel), и наружное ручное прижатие (как минимум на 30 мин) могут помочь остановить кровотечение. Разумеется, лучший способ лечения подобных травм крупных сосудов — профилактика.

## Мышцы

### Подбородочная мышца (рис. 2.4)

Подбородочные мышцы — парные конические мышцы, поднимающие губы и подбородок. Мышцы отделены друг от друга прочной перегородкой и жировой тканью. Они начинаются непосредственно от костной поверхности передней части симфиза, в зоне между губной бороздой и верхушками нижних резцов. Поскольку эти мышцы — единственные мышцы, поднимающие нижнюю губу и подбородок, следует аккуратно прикрепить их на место после применения переднего вестибулярного доступа. Если эти мышцы не будут закреплены надлежащим образом при закрытии, то подбородок опустится, а нижняя губа приобретет обвисший вид, обнажив нижние зубы [3].



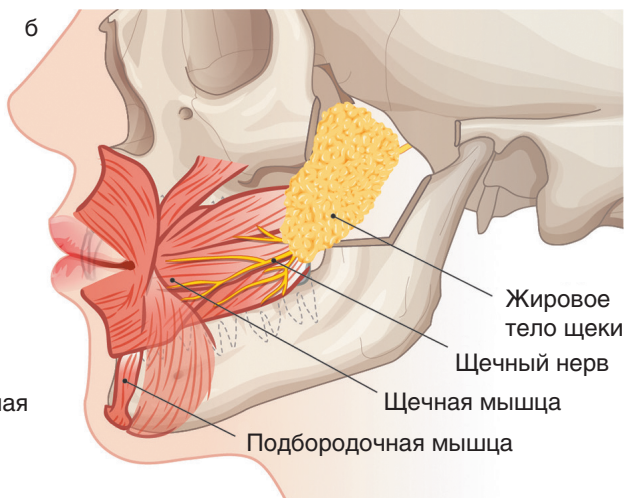
### Щечная мышца (см. рис. 2.4)

Костные прикрепления щечной мышцы пролегают под слизисто-десневым соединением напротив моляров и вдоль наклонной линии, восходящей в виде переднелатерального края восходящей ветви нижней челюсти. Прикрепления достигают крылонижнечелюстного шва. Щечную мышцу иннервирует двигательная щечная ветвь лицевого нерва. Эта мышца относится к системе мимической мускулатуры; она обладает уникальной функциональной структурой, позволяющей выполнять движения, сравнимые с перистальтическими. Ее отсоединение может привести к нарушению болюсного транспорта [3].

## Жировая ткань

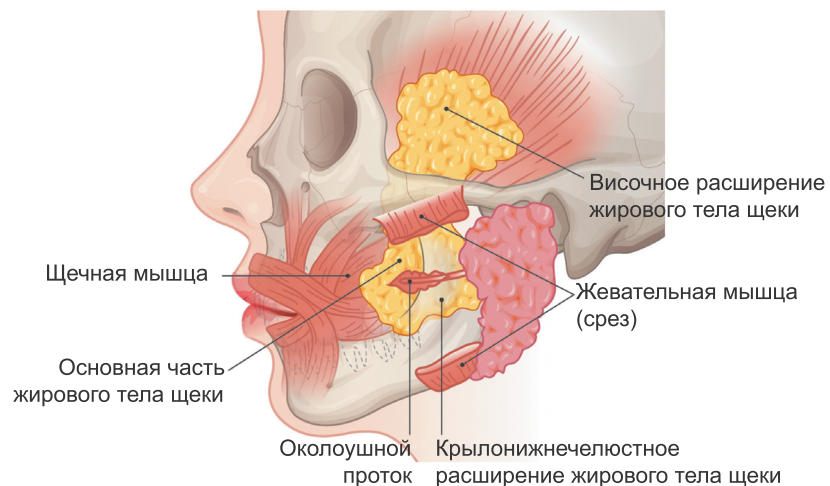
### Жировое тело щеки (рис. 2.5)

Жировое тело щеки состоит из основного тела и четырех расширений: щечного, крыловидного, поверхностного и глубокого височного. Тело расположено по центру. Щечное расширение расположено на поверхности щеки, а крыловидное и височное расширения — в глубине.



**Рис. 2.4.** Подбородочная и щечная мышцы: а — вид спереди; б — вид сбоку. Подбородочные мышцы — парные конические мышцы, поднимающие губы и подбородок. Эти мышцы начинаются непосредственно от костной поверхности передней части симфиза в зоне между губной бороздой и верхушками нижних резцов. Щечная мышца проходит под слизисто-десневым соединением напротив моляров и вдоль наклонной линии, восходящей в виде переднелатерального края восходящей ветви нижней челюсти. Прикрепления достигают крылонижнечелюстного шва. Мышца обладает уникальной функциональной структурой, позволяющей выполнять движения, сравнимые с перистальтическими движениями

**Рис. 2.5.** Жировое тело щеки. Состоит из основной части и четырех расширений: щечного, крылового, поверхностного и глубокого височного. Тело расположено по центру. Щечное расширение расположено на поверхности щеки, а крыловидное и височное расширения расположены в глубине



Основная часть жирового тела расположена над протоком околоушной железы и пролегает вдоль верхней части передней границы жевательной мышцы. Затем она идет в медиальном направлении и ложится на надкостницу заднего отдела верхней челюсти. В этой области жировое тело покрывает самые верхние волокна щечной мышцы и проходит дальше вдоль преддверия, расположенного над 2 моляром верхней челюсти. Сзади оно обволакивает верхнюю челюсть и проходит дальше через крыловидно-верхнечелюстную щель, где тесно прилегает к ветвям внутренней верхнечелюстной артерии и верхнечелюстного отрезка тройничного нерва.

Щечное расширение — самый поверхностный сегмент жирового тела, именно оно придает пухлость щеке. Оно входит в щеку под протоком околоушной железы и пролегает вдоль передней границы жевательной мышцы, одновременно опускаясь в ретромолярную область нижней челюсти. Оно расположено над основной частью щечной мышцы и пересекает щеку. Внутри щеки жировое тело расположено спереди ветви нижней челюсти. Его каудальное внутриротовое удлинение лежит в плоскости, расположенной по касательной относительно плоскости окклюзии 3 нижнечелюстного моляра. Его передняя граница отмечена лицевыми сосудами, расположенными в той же плоскости, что и жировое тело щеки. Проток околоушной железы расположен на поверхности жирового тела, а также проникает в щечные мышцы и входит в ротовую полость напротив 2 моляра. Щечное расширение жирового тела ограничено

жевательной фасцией. Глубокое расширение жевательной фасции объединяется с фасцией вдоль латеральной поверхности щечных мышц. Этот лицевой слой очерчивает глубокую поверхность жирового тела щеки, контактирующего с щечными мышцами [3].

## Заключение

Хорошее понимание критически важных аспектов анатомического строения — основополагающее обязательное условие выполнения контурной пластики лицевых костей черепа. В данной главе представлена лишь основная и легкая для понимания информация о важных анатомических структурах, таких как нервы, сосуды, мышцы и жировая ткань, часто встречаемых во время хирургических операций. Хирурги, планирующие практиковать или уже практикующие контурную пластику лицевых костей черепа, должны учитывать эти анатомические структуры и предотвращать их возможные повреждения.

## Список литературы

1. Pitanguy I., Ramos A.S. The Frontal Branch of the Facial Nerve: the Importance of its Variations in Face Lifting // *Plast. Reconstr. Surg.* — 1966. — Vol. 38. — P. 352.
2. Gray's Anatomy. / ed. Standring. — 40th ed. — S. Edinburgh : Churchill Livingstone, 2008.

3. Hwang K., Lee W. et al. Vulnerability of the Inferior Alveolar Nerve and Mental Nerve During Genioplasty: an Anatomic Study // *J. Craniofac. Surg.* — 2005. — Vol. 16. — P. 10–14.
4. *Surgical Approaches to the Facial Skeleton* / E. Ellis. 3rd, Zide M.F. — Philadelphia : Lippincott Williams & Wilkins, 2006.
5. AO Foundation. AO surgery reference. <https://www2.aofoundation.org/wps/portal/surgery>. Accessed November 15, 2016.
6. Al-Kayat A., Bramley P. A Modified Preauricular Approach to the Temporomandibular Joint and Malar Arch // *Br. J. Oral. Maxillofac. Surg.* — 1979. — Vol. 17. — P. 91.
7. Drake R. *Gray's Anatomy of Students*. — Philadelphia: Churchill Livingstone, 2010. — P. 855–866.