



## Хрящи и суставы. Ломкие стереотипы

Они болят.

Колени болят. Локти. Тазобедренные кости. Спина...

По крайней мере что-то одно из этого знакомо каждому. А некоторые «счастливчики» познали все перечисленное! Действительно, грыжи межпозвонковых дисков, артрозы коленных и тазобедренных суставов, плечелопаточный периартроз — очень распространенные диагнозы городского общества.

Медицина эти болезни не лечит, а снимает симптомы, делая инъекции в суставы либо предлагая лечь под нож. Ни того, ни другого делать не нужно, поскольку со всеми указанными проблемами, если их не доводить до крайности, можно справиться самостоятельно. Инъекции только ускорят разрушение суставов, а уж о калечащих операциях даже говорить не хочу.

К тому же надо помнить, что многие суставные заболевания по симптомам похожи на другие. Например, если у вас болит поясница и отдает болью в ногу, вам поставят пояснично-крестцовый остеохондроз — даже если у вас нет ярко-выраженных грыж и протрузий. Но указанные проявления могут быть симптомами и другого, более грозного заболевания — артроза тазобедренных суставов. В результате упущено время, когда артроз можно было вылечить без операции.

Самые частые боли обычного гражданина — это боли в спине. Тазобедренный артроз есть не у каждого. А спина болит практически у всех. С болей в спине и начнем. Их причина, как считается, — грыжа

межпозвонкового диска. Почему «как считается»? Всем врачам, которые старательно лечат эту проблему, известно: бывает так, что большая грыжа есть, а болей нет. А бывает, что грыжа так себе, а человек ночами не спит.

При этом врачебное сообщество рассматривает грыжу как нечто статическое. Устоялось мнение, что возрастные изменения в хрящевой ткани обратить вспять нельзя, а если уж диск вылез, обратно не залезет, и убрать его можно только с помощью операции — либо поставить на место хрящевого диска металлический, и вся недолга!

Моя точка зрения, как вы знаете, иная. Поэтому давайте вместе на нее встанем и рассмотрим эту вышедшую из строя деталь не как выдавленный сальник у трактора, который надо заменить на новый, а как живую систему. То есть не как систему из трех элементов — два позвонка, а между ними иссохшаяся старая прокладка, — а как систему из миллиардов составляющих, каждый из которых превосходит по сложности все когда-либо созданное человечеством. Я говорю о клетках.

Да, межпозвонковый диск с точки зрения механики — это просто амортизационная и антифрикционная прокладка. Но межпозвонковый диск — живой! И в его теле содержатся стволовые клетки, которые в организме присутствуют в большом количестве и которые являются как бы заготовками для производства тканевых клеток. В данном случае — клеток хрящевой ткани. В этой книге мы поговорим о стволовых клетках, и вы постепенно привыкнете к тому, что в вашем организме, помимо клеток разных органов, выполняющих разные функции, есть и «просто» клетки, они же стволовые — «молодильные» клетки, единственная функция которых — делиться, давать потомство, чтобы это потомство превратилось в клетку какого-то органа и начало работать «по специальности», заменяя старые изношенные клетки, таким образом продлевая нашу жизнь.

Но для своего размножения стволовые клетки должны получать питание — надо же им из чего-то строить новые клетки! При этом мы знаем, что у взрослого человека в межпозвоновом диске кровеносных сосудов нет (они есть только у ребенка, да и то до года, а потом исчезают).

Как же тогда диск получает питание?

И что будет, если его клетки питание получать прекратят?

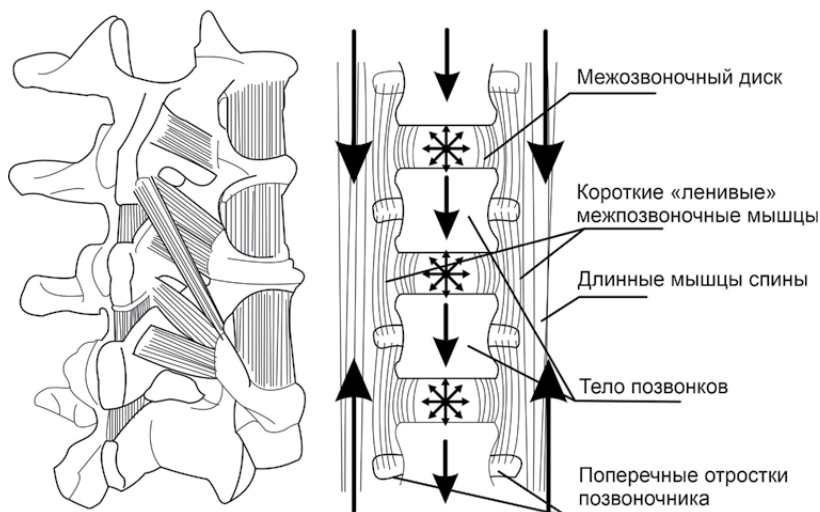
Ответ на второй вопрос прост: начнется тканевая деградация. То есть те самые грыжи и протрузии, коими страдает почти весь цивилизованный мир. И с коими приходят к врачам. Врачи люди грамотные, им в институте объясняли, что хрящ диска — живая ткань, которую нужно питать. Поэтому они пропишут страдающим таблетки с нужными веществами для питания диска. И граждане послушно пойдут гуськом в аптеку, встанут в очередь к окошку, протянут деньги, возьмут таблетки и разбредутся по домам кушать их. И никто не остановит их властным окриком:

— Погодите, товарищи! Вот вы купили усиленное питание для своих дисков. Но как оно туда попадет, если ваша проблема как раз и приключилась оттого, что к дискам не поступает питание, поскольку нарушен транспорт?

Этот вопрос ни врачам, ни пациентам в голову почему-то не приходит. И поэтому одни тупо прописывают, а вторые меланхолично поглощают питательные вещества для своих хондроцитов — клеток хряща. Но вместо тщетно открывающих желтые клювики хондроцитиков всю вкуснятину с урчанием пожирает унитаз. По указанной выше причине.

А как же все-таки должна снабжаться хрящевая ткань дисков в отсутствие сосудов?

Секрет прост — питание хряща осуществляется диффузно. И главную роль в этом играют маленькие, не поддающиеся сознательному управлению мышцы, соединяющие между собой позвонки.



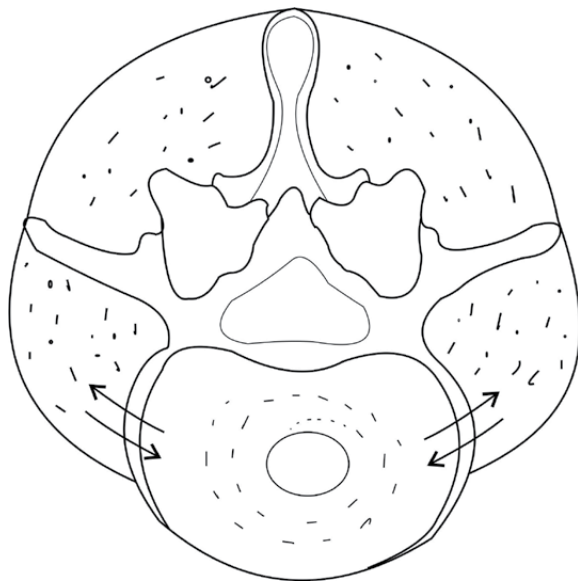
### *Короткие мышцы позвоночника*

Они полностью укутывают позвоночник, образуя вокруг него мышечный корсет. Мышцы, как известно, кровоснабжаются сосудами, и часть питательных веществ, поступающих в них, просачивается вместе с межклеточной жидкостью в хрящ. Точно также уходит из хряща «отработка» — она поступает в мышцы и уносится венозной кровью.

Но для этого мышечный насос должен работать!

Если же наступает спазм мышц, туго оплетающих позвонки, сосуды зажимаются, мышца не работает, питание в диск не поступает, он начинает деградировать, а его клетки — задыхаться в собственных «испражнениях», продуктах клеточного метаболизма.

Такие диски прекрасно видны на МРТ — если здоровые диски на рентгеновском снимке беленькие, то деградирующие диски



*Поперечное сечение позвоночника между позвонками*

выглядят темными. Там еще может не быть грыжи, но по цвету ясно — ткань разрушается. И грыжа будет! Потому что дегенеративно измененная ткань перестает выполнять свои функции — держать нагрузку. В конце концов ее сдавливает позвонками, и она выплзает в виде грыжи. Которая опасна тем, что может передавить спинной мозг или нервные корешки, если вылезет в сторону спинного мозга.

Отсюда ясно, что восстановить питание дисков можно, только заставив маленькие мышцы работать. Но как, если они сознательно-му контролю не поддаются?

Эти короткие мышцы, связывающие позвонки между собой, можно назвать «вестибулярными», они служат для поддержания равновесия и — внимание! — работают только при ходьбе. Много

ли ходит современный горожанин? И надо ли удивляться, что у каждого цивилизованного человека есть грыжи и боли в спине или шее?

Таким образом, никакие таблетки не вылечат вам грыжи. Вылечить их, то есть восстановить дегенерированную ткань хряща и заменить ее новой, могут только стволовые клетки, к которым подается нормальное питание. А это значит, что мы должны включить короткие мышцы-насосы, активизирующие процесс перекачки жидкости к хрящевой шайбе и от нее. А куда же денется та грыжа, которая уже вылезла? Ее разберут макрофаги — клетки-санитары, которым, чтобы подойти к месту ремонта, тоже нужен транспорт.

Да, вот такой простой рецепт лечения — ходьба! (Вообще лечение движением называется кинезиотерапией, от греческого «кинезис» — «движение». Хотя мне больше нравится слово «реабилитация» — «восстановление».)

Кроме того, существуют специальные системы упражнений, которые заставляют короткие мышцы работать и нагнетать в межпозвонковый диск питательные вещества. Если эти упражнения делать, ходить больше, то постепенно диски восстановятся качественно (по составу) и количественно, по геометрии, потому что лишнюю хрящевую ткань (грыжу) сожрут макрофаги.

А если вы заставили мышцы двигаться, тогда можно и средства, врачом прописанные, кушать: с возобновлением транспорта питательные вещества дойдут до места назначения и помогут в восстановлении ткани.

Что же касемо операции, то ее надо делать только в самых экстренных случаях — когда выползшая грыжа передавила нервы и начались выпадения неврологических функций — перестала двигаться рука или нога, началось недержание мочи или, напротив, человек не может сходить в туалет по-большому. Если же у вас нет подобных проявлений, а донимает только боль, под нож стремиться не надо. Тем более, совершенно не обязательно, что операция уберет вам

боль, бывают случаи, когда операция сделали, грыжу удалили, а спина продолжает болеть. Потому что болят не хрящи. Болят мышцы!

Удивительно, но даже многие врачи (особенно хирурги, зарабатывающие на таких операциях) не знают и не хотят верить, что грыжа может рассосаться сама по себе, без всякой операции. Для них, да и для многих больных, это форменное чудо, если не шарлатанство. Но внутри нас сидят микроскопические хирурги — макрофаги, которые это чудо произведут без всяких травмирующих операций.

Я однажды был в передовой немецкой клинике, где мне немецкие хирурги с гордостью показывали больных, которым в своем хирургическом раже поменяли уже несколько дисков на металлические шайбы — титановые импланты. А боль при этом некуда не уходила! Потому что спазмы-то оставались, а болят, как уже было сказано, именно мышцы, а не хрящи, потому как хрящ не имеет нервных окончаний и болеть не может. Кто испытывал судорогу в икрах ног или ступнях, тот знает, что такое спазматическая мышечная боль!

Помню человека в этом светлом медицинском «концлагере», которому поменяли аж три диска! Когда я его посмотрел, увидел, что на спине его уже и мышц-то практически не осталось — атрофировались, потому как человек все время лежал из-за боли, будучи на эпидуральной анестезии, при которой сильные лекарства вводят непосредственно в позвоночник через катетер, чтобы заблокировать нервную импульсацию спинного мозга. Катастрофа!

К счастью, мне удалось уговорить его приехать в Россию, мы восстановили ему мышечный корсет, убрали отечность и, даже будучи медицинским инвалидом с тремя замененными дисками, он начал прекрасно ходить.

Понимаю, что многим делать упражнения лень. Таким людям хочу сказать: в операции радости мало! Вам заменят живое на неживое, а кроме того, травмированные скальпелем ткани с последующим рубцеванием тоже не добавят вам здоровья. Избегайте операций!



Помните: своя нога всегда лучше деревянной, свои зубы лучше протеза, а живой диск — лучше титанового.

Что же касается упражнений для излечения позвоночника от грыж, то они будут приведены в последнем разделе книги.

И заканчивая со спиной, хочу ответить на вопрос о самых проблемных ее отделах. Эти отделы — шея и поясница. Поскольку они — самые гиподинамичные. Грудной отдел все время дышит, то есть там все время есть хоть какая-то динамика — дыхательная экскурсия. Поэтому реже всего грыжи бывают именно в грудном отделе, а чаще всего в поясничном и шейном. С поясницей понятно: современный горожанин все время сидит на заднице — на работе, в транспорте, перед телевизором. А шея-то почему, она же все время вертится, вроде бы?! Вот в том-то и дело, что не вертится! Это в прежние времена шея примата постоянно крутилась в поисках пищи, смертельных врагов и ушлых соплеменников, которые могут стащить твой банан или самку. А сейчас шея неподвижно наклонена над клавиатурой, и ее постоянно прихватывает спазмирующимися мышцами. А спазмируют их стрессы, о чем подробнее вы можете прочитать в моей первой книге.

## Как происходит восстановление организма на примере хрящевой ткани

Хрящевая ткань прекрасна тем, что на ее гистологических срезах видна как на ладони вся жизнь клеток — откуда и как они приходят, куда уходят, — но точно по тому же принципу устроены все прочие ткани — мышцы, сердце, печень...

Клетки хряща называются хондроцитами, и здесь самое время узнать, как вообще образуются названия клеток: сначала идет название ткани, а к нему добавляется «воинское звание» клетки. Например, к слову «хондро», в переводе с латыни обозначающему хрящевую ткань, добавляются три окончания — «бласты», «циты» и «класты».

Бласты — юные клеточные образования, унипотентные стволовые клетки хрящевой ткани («уни» означает, что из этой стволовой клетки может получиться только один сорт тканевой клетки, в нашем случае хрящевой, а вот клетка крови, скажем, получиться не может). Бласты — это курсанты.

Циты — зрелые клетки ткани. Это старшие офицеры. Они мужественно несут все тяготы и лишения клеточной службы.

Класты — клетки, утилизирующие изношенные боевые единицы. Это похоронная команда.

Теперь становится понятно, что миоциты, например, — зрелые клетки мышечной ткани, кардиомиоциты — зрелые мышечные клетки сердца, а остеоциты — зрелые клетки костной ткани, в которой, помимо остеоцитов, существуют также остеобласты и остеокласты — точно так же как и в хрящевой ткани, которую мы взяли в качестве примера, а также в любой другой.

· Из тыловых глубин на передовую борьбы с трением выдви-  
· гаются юные лейтенанты хрящевых войск — хондробласты.  
· Возмужав, они становятся хондроцитами и, прожив свой не-  
· долгий фронтовой век, погибают и разбираются на запчасти  
· хондрокластами. После чего остатки сбрасываются в кровя-  
· ное русло. А уже жители крови — моноциты — сортируют  
· их и решают, годны эти остатки еще для дела или их можно  
· отнести на выброс — в кишечник.

---