

УДК 611/018
Д19

Автор:

Данилов Ревхатъ Константинович — доктор медицинских наук, заслуженный работник высшей школы РФ, профессор кафедры гистологии с курсом эмбриологии Военно-медицинской академии им. С. М. Кирова.

Данилов Р. К.

Д19 Цитология (биология клетки) : карманный атлас-справочник. — Санкт-Петербург : СпецЛит, 2019. — 96 с. : ил.
ISBN 978-5-299-00998-9

Учебное пособие в виде атласа предназначено для самостоятельного изучения структурно-функциональной организации клеток в составе тканей.

Рисунки с препаратов, таблиц, электронных микрофотографий, а также электронные и светооптические микрофотографии гистологических препаратов сопровождаются кратким изложением теоретических основ цито- и гистологии.

В разделе «Справочные материалы. Термины и определения» содержится перечень необходимых терминов и определений для облегчения усвоения учебного материала.

Издание предназначено для студентов медицинских вузов, аспирантов и врачей-лаборантов, клинических цитологов, патогистологов, также будет полезно для учителей биологии и старшекласников общеобразовательных школ и гимназий.

УДК 611/018

ЦИТОЛОГИЯ (БИОЛОГИЯ КЛЕТКИ)

Карманный атлас-справочник

Компьютерная верстка *Габерган Е. С.*

Подписано в печать 08.04.19. Формат 60×88 ¹/₁₆.

Печ. л. 6. Тираж 1000 экз. Заказ №

ООО «Издательство „СпецЛит“».

190103, Санкт-Петербург, 10-я Красноармейская ул., 15

Тел./факс: (812) 495-38-94, 495-36-12

<http://www.speclit.spb.ru>

Отпечатано в ООО «Литография Принт»,
191119, Санкт-Петербург, Днепропетровская ул., д. 8

ISBN 978-5-299-00998-9

© ООО «Издательство „СпецЛит“», 2019

ОГЛАВЛЕНИЕ

Предисловие	4
Введение	5
Глава 1. Учение о клетке	6
1.1. Краткая история микроскопии	6
1.2. Методы исследования	10
Глава 2. Морфофункциональные системы клетки	22
2.1. Покровная система клетки (плазмолемма)	24
2.2. Внутренняя метаболическая среда (цитоплазма) и ее компартменты	31
2.3. Опорно-двигательная система клетки	51
2.4. Система реактивности клетки (восприятия, трансформа- ции и передачи сигналов)	56
Глава 3. Воспроизведение клеток	59
Глава 4. Рост и дифференцировка клеток	64
Глава 5. Реактивные изменения и гибель клеток	67
Заключение	72
Литература	73
Справочные материалы. Термины и определения	75

ПРЕДИСЛОВИЕ

Концепция Федерального образовательного стандарта высшего профессионального образования ориентирует обучающегося на приобретение профессиональных *компетенций* (от лат. *competere* — соответствовать, подходить). Иными словами, в результате обучения приобретается умение решать задачи в сфере выбранной профессии.

Учебная дисциплина «Гистология, эмбриология, цитология» — это одна из фундаментальных медико-биологических дисциплин в системе высшего профессионального медицинского образования. На кафедре гистологии студент получает базисные знания о субклеточном, клеточном, тканевом строении организма человека, закономерностях эмбрионального и постнатального гистогенеза, регенерации *органов* и тканей, а также об эмбриональном развитии человека и возрастных изменениях органов и тканей. В дальнейшем это станет основой для формирования способности и готовности проводить морфологический анализ *биопсийного*, операционного и секционного материала. В томе «Цитология (биология клетки)» приводятся данные о строении, цитофизиологии, процессах пролиферации, дифференциации, реактивности и гибели клеток.

В качестве иллюстративного материала использованы оригинальные схемы, микрофотографии гистологических препаратов автора и учеников, а также рисунки, которые широко используются в учебной литературе (Клишов А. А. Гистология человека. — СПб.: ВМедА, 1989: из работ Ю. И. Афанасьева, А. А. Заварзина, А. Stevens, J. Lowe, J. Sobotta).

В атласе наиболее значимые гистологические понятия даны в соответствии с международной гистологической и эмбриологической номенклатурами (ICAT 2009, 2014).

В подписях к микрофотографиям указаны вид красителя и метод выявления гистологического элемента. Большинство гистологических препаратов представлены в традиционной окраске гематоксилином и эозином. Микрофотосъемка произведена при малом (объектив 8, окуляр 10), среднем (объектив 20 или 40, окуляр 10) и большом (иммерсия, объектив 60 или 100, окуляр 10) увеличениях. Иноязычные слова и цитологические термины по ходу текста выделены курсивом и объясняются в разделе «Справочные материалы. Термины и определения».

Автор выражает глубокую благодарность заведующей кафедрой гистологии с курсом эмбриологии Военно-медицинской академии им. С. М. Кирова, доктору медицинских наук, профессору И. А. Одинцовой за помощь в подготовке труда к изданию.

ВВЕДЕНИЕ

Организмы человека и животных являются целостными биологическими *системами*, в которых условно можно выделить несколько взаимосвязанных, взаимодействующих и соподчиненных уровней организации — молекулярный, субклеточный, клеточный, тканевый и органный. Каждый из этих уровней обладает известной автономностью и включает структурные единицы нижележащих уровней. В данном томе основное внимание уделяется клеточному уровню, *ультраструктурным* компонентам (*компартаментам*) клетки, а также молекулярному составу клеточных компонентов и механизмам их функционирования.

Развитие цито- и гистологических исследований было бы невозможным без существенного научно-технического прогресса. В связи с этим приводятся краткие исторические сведения о развитии микроскопической техники и методах исследования.

УЧЕНИЕ О КЛЕТКЕ

1.1. Краткая история микроскопии

Решающее значение для становления гистологии как науки имело изобретение увеличительного микроскопического прибора, первые образцы которого были созданы в начале XVII в. (Г. и З. Янсены, Галилей, Дреббель и др.). Английский физик Роберт Гук (1635–1703) изучал микроскопическое строение многих предметов. Из своих наблюдений Р. Гук сделал вывод о широком распространении пузырьково-видных ячеек в растительных объектах и впервые предложил термин «клетка».

В XVIII в. *микроскопы* производились в большом количестве. Простые микроскопы представляли собой колонку, укрепленную на подставке (рис. 1.1). *Фокусировка* достигается непосредственным передвижением *тубуса*. Наиболее распространенной моделью до 20-х гг. XIX в. был микроскоп, который выпускал английский оптик Э. Кельпепер (1660–1740).

Во второй половине XIX в. были созданы новые микроскопы, в конструкции которых была предусмотрена тонкая фокусировка при помощи винта (рис. 1.2).

Благодаря изобретению *иммерсионных* объективов (водная иммерсия стала применяться с 1850 г., масляная — с 1878 г.) разрешающая способность оптических приборов увеличилась в десятки раз. Микроскопы принимают все более удобные для работы формы. Предметный столик снабжается устройством для перемещения микропрепарата, для смены объективов применяется *револьверное устройство* (рис. 1.3).

В XX в. продолжается усовершенствование конструкции микроскопа. Микроскопы снабжаются бинокулярной насадкой, винты макро- и микрофокусировки препарата располагаются в нижней части штатива, резко повышается качество изображения благодаря новым линзам и технологиям изготовления объективов (рис. 1.4).

В конце 20-х гг. XX столетия появляются первые модели отечественных микроскопов. Современные отечественные микроскопы многофункциональны, позволяют работать как в светлом, так и в темном поле, применять фазово-контрастную микроскопию, фотографировать изображение с помощью цифрового видеорегистратора (рис. 1.5).




Рис. 1.1. Микроскоп кельпеперовского типа (а); простой микроскоп немецкого оптика Е. Гартнака (30—40 гг. XIX в.) (б)



Рис. 1.2. Усовершенствованный микроскоп Е. Гартнака (60—70 гг. XIX в.); стрелкой указан винт, с помощью которого осуществляется тонкая фокусировка; грубая фокусировка достигается непосредственным передвижением тубуса




Рис. 1.3. Микроскоп фирмы Carl Zeiss Jena с револьверным устройством для быстрой смены объектива (указано стрелкой)



Рис. 1.4. Микроскоп фирмы Reichert Austria с бинокулярной насадкой (указана стрелкой)

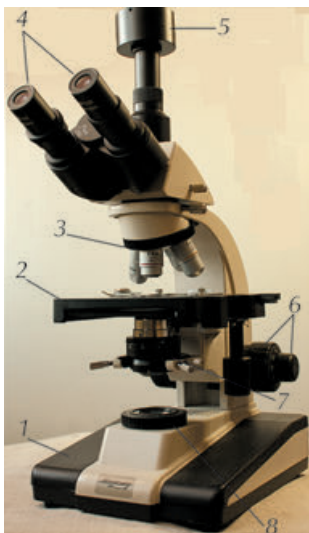


Рис. 1.5. Микроскоп для биологических исследований: 1 — основание; 2 — столик; 3 — револьверное устройство с объективами; 4 — окуляры бинокулярной насадки; 5 — видеонасадка; 6 — микрометрический и макрометрический винты; 7 — конденсор с диафрагмой; 8 — осветитель

В настоящее время наиболее усовершенствованным световым микроскопом является конфокальный лазерный сканирующий микроскоп (рис. 1.6). Изображение микропрепарата здесь, однако, не оптическое, а цифровое (см. рис. 1.21).

Параллельно с совершенствованием микроскопа развивалась и техника приготовления *микроскопических препаратов*. В качестве фиксирующих средств нашли применение хромовая, пикриновая, осмиевая, уксусная и другие кислоты, а также их смеси. Простой и во многих случаях незаменимый фиксатор — *формалин* — впервые был применен для фиксации биологических объектов в 1893 г.

Изготовление препаратов, пригодных для исследования в проходящем свете, стало возможным после разработки методов заливки кусочков в плотные среды, что облегчало получение тонких срезов. Изобретение специальных конструкций для резки — *микротомов* — в лаборатории Я. Пуркине значительно улучшило технику изготовления гистологических препаратов. Для усиления контрастности структур стали прибегать к окрашиванию срезов различными красителями. Первым гистологическим красителем, окрашивающим ядра клеток (начиная с 1858 г.), был *кармин*. Другой ядерный краситель — *гематоксилин* — стал применяться с 1865 г. Во второй половине XIX в. были разработаны метод *импрегнации* тканей нитратом серебра (Гольджи К., 1873) и окраска клеток нервной ткани метиленовым синим (Догель А. С., Смирнов А. Е., 1887).

В настоящее время существуют сотни красителей, целенаправленно выявляющие различные структурные компоненты клетки.

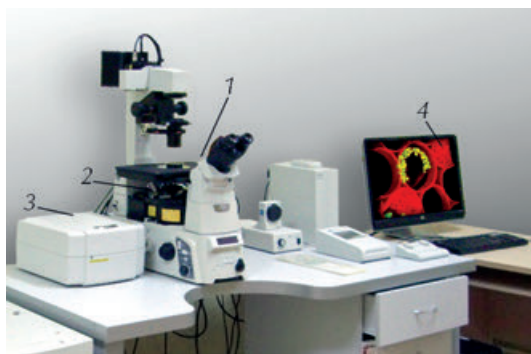

Рис. 1.6. Конфокальный микроскоп: 1 — световой микроскоп; 2 — объективы; 3 — блок управления сканирующим устройством для перемещения светового луча по оси X, Y, Z; 4 — цифровое изображение после обработки с помощью программы компьютера

1.2. Методы исследования

Гистологические препараты представляют собой мазки, отпечатки органов, пленочные препараты, тонкие срезы кусочков органов, окрашенные тем или иным красителем (исследуются также нативные — неокрашенные срезы), помещенные на предметное стекло, заключенные в бальзам и покрытые тонким покровным стеклом.

Для изготовления *гистологического препарата* необходимо после взятия материала произвести фиксацию, уплотнение материала, приготовить тонкие срезы и окрасить препарат. Следует помнить, что от техники фиксации и качества фиксатора зависит присутствие в препарате так называемых *артефактов*. Приготовление гистологических срезов для световой микроскопии осуществляется с применением микротомы и специальных стальных ножей. *Толщина срезов*, предназначенных для световой микроскопии, не должна превышать 4–5–7 мкм, для электронной — 50–60–100 нм (такие ультратонкие срезы изготавливают на специальном приборе *ультрамикротоме*, используя стеклянные или алмазные ножи и автоматический режим резки).

После получения срезов их помещают на предметные стекла, далее следуют этапы освобождения срезов от *заливной среды* (при световой микроскопии) и окраски для придания срезам *контрастности*. При комбинированном окрашивании гистологических препаратов часто употребляется сочетание гематоксилина (основный краситель) с *эозином* (кислый краситель). Те структуры, которые окрашиваются кислыми красителями, называются *ацидофильными* или *оксифильными*. Так, эозин (кислый краситель) окрашивает цитоплазму дифференцированных клеток в красно-розовый цвет. Напротив, основной (щелочной) раствор гематоксилина окрашивает ядра, содержащие *ДНК* и *РНК*, а также области клетки с развитой гранулярной эндоплазматической сетью (см. ниже), в сине-фиолетовый цвет (рис. 1.7).

Если цитоплазма клетки, например, окрашивается гематоксилином, то это явление называется *базофилией*. В случае восприятия цитоплазмой как кислых, так и основных красителей это характеризуется как *нейтрофилия*. Существует также явление *метахромазии*: в этом случае структура окрашивается в цвет, отличный от цвета используемого красителя (рис. 1.8). Например, *тионин*, водный раствор которого имеет фиолетовый цвет, окрашивает гранулы тучных клеток (мастоцитов) в тона, близкие к красной части спектра.

Полихромная (многоцветная) окраска при использовании более двух красителей дает многоцветную картину, так как в срезе органа различные гистологические структуры воспринимают разные красители (рис. 1.9).