

Марк В. Ляйтман

ОБСЛЕДОВАНИЕ В ОФТАЛЬМОЛОГИИ

Перевод с английского под редакцией
члена-корреспондента РАН Х.П. Тахчиди



Москва
ИЗДАТЕЛЬСКАЯ ГРУППА
«ГЭОТАР-Медиа»
2019

Оглавление

Предисловие к изданию на русском языке	8
Предисловие к изданию на английском языке	9
Список сокращений и условных обозначений	11
Знакомство с офтальмологической командой и инструментарием.	12
ГЛАВА 1. ИСТОРИЯ БОЛЕЗНИ.	15
ГЛАВА 2. ОПРЕДЕЛЕНИЕ ОСТРОТЫ ЗРЕНИЯ И РЕФРАКЦИИ	24
ГЛАВА 3. НЕЙРООФТАЛЬМОЛОГИЯ.	42
ГЛАВА 4. ВНЕШНИЕ СТРУКТУРЫ ГЛАЗА (ПРИДАТОЧНЫЙ АППАРАТ ГЛАЗА)	73
ГЛАВА 5. ГЛАЗНИЦА.	95
ГЛАВА 6. БИОМИКРОСКОПИЯ С ПОМОЩЬЮ ЩЕЛЕВОЙ ЛАМПЫ И ГЛАУКОМА.	101
ГЛАВА 7. СЕТЧАТКА И СТЕКЛОВИДНОЕ ТЕЛО	169
Приложения	206
Предметный указатель	210

История болезни

История болезни включает в себя основные жалобы пациента, информацию о сопутствующих заболеваниях, лекарственных препаратах, которые пациент принимает в настоящее время, аллергологический анамнез, а также семейный анамнез заболеваний глаз (табл. 1.1).

Таблица 1.1. История болезни

Основные жалобы	Причины
Стойкое снижение зрения	<ol style="list-style-type: none">1. Нарушения фокусировки зрения являются наиболее распространенными жалобами. Каждому человеку рано или поздно потребуются очки с целью достижения идеального зрения. Процедура подбора линз занимает половину рабочего времени офтальмолога.2. Катаракта представляет собой помутнение хрусталика, которое с возрастом развивается практически у каждого человека. Неоперированная катаракта является ведущей причиной слепоты во всем мире. В США ежегодно проводится более 3,3 млн экстракций катаракты.3. 13% взрослых жителей США получают лечение по поводу сахарного диабета (СД). Еще 40% являются преддиабетиками. СД является основной причиной слепоты в США у лиц моложе 65 лет.4. Возрастная макулярная дегенерация (ВМД) приводит к потере центрального зрения и является ведущей причиной слепоты у лиц старше 65 лет. Признаки данного заболевания имеются у 25% людей старше 75 лет, а к 100 годам они есть почти у 100% пациентов.5. Глаукома представляет собой заболевание зрительного нерва, которое, как правило, возникает в связи с повышенным внутриглазным давлением (ВГД). В большинстве случаев данное заболевание развивается после 35 лет. Глаукомой болеют 2 млн жителей США, причем афроамериканцы болеют в пять раз чаще, чем представители европеоидной расы. В первую очередь происходит снижение периферического зрения, что зачастую является единственным симптомом данного заболевания на начальном этапе его развития. Именно поэтому рекомендуется проводить стандартные обследования таких пациентов

Основные жалобы	Причины
Преходящая потеря зрения продолжительностью менее чем 1/2 ч, со вспышками света или без них	У молодых пациентов следует предполагать мигренозный спазм мозговых артерий. С возрастом возрастает вероятность образования эмболов из атеросклеротических бляшек
Плавающие пятна перед глазами (флотеры)	Почти у всех людей со временем возникают плавающие помутнения перед глазами в связи с появлением взвешенных частиц в стекловидном теле, которое в норме является прозрачным. Как правило, появление этих частиц обусловлено физиологическими причинами, однако кровоизлияния, отслойки сетчатки и другие серьезные состояния также могут приводить к появлению данных жалоб
Вспышки света (фотопсия)	В 84% случаев жалобы со стороны глаз связаны с патологией сетчатки, которая обычно является односторонней. Изолированные вспышки света чаще возникают вследствие витреоретинальной тракции (см. рис. 7.96). Инсульт в области зрительного центра головного мозга (16%) чаще всего является мигренозным. Однако следует исключать микроинсульты, особенно у пожилых людей. Церебральные причины часто являются двусторонними и проявляются более оформленными изображениями, например, в виде зигзагообразных линий (см. рис. 3.61)
Ночная слепота (никталопия)	Никталопия обычно свидетельствует о необходимости замены очков, а также часто возникает с возрастом и при развитии катаракты. К более редким причинам никталопии относится пигментный ретинит и дефицит витамина А
Двоение в глазах (диплопия)	Косоглазие — это состояние, при котором глаза смотрят в разных направлениях. Оно встречается у 4% населения. При данной патологии возникает бинокулярная диплопия, которая исчезает при закрытии одного глаза. У людей, не страдающих косоглазием, диплопию часто путают с нечетким зрением, связывают с приступом истерии или наличием участков помутнения в одном глазе, которые вызывают расщепление лучей света. В последнем случае при закрытии второго глаза диплопия сохраняется
Повышенная чувствительность к свету (фотофобия)	Как правило, это физиологическое состояние, которое лечится с помощью затемненных стекол. Другими причинами фотофобии могут быть воспаление глаза или головного мозга, внутреннее отражение света при недостаточно пигментированной радужке, в том числе при альбинизме, а также дисперсия света слизистой оболочкой, хрусталиком или помутненной роговицей и дегенеративные изменения сетчатки

Основные жалобы	Причины
Зуд	Чаще всего появляется из-за аллергии или сухости глаз
Головная боль	<p>При ежедневной головной боли следует исключить офтальмологические причины и определить план обследования.</p> <ol style="list-style-type: none"> 1. Головная боль может возникнуть в сочетании с нечетким зрением или дисбалансом глазных мышц, который усиливается при движении глаз. 2. 80–90% головных болей связаны с общим напряжением. Они, как правило, усиливаются при чувстве страха и часто сопровождаются двусторонней височной болью и болью в области шеи. 3. Мигрень встречается у 18% женщин и 6% мужчин. Это рецидивирующая пульсирующая головная боль, часто длящаяся от нескольких часов, но не более одного дня. Иногда она сопровождается тошнотой, двусторонней размытостью зрения, появлением вспышек света и зигзагообразных линий. Приступ боли уменьшается во время сна и может усиливаться от яркого света и при употреблении некоторых продуктов питания. 4. Синусит вызывает тупую боль в области глаз и иногда болезненность над пазухами (см. рис. 5.3). Он может сопровождаться заложенностью носа и положительным аллергологическим анамнезом. 5. Менструальные головные боли являются циклическими. 6. Острая глазная боль, длящаяся в течение нескольких секунд, часто возникает в результате раздражения нервных волокон и окончаний в области шеи, слизистой оболочки носа или твердой мозговой оболочки, которые, как и глаз, иннервируются ветвями тройничного нерва. 7. Если пациент жалуется на головные боли, из-за которых он пробуждается, и они являются длительными или сочетаются с очаговой неврологической симптоматикой, пациента следует направить к специалисту с целью неврологического обследования
Зрительные галлюцинации	Они наиболее часто встречаются у пожилых людей, особенно у больных деменцией, психозом или страдающих пониженной чувствительностью к сенсорным стимулам, например, при слепоте или глухоте. Причиной также могут быть многие лекарства, в том числе цефалоспорины, сульфаниламиды, леводопа, используемая для лечения болезни Паркинсона, сосудосуживающие препараты или вазодилататоры
Слезотечение (эпифора)	Причиной может быть увеличение продукции слезной жидкости в связи с эмоциями и раздражением глаз, а также нарушением функционирования слезоотводящего аппарата при нормальном количестве образующейся слезной жидкости

1.1. Сопутствующие заболевания

Необходимо выяснить у пациента факт наличия любых системных заболеваний. Наиболее часто болезни глаз связаны с СД и заболеваниями щитовидной железы.

1.1.1. Сахарный диабет

1. СД (см. изображение на обложке руководства) может быть впервые диагностирован, когда имеются значительные изменения зрения на фоне очковой коррекции в виде размытости изображения. Это происходит вследствие влияния повышенного содержания сахара в крови на хрусталик глаза.

2. СД является одной из наиболее частых причин паралича III, IV и VI пар черепных нервов (ЧН). Паралич возникает из-за нарушения кровообращения в сосудах ствола головного мозга. Первым симптомом СД может быть диплопия, которая часто разрешается в течение 10 нед.

3. Ретинопатия, которая развивается вследствие микроангиопатии, может привести к макулярному отеку. Это основная причина слепоты в возрасте до 65 лет. Пациенты с СД должны ежегодно проходить обследование глаз, так как раннее начало лечения имеет решающее значение. В детском возрасте ретинопатия встречается редко, поэтому скрининговые обследования при СД 1-го типа у детей можно отложить до достижения ими 15-летнего возраста или начать через 5 лет после установления диагноза.

1.1.2. Болезнь Грейвса

Это состояние, при котором офтальмопатия может сочетаться с гипер-, гипо-, а также эутиреоидным статусом.

1. Болезнь Грейвса является наиболее частой причиной экзофтальма (проптоза). Он возникает в связи с пролиферацией фибробластов и мукополисахаридной инфильтрацией мягких тканей орбиты. В 90% случаев диагностическим признаком патологии щитовидной железы является наличие небольшого белого участка склеры между верхним веком и краем роговицы (симптом Кохера) (рис. 1.1, 1.2). Этот признак может быть результатом экзофтальма или ретракции века на фоне патологии щитовидной железы вследствие стимуляции мышцы Мюллера, которая поднимает верхнее веко. Выраженную офтальмопатию можно лечить с помощью стероидов, лучевой терапии или хирургической декомпрессии орбиты (рис. 1.3).

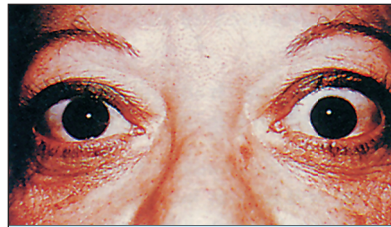


Рис. 1.1. Тиреоидный экзофтальм с видимым участком склеры над лимбом роговицы

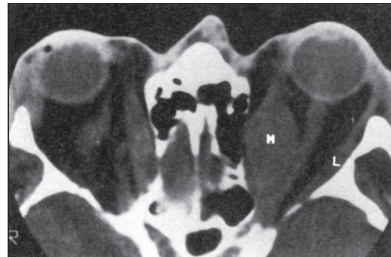


Рис. 1.2. Компьютерная томограмма при тиреоидной орбитопатии, на которой видна инфильтрация медиальной прямой мышцы (М) глаза и неизменная латеральная прямая мышца глаза (L). Компрессия левого зрительного нерва может привести к нейропатии зрительного нерва. Это называется синдромом вершины глазницы. Предоставлено Jack Rootman

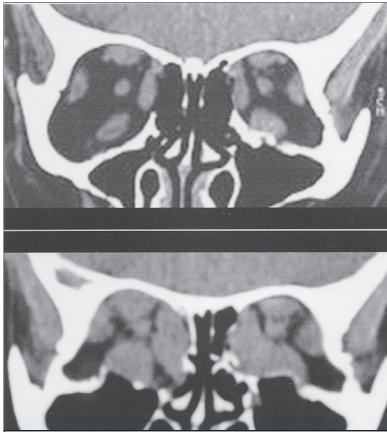

Рис. 1.3. Компьютерные томограммы орбиты глаза при орбитопатии на фоне болезни Грейвса перед хирургической декомпрессией (верхнее изображение) и после остеотомии нижней стенки правой орбиты (ниже). Часто выполняется остеотомия трех, реже — всех четырех стенок орбиты. Обратите внимание на утолщенные наружные мышцы глазного яблока. Предоставлено Lelio Baldeschi, MD и Ophthalmology. July 2007. Vol. 114. P. 1395–1402

1.2. Лекарственные препараты (побочные эффекты со стороны глаз)

Необходимо изучить список всех лекарственных препаратов, которые получает пациент. При употреблении следующих часто выписываемых лекарственных препаратов пациенты часто направляются к офтальмологу с целью мониторинга побочных эффектов со стороны глаз.

Гидроксихлорохин (Плаквенил[®]), ранее использовавшийся для лечения малярии, в настоящее время является одним из основных препаратов для лечения аутоиммунных заболеваний, таких как ревматоидный артрит, системная красная волчанка и синдром Шегрена. Данный препарат может вызвать макулопатию по типу «бычьего глаза» (рис. 1.4) и роговичные отложения. Перед началом лечения необходимо провести базовое обследование глаз. Оно включает определение остроты зрения, тест с сеткой Амслера (Amsler), исследование цветового зрения, а также обследование сетчатки с целью исключения макулопатии. Контрольные осмотры следует проводить каждые 6 мес. В зависимости от дозировки и кратности приема офтальмолог определяет необходимость в дополнительных обследованиях. Риск развития побочных эффектов увеличивается, если доза препарата превышает 6,5 мг/кг, особенно при его использовании в течение более чем 5 лет, а также в случае уже существующей макулярной дегенерации. В случае употребления высоких доз препарата пациентам также показано регулярное определение периферических границ полей зрения и проведение оптической когерентной томографии (ОКТ)

2. Инфильтрация глазных мышц может вызвать диплопию, что подтверждается с помощью компьютерной томографии (КТ) (см. рис. 1.2, 1.3).
3. Экзофтальм может вызвать чрезмерно длительный контакт не прикрытого глазного яблока с воздухом в дневное время и неспособность закрытия век в ночное время (лагофтальм), что приводит к высыханию поверхности роговицы.
4. Компрессия зрительного нерва является наиболее тяжелым осложнением и встречается у 4% пациентов с патологией щитовидной железы. Это может привести к необратимой потере зрения (см. рис. 1.2). В случае угрозы потери зрения показано немедленное внутривенное введение стероидов.

с целью диагностики возможного повреждения парафовеолярного пигментного эпителия сетчатки (ПЭС).

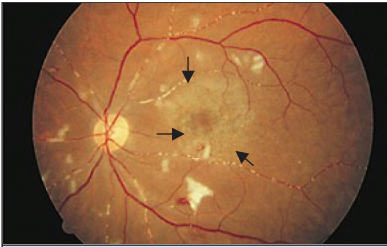


Рис. 1.4. Макулопатия по типу «бычьего глаза», вызванная применением гидроксихлорохина, у пациента с системной красной волчанкой. Васкулит и белые пятна в виде «хлопьев ваты» являются проявлениями системной красной волчанки. Предоставлено Russel Rand MD и Arch. Ophthalmol. Apr. 2000. Vol. 118. P. 588–589. Copyright 2000, American Medical Association. Все права защищены

На сетчатку также неблагоприятно влияют производные фенотиазиновых анксиолитиков (рис. 1.5), никотиновая кислота, которая является липидснижающим веществом, тамоксифен, используемый при лечении рака молочной железы (рис. 1.6–1.8), а также интерфероны, используемые для лечения рассеянного склероза и вирусного гепатита С.

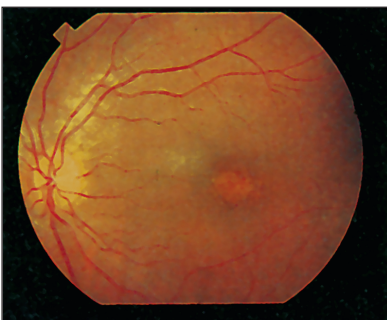

Рис. 1.5. Фенотиазиновая макулопатия с пятнистостью пигментного эпителия сетчатки

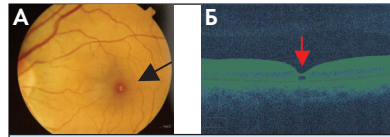


Рис. 1.6. А — тамоксифеновая макулопатия с отложением кристаллина; Б — оптическая когерентная томография, на которой видны отложения кристаллов в центральной ямке желтого пятна сетчатки. Предоставлено Joao Liporaci, MD

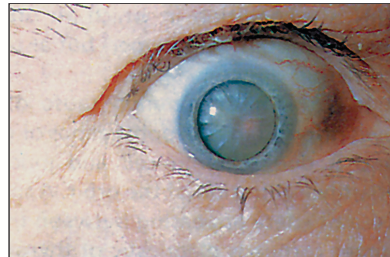


Рис. 1.7. Катаракта, возникшая в результате применения тамоксифена

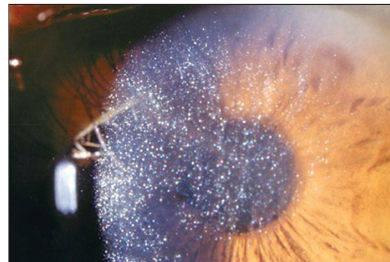


Рис. 1.8. Кроме макулопатии и катаракты, тамоксифен также вызывает отложения кристаллов в роговице (кератопатия). Предоставлено Olga Zinchuk M.D. и Arch. Ophthalmol. July 2006. Vol. 124. P. 1046. Copyright 2006, American Medical Association. Все права защищены

Этамбутол, рифампицин, изониазид, стрептомицин — препараты, которые используются для лечения туберкулеза, — могут вызвать оптическую нейропатию.

Антидепрессанты пароксетин (Паксил[®]), флуоксетин (Прозак[®]) и сертралин (Золофт[®]) также могут

вызывать развитие оптической нейропатии. Кортикостероиды могут вызывать развитие задней субкапсулярной катаракты (см. рис. 6.182), глаукомы, а также снижать иммунитет, что может увеличить заболеваемость герпетическим кератитом.

Тамсулозин (Фломакс[®]), который используется для лечения доброкачественной гиперплазии предстательной железы, увеличивает риск осложнений в хирургии катаракты за счет уменьшения способности зрачка к мидриазу. Это состояние носит название «интраоперационный синдром атоничной радужки». Использование ирис-ретракторов (рис. 1.9) и мидриатиков обычно предотвращает подобное осложнение.

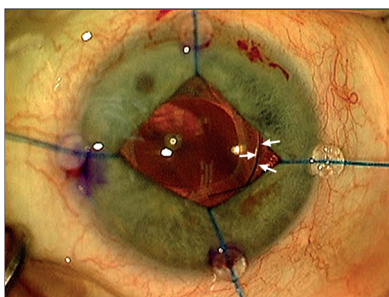


Рис. 1.9. Использование ирис-ретракторов является одним из методов расширения недостаточно дилатированного зрачка в хирургии катаракты. Обратите внимание на край интраокулярной линзы (↑) позади радужной оболочки. Предоставлено Bonnie Henderson, MD, Harvard Medical School

Синдром Стивенса–Джонсона (рис. 1.10) представляет собой иммунологическую реакцию на чужеродное вещество, как правило, на лекарственные препараты. Чаще всего это сульфаниламиды, барбитураты и пенициллин, реже — другие препараты (их около 100). Данный синдром часто проявляется поражением кожи и слизистых оболочек.

Летальный исход развивается в 35% случаев.

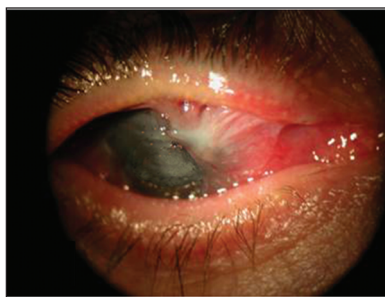


Рис. 1.10. Синдром Стивенса–Джонсона с признаками воспаления и сращением конъюнктивы век с бульбарной конъюнктивой. Опубликовано с разрешения из: Am. J. Ophthalmol. Aug. 2008. Vol. 1146. P. 271. Surgical strategies for fornix reconstruction. Based on *Symblepharon Severity*, Ahmad Kheirhah, Gabriella Blanco, Victoria Casas, Yasutaka Hayashida, Vadrecu K. Radu, Schefter C.G. Tseng. Copyright 2008, Elsevier

Аналоги простагландинов являются наиболее часто назначаемыми препаратами для лечения глаукомы. Они могут вызывать необратимую гиперпигментацию радужки (рис. 1.11), а также обратимое удлинение и гиперпигментацию ресниц и кожи век (рис. 1.13).

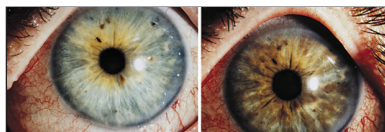


Рис. 1.11. Необратимая гиперпигментация голубой радужки после терапии латанопростом (Ксалафаном[®]) в течение 3 мес. Это наиболее распространенный препарат для лечения глаукомы. Предоставлено N. Pfeiffer, MD, P. Appleton, MD, Arch. Ophthalmol. Feb 2011. Vol. 119. P. 191. Copyright 2001, American Medical Association. Все права защищены

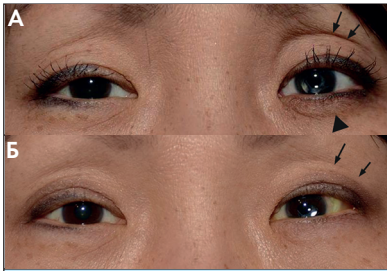


Рис. 1.12. А — жировая атрофия мягких тканей левой глазницы с запавшей верхней бороздой (↑) и гиперпигментацией кожи (∧) в результате лечения аналогом простагландина в виде глазных капель в течение одного года. Предоставлено University of Iowa, Eyeoundrs.org.; Б — После прекращения данного лечения заметно уменьшение атрофии жировой клетчатки глазницы, пигментации и длины ресниц, а также гиперпигментации кожи век. Предоставлено N. Pfeiffer, MD, P. Appleton, MD, Arch. Ophthalmol. Feb 2011. Vol. 119. P. 191. Copyright 2001, American Medical Association. Все права защищены

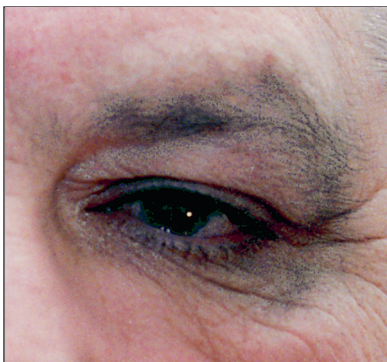

Рис. 1.13. После длительной инстилляции аналога простагландина в левый глаз у пациента развились гиперпигментация периорбитальной кожи, потемнение и удлинение ресниц, а также атрофия жировой клетчатки левой глазницы, вызвавшей западение борозды верхнего века

Побочный эффект в виде более длинных и темных ресниц привел к разработке препарата биматопроста (Латиссе®). Его наносят один раз в

день на ресницы верхнего века с косметической целью. Препараты данной группы также могут уменьшать количество орбитальной жировой клетчатки, вызывая западение борозды верхнего века (рис. 1.12).

Амиодарон (Кордарон®, пацерон®), являющийся одним из самых сильнодействующих антиаритмических препаратов, а также силденафил (Виагра®), тадалафил (Сиалис®) и варденафил (Левитра®), которые используются для лечения эректильной дисфункции, предположительно вызывают неартериальную переднюю ишемическую оптиконейропатию. Амиодарон почти всегда вызывает отложения на роговице, которые редко ухудшают зрение, но могут вызывать появление бликов (рис. 1.14).

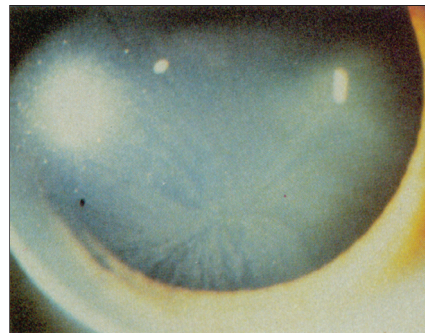


Рис. 1.14. Эпителиальные отложения, исходящие в радиальном направлении из центральной точки в нижней части роговицы. Они встречаются почти у всех пациентов с болезнью Фабри, которая является X-сцепленным заболеванием, проявляющимся накоплением гликофинголипидов в органах и тканях. Легко диагностируемые при осмотре глаз в щелевой лампе, эти отложения могут быть первым признаком данного заболевания, которое поддается лечению. Такие же отложения со временем появляются почти у всех пациентов, принимающих амиодарон и гидроксихлорохин. Предоставлено Neal A. Sher, MD, Arch. Ophthalmol. Aug. 1979. Vol. 97. P. 671–676. Copyright 1979. American Medical Association. Все права защищены

1.2.1. Аллергологический анамнез

Прежде чем использовать или назначать глазные капли, необходимо спросить пациента о наличии лекарственной аллергии. Популярный антибиотик неомидин в виде глазных капель может вызвать конъюнктивит и покраснение кожи (рис. 1.15).

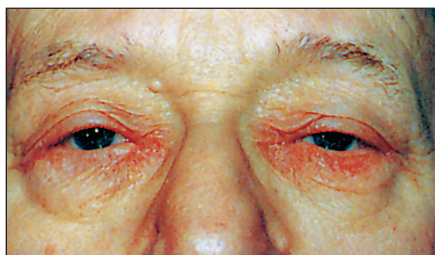


Рис. 1.15. Аллергия на неомидин встречается у 5–10% населения

1.3. Семейный анамнез заболеваний глаз

Катаракта, аномалии рефракции, дегенерация сетчатки, косоглазие и многие другие заболевания могут иметь наследственный характер. У детей, родители которых больны глаукомой, вероятность наследования заболевания составляет 10%. 80% людей, страдающих мигренью, имеют ближайшего родственника с данным заболеванием.

Особое внимание должно быть уделено табакокурению, поскольку оно увеличивает риск развития катаракты, макулярной дегенерации, а также всех видов увеита в два раза. Курение также усугубляет экзофтальм при патологии щитовидной железы. Около 20% взрослых жителей США курят или употребляют некурительный табак. В возрасте 70 лет 80% американцев имеют повышенное артериальное давление. Более 50% взрослых людей больны СД или преддиабетом. По прогнозам, у 1 из 3 детей, рожденных после 2000 г., будет развиваться СД 2-го типа. Одна треть американцев страдает ожирением, еще одна треть имеет избыточную массу тела. Следует напоминать пациентам о необходимости изменения образа жизни с целью остановки пандемии этих хронических заболеваний. Также пациентам следует напоминать о необходимости снижения потребления красных и термически обработанных мясных продуктов, соли, сахара и насыщенных жиров. Вместо этого рекомендуется диета, богатая фруктами, овощами, бобами, орехами, рыбой и цельнозерновыми продуктами. Также следует пропагандировать пользу поддержания нормальной массы тела, ежедневных физических нагрузок и избегания стрессовых ситуаций.