

СОДЕРЖАНИЕ

Предисловия	6
Список сокращений и условных обозначений	9
Начальный уровень	11
Средний уровень	119
Сложные задачи	201
Указатель клинических случаев	259
Предметный указатель	261

ПРЕДИСЛОВИЕ КО 2-МУ ИЗДАНИЮ НА РУССКОМ ЯЗЫКЕ

Уважаемые коллеги!

Прошло 11 лет с момента выхода первого издания книги Карен Л. Рейтер и Т. Кеми Бабагбеми «Ультразвуковая диагностика в акушерстве и гинекологии» на английском и пять лет — на русском языке. Практическая значимость и оригинальность подачи материала определили высокую популярность и многочисленные положительные отзывы читателей.

Предложенный авторами особый методологический подход «от клинического наблюдения к конкретной патологии, дифференциальной диагностике, результатам клинических исследований» импонирует специалистам по ультразвуковой диагностике, работающим не только в акушерстве и гинекологии, но и в других областях медицины. Кроме того, последовательность изложения клинических случаев «по мере возрастания сложности» оказалась наиболее приемлемой как для начинающих врачей — интернов с небольшой практикой, так и для опытных специалистов.

Успехи первого издания, практическая востребованность побудили авторов к выпуску обновленного издания с расширенным объемом материала, новыми наглядными примерами, иллюстрациями более высокого качества, полученными в том числе при 3D-сканировании, а также в сопоставлении с визуализированными результатами компьютерной и магнитно-резонансной томографии.

Хочу выразить уверенность в успехе и большом интересе к данному обновленному руководству, который проявят не только диагносты, но и практикующие специалисты.

*Руководитель отделения ультразвуковой
и функциональной диагностики
ФГБУ «Научный медицинский
исследовательский центр акушерства,
гинекологии и перинатологии им. академика В.И. Кулакова»
Минздрава России, д-р мед. наук, профессор*

А.И. Гус

ПРЕДИСЛОВИЕ К 1-МУ ИЗДАНИЮ НА РУССКОМ ЯЗЫКЕ

Ультразвуковое исследование — один из современных, высокоинформативных и широкодоступных методов исследования в акушерстве и гинекологии. Этим объясняется большое количество книг, посвященных данной проблеме. В большинстве своем эти издания построены по классическому принципу: в них последовательно описаны этиология, патогенез, клиническая картина, лечение и ультразвуковые признаки того или иного заболевания.

Представляемую вниманию читателей книгу отличают весьма оригинальный подход и форма изложения, которые являются весьма ценными с точки зрения методологии. Каждая глава посвящена отдельному клиническому наблюдению, на примере которого материал излагается в различных направлениях: дается краткая информация о самом заболевании или состоянии, представляется схема дифференциальной диагностики, описываются результаты последних клинических исследований.

Все это делает книгу весьма полезной и ценной для всех, кто интересуется акушерством и гинекологией. Наибольший интерес эта книга представляет для врачей ультразвуковой диагностики, акушеров-гинекологов, клинических ординаторов и интернов.

*Д-р мед. наук, профессор, руководитель
отделения функциональной диагностики
ФГБУ «Научный центр акушерства, гинекологии и перинатологии
им. академика В.И. Кулакова» Минздрава России*

А.И. Гус

ПРЕДИСЛОВИЕ АВТОРОВ К ИЗДАНИЮ НА АНГЛИЙСКОМ ЯЗЫКЕ

Это обновленное издание из серии разборов клинических случаев не только фокусируется на ультразвуковом исследовании в акушерстве и гинекологии, но и подчеркивает увеличение роли магнитно-резонансной томографии в акушерской и гинекологической визуализации.

В большинстве случаев ультразвуковое исследование позволяет описать нормальную картину и выявить специфическую патологию. Однако в ряде ситуаций необходимо уточнение диагноза и предоставление дополнительных диагностических сведений, и с этой целью выполняют магнитно-резонансную томографию. Настоящее издание содержит вопросы с несколькими вариантами ответа, подробные объяснения и обсуждение с использованием новейших данных медицинской науки. Клинические случаи в переизданной книге содержат обновленные материалы, ссылки на актуальные публикации и перекрестные ссылки на книгу *Ultrasound: The REQUISITES*.

Мы надеемся, что все это поможет вам лучше понять ультразвуковые аспекты диагностики акушерско-гинекологической патологии и обеспечить оптимальную помощь пациентам.

*Карен Л. Рейтер (Karen L. Reuter, MD, FACR)
Джон П. Мак-Гаан (John P. McGahan, MD, FACR)*

БЛАГОДАРНОСТИ

Благодарю всех, кто дарил мне свою любовь и поддержку: это Кара, Элиас, Кендра, Марк, Кристин и Джеки (Тин Кей), София и ее брат Себастьян, и особенно благодарю своего мужа Джона.

Карен Л. Рейтер (Karen L. Reuter, MD, FACR)

Хочу поблагодарить каждого, кто помог мне в подготовке этой книги. Прежде всего, благодарю Терезу Викторину (Teresa Victoria, MD, PhD), и Джеффри Хеллинджера (Jeffrey C. Hellinger, MD), которые предоставили множество снимков МРТ, благодаря чему эта книга стала еще полезнее. Кроме того, благодарю тех, кто готовил отдельные клинические случаи для серии «Разборы клинических случаев»: это Алекс Фодор (Alex Fodor, MD), Джонатан Куо (Jonathan Quo, MD), Лайна Подер (Liina Poder, MD), Симран Секхон (Simran Sekhon, MD), Холли Томпсон (Holly Thompson, MD) и Люк Райт (Luke Wright, MD). Благодаря им этот путь стал приятнее. И, наконец, я благодарю тех, кто помогал мне готовить непосредственно каждую иллюстрацию и текст в данной книге, в том числе Хью То (Hue To) и Джули Остоич (Julie Ostoich). Их нелегкий труд серьезно облегчил мне работу.

Джон П. Мак-Гаан (John P. McGahan, MD, FACR)

ПРЕДИСЛОВИЕ К 1-МУ ИЗДАНИЮ НА АНГЛИЙСКОМ ЯЗЫКЕ

Я был чрезвычайно доволен популярностью и положительными отзывами, полученными авторами «УЗИ в акушерстве и гинекологии» после выхода первых изданий книги. И публикации в журналах, и отзывы врачей были хорошими. Авторы проделали огромную работу и создали доступную, легко читаемую книгу, основанную на клинических примерах, дополняющую материал серии «*THE REQUISITES*».

Очевидно, что некоторые студенты лучше всего усваивают материал по учебнику, а другим необходимо испытывать беспокойство или волнение, как на экзамене. Формат, выбранный для этой книги (немного иллюстраций, необходимых для дифференциальной диагностики, и немного вопросов, касающихся клинической картины и снимков), был создан для моделирования клинического опыта (единственное отличие в том, что «УЗИ в акушерстве и гинекологии» содержит правильный ответ на заданный вопрос и дает возможность обратной связи). Для того чтобы выяснить глубину знаний читателя, случаи расположены по мере возрастания сложности. Кроме того, есть краткие комментарии авторов и ссылки на «*THE REQUISITES*» и современную справочную информацию.

В связи с успехом первой серии мы решили увеличить объем второго издания. Ожидается, что во втором издании будут представлены новейший материал, новые методики и технологии, а также больше новых и наглядных примеров патологии.

Перед докторами Рейтер и Бабагбеми стояла задача обновить «Ситуационные задачи» по ультразвуковой диагностике в акушерстве и гинекологии, написанные докторами Джонсоном и Куртцем. Они вдохнули вторую жизнь в книгу и обновили ее свежими примерами, что позволило ознакомить читателя с основными принципами диагностики акушерско-гинекологической патологии. Лучевые диагносты попадают в трудное положение, когда им приходится сталкиваться с ультразвуковой анатомией в акушерстве. Техника действительно развивается до такой степени быстро, что в недалеком будущем мы сможем предсказать даже цвет глаз плода (шутка). Я восхищен их вниманием к деталям и трудолюбием.

Я приглашаю докторов Рейтер и Бабагбеми, авторов «УЗИ в акушерстве и гинекологии», принять участие во втором издании книги «*Методы визуализации мочеполовой системы*», написанной д-рами Загория, Майо-Смит и Филдинг, и «*Методы визуализации головы и шеи*», авторы которой д-ра Дэвид М. Йосем и Ана Каролина Б.С. Мотта.

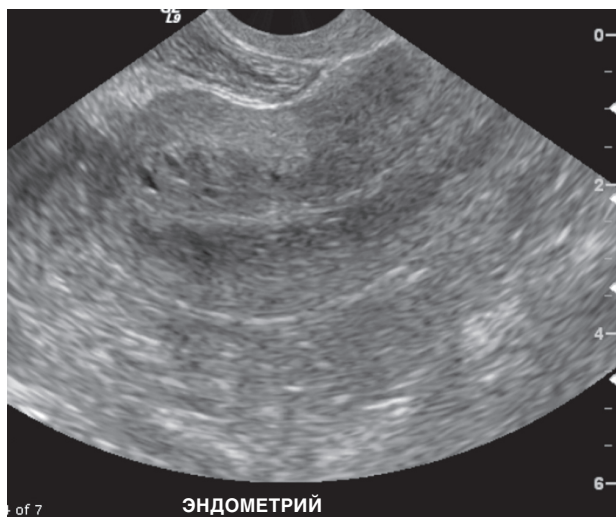Дэвид М. Йосем (David M. Yousem, MD, MBA)

СПИСОК СОКРАЩЕНИЙ И УСЛОВНЫХ ОБОЗНАЧЕНИЙ

♣	— торговое название лекарственного средства
АВК	— атриовентрикулярный канал
АФП	— α -фетопротеин
БПР	— бипариетальный размер
ВДГ	— врожденная диафрагмальная грыжа
ВИЧ	— вирус иммунодефицита человека
ЖКТ	— желудочно-кишечный тракт
ДМЖП	— дефект межжелудочковой перегородки
ДМПП	— дефект межпредсердной перегородки
КАМ	— кистозно-аденоматозная мальформация
КАМЛ	— кистозно-аденоматозная мальформация легких
КТ	— компьютерная томография
ЛМС	— лоханочно-мочеточниковое соустье
МЛДП	— мальформация легочных дыхательных путей
МРТ	— магнитно-резонансная томография
СГЛОС	— синдром гипоплазии левых отделов сердца
СПКЯ	— синдром поликистозных яичников
ТМС	— транспозиция магистральных сосудов
УЗИ	— ультразвуковое исследование
ХГЧ	— хорионический гонадотропин человека
ЦДК	— цветное доплеровское картирование
ЦМВ	— цитомегаловирус
ЦНС	— центральная нервная система
СНАОС	— врожденный синдром обструкции верхних дыхательных путей

НАЧАЛЬНЫЙ УРОВЕНЬ

СЛУЧАЙ 1



Анамнез: при проведении трансвагинального ультразвукового исследования (УЗИ) матки у 61-летней женщины, длительно получающей тамоксифен по поводу рака молочной железы, выявлено, что в сагиттальной плоскости тела матки толщина эндометрия составляет 18 мм.

1. Какая патология эндометрия может развиваться на фоне приема тамоксифена (выберите все подходящее)?
 - А. Полипы эндометрия.
 - Б. Субэндометриальные кисты.
 - В. Гиперплазия эндометрия.
 - Г. Атрофия.
2. Какое влияние тамоксифен оказывает на слизистую тела матки?
 - А. Антиэстрогенное.
 - Б. Эстрогенное.
 - В. Прогестагенное.
3. Какова толщина неизмененного эндометрия у пациенток, получающих длительное лечение тамоксифеном?
 - А. 10 мм и более.
 - Б. Менее 6 мм.
 - В. От 8 до 10 мм.
4. Какая патология эндометрия развивается чаще всего в результате лечения тамоксифеном?
 - А. Гиперплазия эндометрия.
 - Б. Субэндометриальные кисты.
 - В. Полипы эндометрия.

ОТВЕТЫ

Тамоксифен

1. А, Б и В.
2. Б.
3. Б.
4. В.

Список литературы

- Cohen I: Endometrial pathologies associated with postmenopausal tamoxifen treatment // *Gynecol. Oncol.* 2004. Vol. 96, N 2. P. 256–266. <http://www.ncbi.nlm.nih.gov/pubmed/15297160> (Accessed on May 29, 2012.)
- DeKroon C.D., Louwe L.A., Trimbos J.B., et al. The clinical value of 3-dimensional saline infusion sonography in addition to 2-dimensional saline infusion sonography in women with abnormal uterine bleeding: work in progress. *J Ultrasound Med.* 2004. Vol. 23, N 11. P. 1433–1440. <http://www.ncbi.nlm.nih.gov/pubmed/15498907> (Accessed on May 29, 2012.)
- Fishman M., Boday M., Sheiner E., et al. Changes in the sonographic appearance of the uterus after discontinuation of tamoxifen therapy. *J Ultrasound Med.* 2006. Vol. 25, N 4. P. 469–473. <http://www.ncbi.nlm.nih.gov/pubmed/16567436> (Accessed on May 29, 2012.)

Перекрестные ссылки

Ultrasound: THE REQUISITES. 2nd ed. P. 542, 544, 546.

Комментарий

Антиэстрогенное влияние тамоксифена на ткань молочной железы широко используют для лечения пациенток с раком молочной железы. Однако препарат может оказывать эстрогенное воздействие на эндометрий, в результате чего у таких пациенток имеется предрасположенность к развитию различной патологии эндометрия:

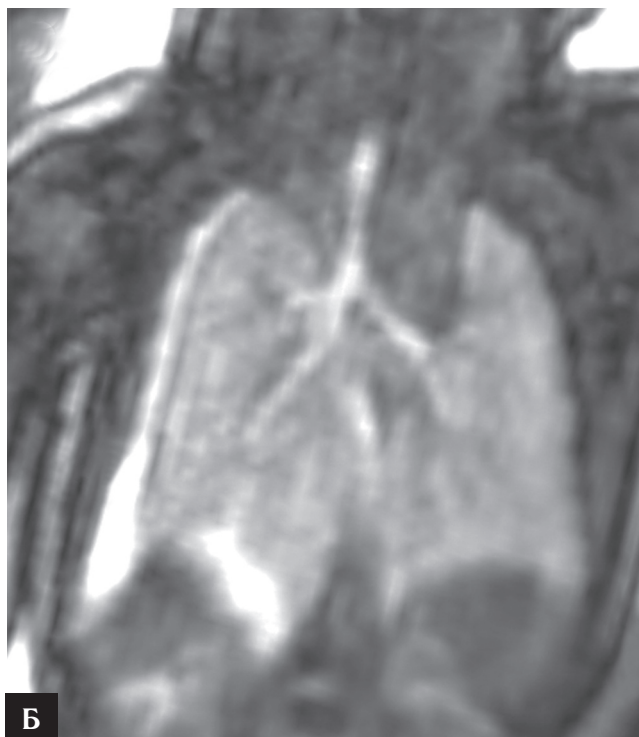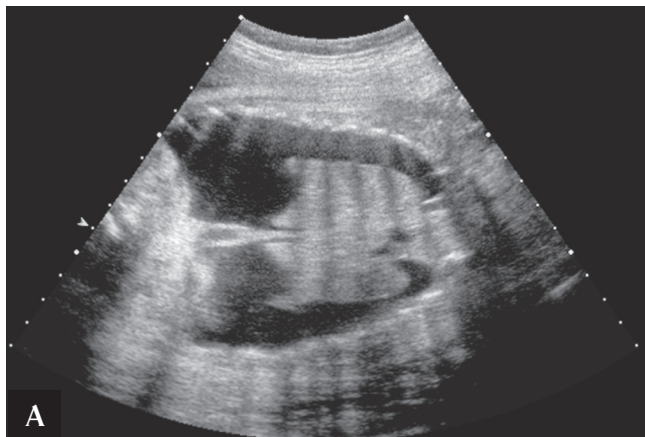
полипов эндометрия и эндоцервикса, гиперплазии и рака эндометрия (злокачественных смешанных мезодермальных опухолей и саркомы). Риск развития этих заболеваний зависит от длительности лечения тамоксифеном. Чаще всего развиваются полипы эндометрия.

При толщине эндометрия 5 мм и более показано наблюдение.

По данным одного исследования, у большинства женщин, принимающих тамоксифен, не было симптомов заболевания (в частности, кровотечения). Однако при проведении ультразвукового исследования (УЗИ) почти у половины было обнаружено патологическое утолщение эндометрия. Хотя прием тамоксифена повышает риск развития рака эндометрия в 6 раз, последний возникает менее чем у 1% женщин, принимающих данный препарат. Большинство женщин, проводивших лечение тамоксифеном на протяжении более 5 лет, обращались за медицинской помощью в связи с кровотечением в постменопаузе. Через 6 мес после прекращения лечения происходит значительное уменьшение толщины эндометрия.

Эхогистерография — хороший метод оценки состояния полости матки. Данный метод визуализации с большей точностью позволяет выявить полипы — самую частую патологию у женщин, принимающих тамоксифен. К тому же полипы, вызванные приемом тамоксифена, крупнее и имеют более высокую частоту озлокачествления по сравнению с полипами эндометрия в общей популяции. Эндометрий повышенной эхогенности с небольшими анэхогенными включениями — классическая картина при лечении тамоксифеном (см. рис.). Многие из этих кистозных структур представляют собой полипы эндометрия, однако так же может выглядеть и кистозная гиперплазия эндометрия. Часто для выявления причины утолщения эндометрия необходимо провести двух- или трехмерную эхогистерографию.

СЛУЧАЙ 2



Анамнез: 28-летняя беременная пациентка направлена на консультацию в связи с результатом УЗИ брюшной полости.

1. Какие патологические состояния следует включить в дифференциально-диагностический ряд (выберите все подходящее)?
 - А. Асцит у плода.
 - Б. Водянка плода.
 - В. Двусторонний гидронефроз.
 - Г. Плевральный выпот.
 - Д. Атрезия двенадцатиперстной кишки.
2. Что из перечисленного ниже не может быть причиной плеврального выпота у плода?
 - А. Неиммунная водянка плода.
 - Б. Иммунная водянка плода.

Публикуются с разрешения из: Anderson Publishing Ltd., from Hellinger J., et al. Fetal MRI in the third dimension // Appl. Radiol. 2010. Vol. 39, N 7. P. 8–19. © Anderson Publishing Ltd.

- В. Легочная секвестрация.
 - Г. Гиперэхогенный фокус в желудочке сердца.
3. Какова перинатальная смертность при фетальном гидротораксе?
 - А. 0–25%.
 - Б. 25–50%.
 - В. 50–75%.
 - Г. 75–100%.
 4. Что из перечисленного ниже является основной причиной гидроторакса?
 - А. Хилоторакс.
 - Б. Хромосомные аномалии.
 - В. Инфекция.
 - Г. Кардиоваскулярная патология.

ОТВЕТЫ

Плевральные выпоты

1. Б и Г.
2. Г.
3. Б.
4. А.

Список литературы

Aubard Y., Derouineau I., Aubard V. et al. Primary fetal hydrothorax: a literature review and proposed antenatal clinical strategy // *Fetal Diagn. Ther.* 1998. Vol. 13, N 6. P. 325–333. URL: <http://www.ncbi.nlm.nih.gov/pubmed/9933813>. (date of access May 29, 2012)

Bianchi S., Lista G., Castoldi F. et al. Congenital primary hydrothorax: effect of thoracoamniotic shunting on neonatal clinical outcome // *J. Matern. Fetal Neonatal Med.* 2010. Vol. 23, N 10. P. 1225–1229. URL: <http://www.ncbi.nlm.nih.gov/pubmed/20482288>. (date of access May 29, 2012)

Deurloo K.L., Devlieger R., Lopriore E. et al. Isolated fetal hydrothorax with hydrops: a systematic review of prenatal treatment options // *Prenat. Diagn* 2007. Vol. 27, N 10. P. 893–899. URL: <http://www.ncbi.nlm.nih.gov/pubmed/17605152>. (date of access May 29, 2012)

Перекрестные ссылки

Ultrasound: The REQUISITES. 2nd ed. P. 270, 419–422.

Комментарий

Дифференциальная диагностика

Диагностика плевральных выпотов (гидроторакса) не вызывает затруднений. Любое скопление жидкости в грудной клетке плода является патологическим. Плевральный выпот может представлять собой либо первичное состояние, например хилоторакс, либо быть проявлением генерализованной патологии, как, например, при водянке плода. Первичный хилоторакс, как правило, развивается в одной половине грудной

клетки, примерно с одинаковой частотой может возникать справа и слева. Этиология водянки плода может быть различной, в том числе иммунной и неиммунной. Плевральный выпот может быть одним из ее первых симптомов. Вторичный плевральный выпот образуется при инфекциях, внутригрудных образованиях [врожденная кистозно-аденоматоидная мальформация легких (КАМЛ), секвестрация], пороках сердечно-сосудистой системы, диафрагмальных грыжах, хромосомных аномалиях и различных синдромах.

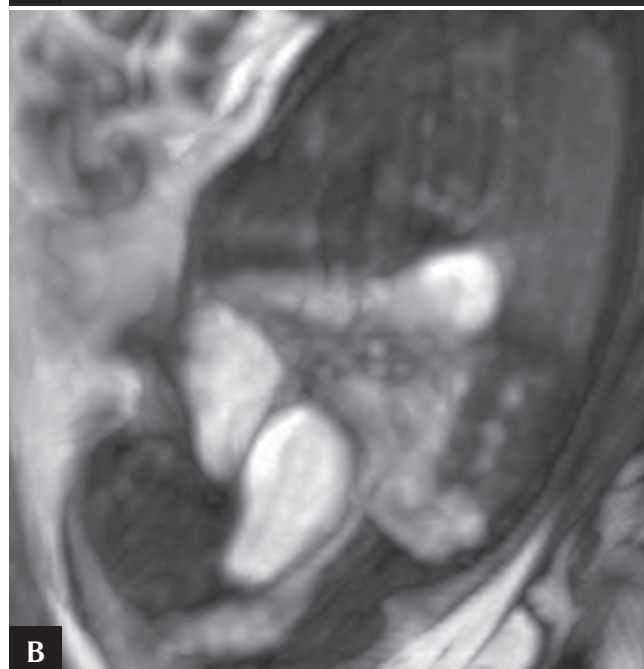
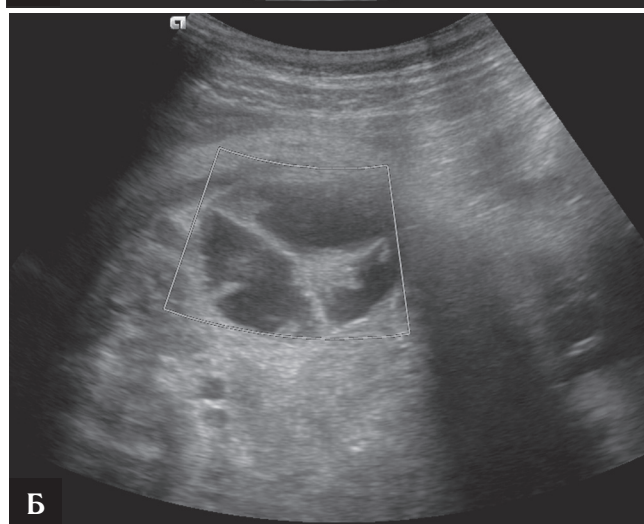
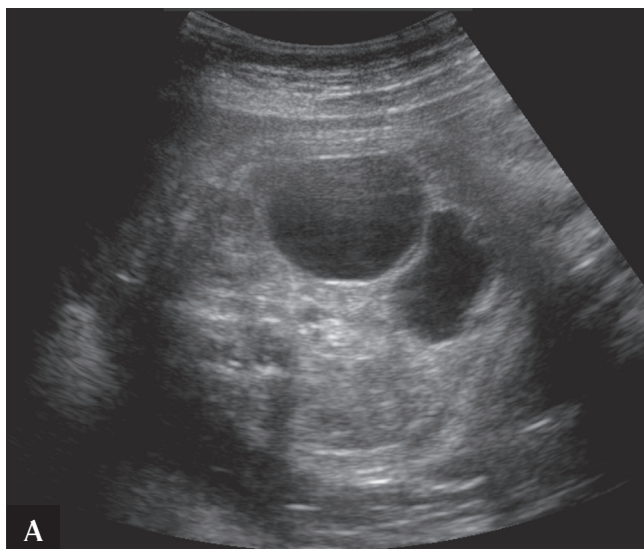
Ультразвуковые признаки

Плевральный выпот определяется в виде анэхогенной жидкости между листками плевры в грудной полости и над контуром диафрагмы. Эта жидкость окружает более эхогенное легкое (рис. А). Выпот может быть односторонним или двусторонним. Двусторонний гидроторакс, как в данном случае, развивается вторично, например при иммунной или неиммунной водянке плода и иных патологиях, перечисленных выше. Для оценки плеврального выпота и определения первичной патологии можно использовать магнитно-резонансную томографию (МРТ) (рис. Б).

Прогноз и ведение

Перинатальная смертность при гидротораксе составляет 35–50%. Два самых серьезных осложнения гидроторакса плода — гипоплазия легких и водянка плода. Развитие водянки плода и преждевременные роды ассоциированы с неблагоприятными исходами в неонатальном периоде. Перинатальная смертность при отсутствии лечения водянки плода по сравнению с новорожденными без водянки составила 76 и 25% соответственно. При больших размерах гидроторакса или клиническом ухудшении, например развитии водянки, следует рассмотреть вопрос о возможности проведения торакоцентеза плода или создании торакоамниотического шунта. Данные вмешательства не всегда приводят к излечению и могут привести к осложнениям, но в некоторых случаях эффективны.

СЛУЧАЙ 3



Публикуются с разрешения из: Anderson Publishing Ltd., from Hellinger J., et al. *Fetal MRI in the third dimension* // *Appl. Radiol.* 2010. Vol. 39, N 7. P. 8–19. © Anderson Publishing Ltd.

Анамнез: пациентке проводится рутинный ультразвуковой скрининг во II триместре беременности.

1. Какие патологии следует включить в дифференциально-диагностический ряд (выберите все подходящее)?
 - А. Кишечная дупликационная киста.
 - Б. Киста брыжейки.
 - В. Киста яичника.
 - Г. Киста общего желчного протока.
 - Д. Киста почки.
2. Что из перечисленного не характерно для эхографической картины при кисте яичника у плода?
 - А. Кисты обычно двусторонние.
 - Б. Кисты могут появляться в верхней части брюшной полости.
 - В. Может возникать перекрут кисты.
 - Г. Большинство кист — истинные.
3. Какое утверждение о лечении кист яичника у плода не является верным?
 - А. После родов следует применять выжидательную тактику.
 - Б. Неосложненные кисты яичника рассасываются самостоятельно.
 - В. Следует провести пренатальную аспирацию кисты яичника плода.
 - Г. При перекруте ножки кисты яичника необходимо хирургическое вмешательство.
4. Какое из перечисленных ниже утверждений не является верным?
 - А. Киста яичника плода может привести к развитию асцита плода.
 - Б. Энтерогенные дупликационные кисты у новорожденных редко сопровождаются развитием симптоматики.
 - В. Наиболее частым типом кист общего желчного протока является тип I.
 - Г. Визуальные характеристики кист сальника могут быть разнообразными.

ОТВЕТЫ

Кисты яичника

1. А, Б и В.
2. А.
3. В.
4. Б.

Список литературы

- Akin M.A., Akin L., Ozbek S. et al. Fetal-neonatal ovarian cysts — their monitoring and management: retrospective evaluation of 20 cases and review of the literature // J. Clin. Res. Pediatr. Endocrinol. 2010. Vol. 2, N 1. P. 28–33. URL: <http://www.ncbi.nlm.nih.gov/pubmed/21274333>. (date of access May 29, 2012)
- Dimitraki M., Koutlaki N., Nikas I. et al. Fetal ovarian cysts: our clinical experience with 16 cases and review of the literature // J. Matern. Fetal Neonatal Med. 2011 May 26. URL: <http://www.ncbi.nlm.nih.gov/pubmed/21615230>. (date of access May 29, 2012)
- Galinier P., Carfagna L., Juricic M. et al. Fetal ovarian cysts management and ovarian prognosis: a report of 82 cases // J. Pediatr. Surg. 2008. Vol. 43, N 11. P. 2004–2009. URL: <http://www.ncbi.nlm.nih.gov/pubmed/18970932>. (date of access May 29, 2012)

Перекрестная ссылка

Ultrasound: The REQUISITES. 2nd ed. P. 447.

Комментарий

Дифференциальная диагностика

Дифференциально-диагностический ряд при подозрении на кистозное образование брюшной или тазовой полости плода обширен. Одним из важных диагностических признаков является локализация образования. В данном случае оно расположено не вблизи почек, что делает маловероятными гипотезы о гидронефрозе и обструкции выходного тракта мочевого пузыря. Кисты общего желчного протока встречаются довольно редко, локализуются обычно в верхнем правом квадранте брюшной полости и связаны с билиарным трактом. В данном случае киста расположена не внутри печени или селезенки, что исключает диагноз кист этих органов. Мекониевые псевдокисты визуализируются как кистозные образования в брюшной полости, но обычно они определяются на поздних сроках беременности. Кисты урахуса, как правило, расположены вблизи места прикрепления пуповины и могут сооб-

щаться с мочевым пузырем. Варикозное расширение почечной вены выявляется с использованием цветного доплеровского картирования (ЦДК). Кисты яичника — наиболее распространенные образования брюшной полости у плодов женского пола (рис. А и Б). По мере усовершенствования методов визуализации в пренатальной диагностике выявляют все больше кист яичника. В дифференциально-диагностический ряд также следует включать кишечные дубликационные кисты, которые прилегают к кишечнику (рис. В), а также кисты брыжейки и сальника.

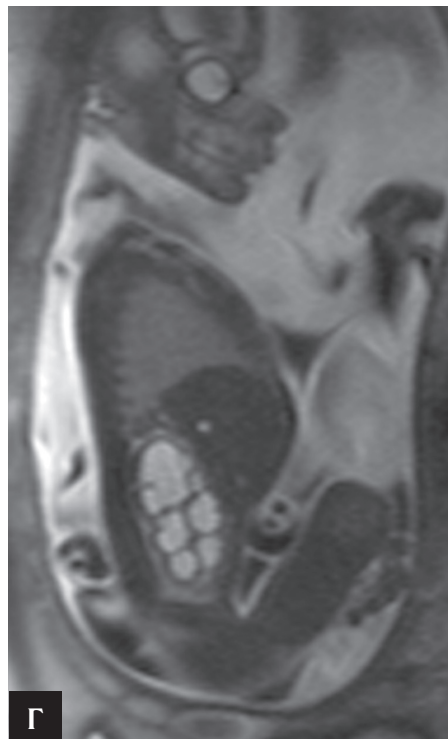
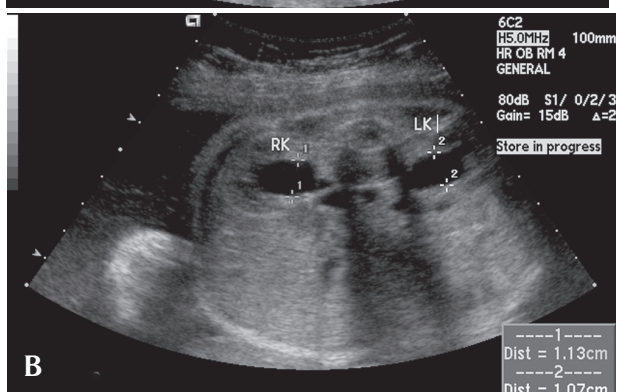
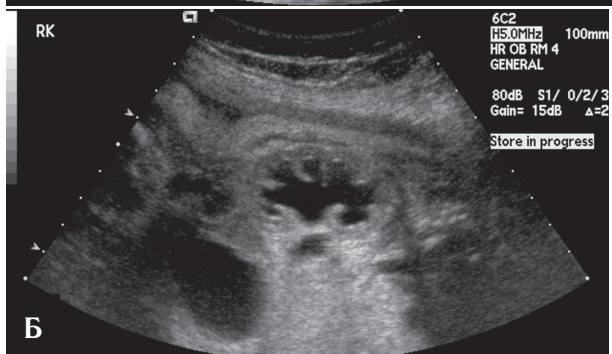
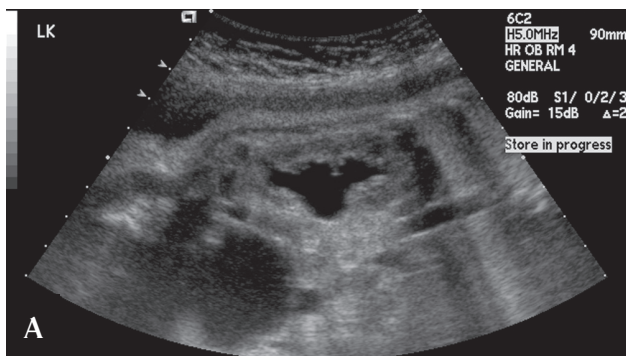
Ультразвуковые признаки

Кисты яичника, как правило, носят функциональный, доброкачественный характер и являются результатом увеличения нормальных фолликулов. Обычно размер таких кист менее нескольких миллиметров, что делает их визуализацию маловероятной, но стимуляция яичников материнскими гормонами и гормонами плаценты приводит к росту кист. В большинстве своем эти кисты истинные, односторонние, малого размера. Иногда встречаются крупные кисты — более 5 см, а в представленных случаях — 8–10 см (рис. А и Б). Кисты могут иметь смешанную структуру, с уровнем раздела жидкости и плотных включений, тромбами в состоянии ретракции, внутренними перегородками, как правило, в результате перекрута яичника (рис. В). Асцит при кистах яичника считают вторичным по отношению к перекруту или разрыву кисты. Существуют данные о развитии многоводия, вероятно, вторичного характера вследствие обструкции тонкого кишечника при его механической компрессии кистой.

Прогноз и ведение пациентов

Зарегистрированы случаи развития дистосии в родах, респираторного дистресса, обструкции гастроинтестинального тракта при больших размерах кист. Имеются сведения о нескольких случаях пренатальной аспирации. Обычно после родов тактика ведения сводится к наблюдению. При развитии осложнений, например при перекруте яичника, следует проводить оофорэктомию. Данное вмешательство также показано при развитии клинической симптоматики, например при увеличении размеров живота или рвоте, обусловленной кишечной непроходимостью при механической обструкции кишечника кистой. В дополнение к сказанному выше отметим, что была проведена цистэктомия с сохранением части яичника. В целом прогноз благоприятен. Кисты яичника редко сопровождаются иными аномалиями.

СЛУЧАЙ 4



Анамнез: перед вами пациентка с аномалией, выявленной при проведении УЗИ в стороннем учреждении на 18-й неделе беременности.

1. Что из перечисленного следует включить в дифференциально-диагностический ряд (выберите все подходящее)?
 - А. Двусторонняя обструкция пузырно-мочеточникового соустья.
 - Б. Двусторонняя обструкция лоханочно-мочеточникового соустья (ЛМС).
 - В. Клапаны задней уретры.
 - Г. Мегацистис-микроколон-интестинальный гипоперистальтический синдром.
 - Д. Двусторонний поликистоз почек.
2. Какое из перечисленных ниже утверждений об обструкции ЛМС не является верным?
 - А. Почечная лоханка может значительно увеличиваться в размерах и превращаться в кисту брюшной полости.
 - Б. Разрыв почечной чашки приводит к развитию асцита и перинефральной уриномы.
 - В. Обструкция ЛМС чаще двусторонняя.
 - Г. Обструкция ЛМС может быть связана с дисплазией почек.
3. Какое из перечисленных ниже утверждений о лечении обструкции ЛМС не является верным?
 - А. Для внутриутробной коррекции обструкции, как правило, устанавливают стент типа Double-J pigtail.
 - Б. Степень выраженности гидронефроза и объем амниотической жидкости оценивают в динамике при помощи повторного проведения УЗИ плода.
 - В. Если после родов выполняют хирургическую коррекцию порока, операцией выбора должна быть пиелопластика.
 - Г. Предикторы плохого прогноза — развитие перинефральной уриномы или большой кисты брюшной полости.
4. При каком из перечисленных ниже состояний прогноз более благоприятный?
 - А. Мегацистис-микроколон-интестинальный гипоперистальтический синдром.
 - Б. Клапаны задней уретры.
 - В. Атрезия уретры.
 - Г. Обструкция ЛМС.

Публикуются с разрешения из: Anderson Publishing Ltd., from Victoria T., et al. *Fetal MRI of common non-CNS abnormalities: a review.* // *Appl. Radiol.* 2011. Vol. 40, N 6. P. 8–17. © Anderson Publishing Ltd.

ОТВЕТЫ

Обструкция пиелoureтрального сегмента

1. А, Б, В и Г.
2. В.
3. А.
4. Г.

Список литературы

- Al-Shibli A.I., Chedid F., Mirghani H. et al. The significance of fetal renal pelvic dilatation as a predictor of postnatal outcome // J. Matern. Fetal Neonatal Med. 2009. Vol. 22, N 9. P. 797–800. URL: <http://www.ncbi.nlm.nih.gov/pubmed/19557659>. (date of access May 30, 2012)
- Bethune M. Literature review and suggested protocol for managing ultrasound soft markers for Down syndrome: thickened nuchal fold, echogenic bowel, shortened femur, shortened humerus, pyelectasis and absent or hypoplastic nasal bone // Australas Radiol. 2007. Vol. 51, N 3. P. 218–225. URL: <http://www.ncbi.nlm.nih.gov/pubmed/17504311>. (date of access May 30, 2012)
- Chertin B., Pollack A., Koulikov D. et al. Conservative treatment of ureteropelvic junction obstruction in children with antenatal diagnosis of hydronephrosis: lessons learned after 16 years of follow-up // Eur. Urol. 2006. Vol. 49, N 4. P. 734–738. URL: <http://www.ncbi.nlm.nih.gov/pubmed/16504374>. (date of access May 30, 2012)

Перекрестная ссылка

Ultrasound: The REQUISITES. 2nd ed. P. 465.

Комментарий

Дифференциальная диагностика

В ретроперитонеальном пространстве выявлена кистозная структура, расположенная в области почек. Прежде всего следует определить, является ли данное образование кистой, например при поликистозе почек, или признаком гидронефроза. При гидронефрозе кистозная структура представляет собой расширение чашечно-лоханочной системы, что упрощает постановку диагноза (рис. А и Б). Односторонняя обструкция ЛМС встречается чаще, чем двусторонняя. При двусторонней обструкции ЛМС может развиваться двусторонний гидронефроз (рис. А). В этом случае мочевой пузырь не увеличен в размерах. Аналогично при двусторонней обструкции пузырно-мочеточникового соустья размер мочевого пузыря остается не увеличенным, однако отмечается двустороннее расширение мочеточников. Следует исключить пузырно-мочеточниковый рефлюкс,

при котором могут отмечаться значительные вариации в размерах мочеточников и лоханок справа и слева. Рефлюкс часто встречается у новорожденных.

Клапаны задней уретры и атрезия уретры приводят к утолщению стенки и увеличению мочевого пузыря. При клапанах задней уретры шейка мочевого пузыря приобретает вид «замочной скважины». Как правило, при обеих патологиях развивается тяжелый гидронефроз и зачастую маловодие. Редкими причинами двусторонней дилатации почечных лоханок и мочеточников являются двустороннее уретероцеле или мегацистис-микроколон-интестинальный гипоперистальтический синдром.

Ультразвуковые признаки

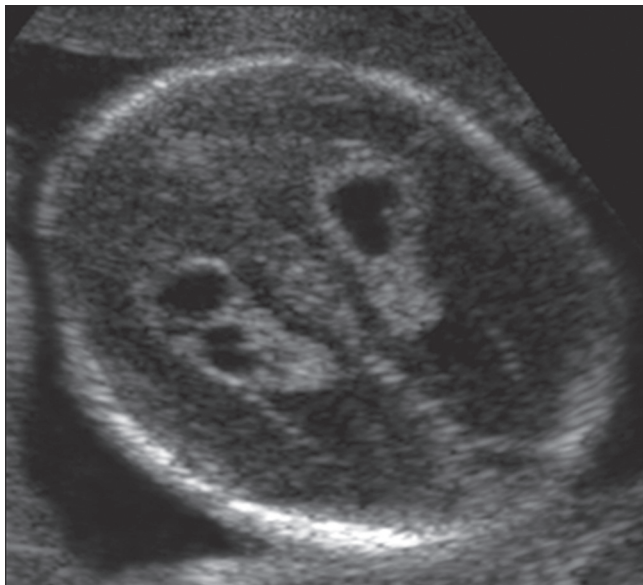
Основной признак обструкции ЛМС — расширение почечной лоханки. Расширение почечной лоханки классифицируют по степеням в соответствии с размером лоханки и сроком беременности. Расширение почечных чашек также классифицируют по степеням: отсутствует, умеренное, значительное (рис. В). При решении вопроса о расширении почечной лоханки следует провести УЗИ почек новорожденного, позволяющее оценить состояние паренхимы почек. Существует много вариантов классификации степени расширения почечной лоханки у плода, однако общепринятая система до сих пор отсутствует. С целью более точного определения степени выраженности гидронефроза и выявления сопутствующих аномалий развития возможно выполнение МРТ плода (рис. Г).

Важной в постановке диагноза также является оценка состояния второй почки на предмет аномалий ее развития. При обструкции ЛМС аномалии развития контралатеральной почки встречаются редко, в 20% случаев, и могут быть представлены двусторонней обструкцией ЛМС, поликистозной дисплазией контралатеральной почки и реже агенезией почки. Наиболее важный прогностический фактор для выживаемости плода и новорожденного — неизменное количество амниотической жидкости.

Прогноз и ведение

Дальнейшее ведение включает повторные проведения УЗИ плода для определения степени расширения почечной лоханки и наличия каликозктазии. Крайне важна пренатальная оценка количества амниотической жидкости. После родов в большинстве случаев применяют консервативную терапию, кроме ситуаций прогрессирования гидронефроза или ухудшения функции почек.

СЛУЧАЙ 5



Анамнез: беременной пациентке выполняют рутинное УЗИ на 20-й неделе беременности.

1. Что из перечисленного следует включить в дифференциально-диагностический ряд (выберите все подходящее)?
 - А. Вентрикуломегалия.
 - Б. Киста сосудистого сплетения.
 - В. Внутричерепное кровоизлияние.
 - Г. Семилобарная голопрозэнцефалия.
 - Д. Мальформация Денди—Уокера.
2. Что из перечисленного ниже не является верным утверждением о кисте сосудистого сплетения?
 - А. Такие кисты, как правило, доброкачественные.
 - Б. Часто эти кисты носят транзиторный характер и к III триместру исчезают.
 - В. Эти кисты могут быть одно- или двусторонними.
 - Г. При таких кистах высок риск развития гидроцефалии.
3. Сосудистое сплетение присутствует во всех отделах боковых желудочков, кроме...
 - А. Переднего рога бокового желудочка.
 - Б. Тела бокового желудочка.
 - В. Треугольника бокового желудочка.
 - Г. Височного рога бокового желудочка.
4. Какая хромосомная аномалия чаще всего встречается у пациентов с кистами боковых желудочков?
 - А. Трисомия 13.
 - Б. Трисомия 18.
 - В. Трисомия 21.
 - Г. Кариотип X0.

ОТВЕТЫ

Кисты сосудистого сплетения

1. А, Б и В.
2. Г.
3. А.
4. Б.

Список литературы

- Beke A., Barakonyi E., Belics Z. et al. Risk of chromosome abnormalities in the presence of bilateral or unilateral choroid plexus cysts // *Fetal Diagn. Ther.* 2008. Vol. 23, N 3. P. 185–191. URL: <http://www.ncbi.nlm.nih.gov/pubmed/18417976>. (date of access May 30, 2012)
- Bethune M. Time to reconsider our approach to echogenic intracardiac focus and choroid plexus cysts // *Aust. N. Z. J. Obstet. Gynaecol.* 2008. Vol. 48, N 2. P. 137–141. URL: <http://www.ncbi.nlm.nih.gov/pubmed/18366485>. (date of access May 30, 2012)
- Fong K., Chong K., Toi A. et al. Fetal ventriculomegaly secondary to isolated large choroid plexus cysts: prenatal findings and postnatal outcome // *Prenat. Diagn.* 2011. Vol. 31, N 4. P. 395–400. URL: <http://www.ncbi.nlm.nih.gov/pubmed/21328578>. (date of access May 30, 2012)

Перекрестная ссылка

Ultrasound: The REQUISITES. 2nd ed. P. 395–397.

Комментарий

Дифференциальная диагностика

В данном случае в обоих боковых желудочках мозга лоцируются гипозоногенные структуры с четкими контурами. Подобная находка — классический признак кисты сосудистого сплетения. Чаще всего похожую картину можно выявить при внутрижелудочковых кровоизлияниях, когда образующиеся тромбы со временем подвергаются реканализации и приобретают гипозоногенную структуру. Однако внутрижелудочковые кровоизлияния чаще всего возникают в конце второго или начале III триместра беременности. Кисты сосудистого сплетения обычно обнаруживают при скрининговом УЗИ на 18–20-й неделях беременности. Хотя они редко бывают крупными и двусторонними, их можно ошибочно принять за вентрикуломегалию. Сами по себе кисты сосудистого сплетения редко приводят к ее развитию, но при значительном размере кист они могут имитировать картину вентрикуломе-

галии. В данном случае гипозоногенные образования с четкими краями, лоцированные в пределах эхогенного сосудистого сплетения боковых желудочков, являются практически патогномичным признаком кисты сосудистого сплетения.

Ультразвуковые признаки

Постановка диагноза кисты сосудистого сплетения не вызывает затруднений и основана на выявлении гипозоногенного образования с четкими границами и хорошо определяющейся стенкой, расположенного в области сосудистого сплетения в верхней или нижней части бокового желудочка. Чаще всего кисты выявляют в нижней части бокового желудочка, поскольку визуализация верхней его части обычно затруднена за счет расположенных выше костей черепа. Кисты могут быть одно- или двусторонними, а также множественными (см. рис.). Кистой сосудистого сплетения называют кисту свыше 2 мм в диаметре, расположенную в области сосудистого сплетения. Следует отличать кисту от нормальной гетерогенной структуры сосудистого сплетения, не являющейся кистой.

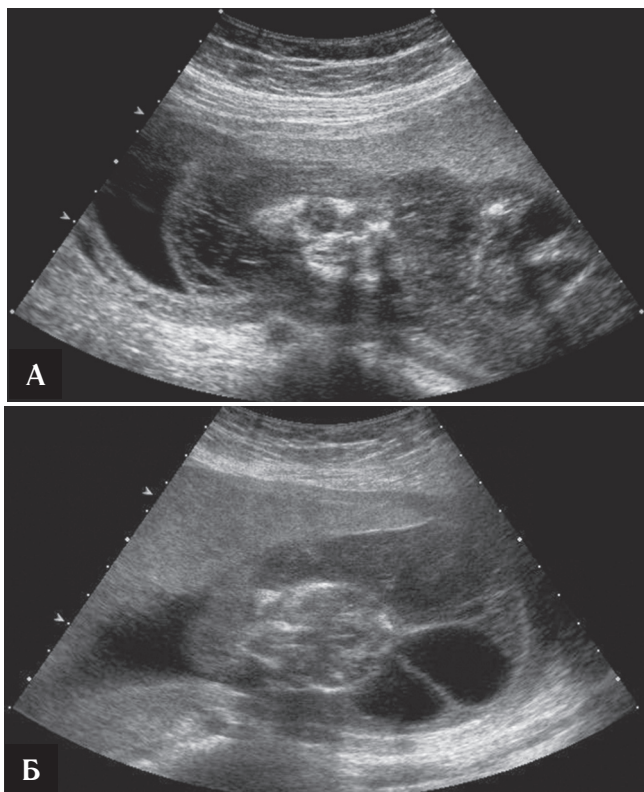
Прогноз и ведение

При отсутствии иных сопутствующих аномалий развития следует трактовать кисты сосудистого сплетения как вариант анатомической нормы. Родители обычно беспокоятся при выявлении у плода «кист в мозге». Следует успокоить их, сообщив, что такие кисты — вариант нормы и обычно к III триместру уменьшаются в размерах. Лишь в редких случаях остатки кист сохраняются после рождения.

Хотя кисты сосудистого сплетения — доброкачественные, эти транзиторные образования указывают на высокий риск трисомии 18. При выявлении кисты сосудистого сплетения следует особенно тщательно исследовать состояние плода. Необходимо сообщить беременной, что в большинстве случаев кисты носят доброкачественный характер и не влияют на исход беременности. С повышением качества ультразвуковых аппаратов кисты сосудистого сплетения стали выявлять чаще, чем раньше.

При обнаружении кисты сосудистого сплетения следует соотнести возраст пациентки и значения биохимических маркеров. Кроме того, следует провести прицельное УЗИ с целью выявления аномалий, развивающихся при трисомии 18. Трисомия 18 также называют трисомией по группе E, или синдромом Эдвардса.

СЛУЧАЙ 6



Анамнез: перед вами беременная пациентка, в анамнезе у которой аномалия развития плода.

1. Какие патологии следует включить в дифференциально-диагностический ряд, основываясь на рис. А и Б (выберите все подходящее)?
 - А. Тахикардия у плода.
 - Б. Анемия плода.
 - В. Кистозная гигрома плода.
 - Г. Хромосомные аномалии.
 - Д. Резус-конфликт.
2. Какое из перечисленных ниже утверждений о водянке плода не является верным?
 - А. Чаще всего причиной развития водянки плода является резус-конфликт.
 - Б. При неиммунной водянке плода выпоты образуются в двух и более полостях тела.
 - В. При водянке плода появляются анasarка и выпоты в одной и более полостях тела.
 - Г. Этиология неиммунной водянки плода — аномалии развития сердца.
3. Какое из перечисленных ниже утверждений о кистозной гигроме плода не является верным?
 - А. Кистозные гигромы плода возникают в результате нарушения коммуникации между грудным лимфатическим протоком и яремной веной.
 - Б. При наличии перегородок в полости кистозной гигромы прогноз лучше, чем в отсутствие таких перегородок.
 - В. Кистозные гигромы часто появляются при кариотипе X0.
 - Г. При кистозных гигромах плод часто погибает.
4. Какое из перечисленных утверждений о синдроме Шерешевского—Тернера не является верным?
 - А. У пациентов с синдромом Шерешевского—Тернера имеется предрасположенность к формированию коарктации аорты.
 - Б. У пациентов с синдромом Шерешевского—Тернера имеется предрасположенность к развитию подковообразной почки.
 - В. При синдроме Шерешевского—Тернера вероятно возникновение дисгенезии гонад.
 - Г. Взрослые пациенты с синдромом Шерешевского—Тернера имеют нормальный рост.

ОТВЕТЫ

Кистозная гигрома и водянка плода

1. А, Б, В, Г и Д.
2. А.
3. Б.
4. Г.

Список литературы

Ganapathy R., Guven M., Sethna F. et al. Natural history and outcome of prenatally diagnosed cystic hygroma // *Prenat. Diagn.* 2004. Vol. 24, N 12. P. 965–968. URL: <http://www.ncbi.nlm.nih.gov/pubmed/15614877>. (date of access May 30, 2012)

Has R. Non-immune hydrops fetalis in the first trimester: a review of 30 cases // *Clin. Exp. Obstet. Gynecol.* 2001. Vol. 28, N 3. P. 187–190. URL: <http://www.ncbi.nlm.nih.gov/pubmed/11530871>. (date of access May 30, 2012)

Tanriverdi H.A., Hendrik H.J., Ertan A.K. et al. Hygroma colli cysticum: prenatal diagnosis and prognosis // *Am. J. Perinatol.* 2001. Vol. 18, N 8. P. 415–420. URL: <http://www.ncbi.nlm.nih.gov/pubmed/11733855>. (date of access May 30, 2012)

Перекрестная ссылка

Ultrasound: The REQUISITES. 2nd ed. P. 406–410, 419–422.

Комментарий

Дифференциальная диагностика образования в области шеи

В настоящей ситуации следует думать о двух возможных патологиях. Первая — это образование в области плода. Дифференциально-диагностический ряд включает кистозную гигрому, опухоль шеи, энцефалоцеле. В данном случае отмечается скопление жидкости в полостях тела плода и утолщение кожи. Наиболее вероятен диагноз кистозной гигромы плода. Синонимы этого термина — диффузная лимфангиоэктазия, диффузная лимфангиома, гигрома шеи и лимфогенная киста шеи. Во внутриутробном периоде развиваются первичные лимфатические мешки, расположенные латеральнее яремной вены. Правый и левый грудные лимфатические протоки соединяются с яремными мешками и млечной цистерной. Нарушение коммуникации между этими первичными частями лимфатической системы и яремной веной приводит к накоплению лимфы в яремных лимфатических мешках и тканях, в результате чего появляется кистозная гигрома. У пациентов с этой патологией часто можно выявить *выйную связку*. Наличие выйной связки указывает на значительно худший прогноз, в том числе повышенный риск анеуплоидий, водянки, иных

аномалий развития плода и невынашивания беременности.

Дифференциальная диагностика при водянке плода

Дифференциально-диагностический ряд при водянке плода обширен и включает рассмотрение иммунных и неиммунных причин водянки. В США эффективная профилактика резус-иммунизации привела к тому, что большинство случаев водянки плода носят неиммунный характер. Основные причины, обуславливающие ее развитие, это сердечная недостаточность с высоким сердечным выбросом, обструкция путей венозного возврата (например, врожденная КАМЛ), снижение онкотического давления плазмы и синтеза альбуминов, повышение проницаемости капилляров, как, например, при инфекциях, а также обструкция лимфатических путей, как в данном случае, при кистозной гигроме.

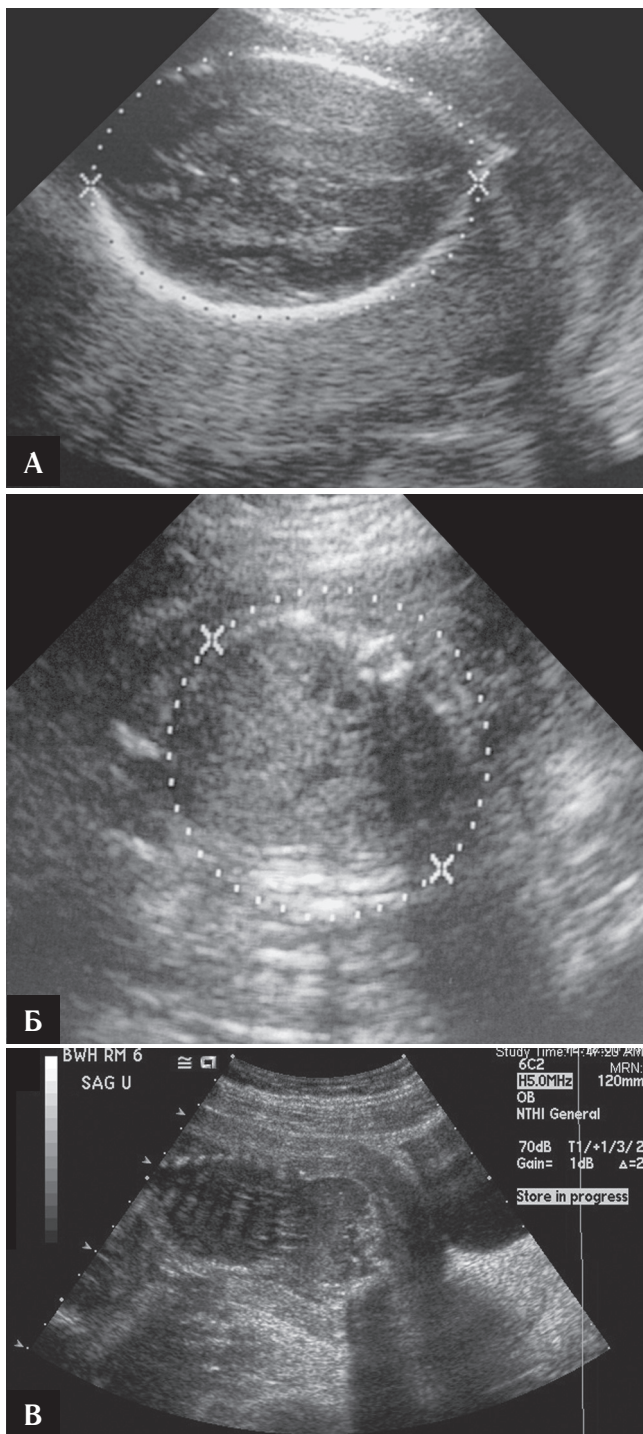
Ультразвуковые признаки

Ультразвуковым признаком кистозной гигромы является образование в области шеи, содержащее перегородки или без них, обычно сочетающееся с диффузной анасаркой всего тела плода (рис. А и Б). Анасарка во II триместре — достоверный клинический признак. Кроме того, возможна форма кистозной гигромы без анасарки, характеризующаяся отдельными кистозными образованиями в области шеи, головы, грудной клетки, причем прогноз при данной форме заболевания хороший.

Прогноз и ведение

Прогноз при водянке плода зависит от конкретного диагноза. При кистозной гигроме плода повышен риск других патологий развития, в том числе синдрома Шерешевского–Тернера (кариотип X0) и синдрома Нунан (псевдо-Тернер-синдром). У новорожденных с синдромом Шерешевского–Тернера отмечаются низкий рост, крыловидные складки на шее, пороки развития сердца, дисгенезия гонад. При водянке плода важно выполнение расширенного УЗИ. Основной подход к ведению пациенток с водянкой плода предполагает проведение амниоцентеза с последующим кариотипированием и тщательное эхографическое исследование с целью выявления возможных сопутствующих аномалий развития. При необходимости немедленной постановки диагноза возможно выполнение кордоцентеза. Дальнейшие терапевтические мероприятия зависят от конкретной этиологии процесса. При тахикардиях, которые можно выявить с помощью эхографии в М-режиме, возможно назначение лекарственной терапии для достижения нормального синусового ритма у плода.

СЛУЧАЙ 7



Анамнез: пациентке выполняют эхографическое исследование плода во II триместре беременности в связи с несоответствием размеров матки сроку беременности по данным физикального обследования.

1. Что из перечисленного следует включить в дифференциально-диагностический ряд при обнаружении маловодия во II триместре, как в данном случае (рис. А и Б), и в III триместре (другой плод, рис. В)? (Выберите все перечисленное).
А. Преждевременный разрыв плодных оболочек (ПРПО).
Б. Переношенную беременность.
В. Синдром Поттера.
Г. Внутриутробную гибель плода.
2. Что является количественным критерием оценки степени тяжести маловодия?
А. Индекс амниотической жидкости.
Б. Индекс резистентности.
В. Пульсационный индекс.
3. Что является наиболее вероятной причиной смерти новорожденного?
А. Застойная сердечная недостаточность.
Б. Гипоплазия легких.
В. Почечная недостаточность.
Г. Задержка роста плода.
4. Каково возможное серьезное осложнение разрыва плодных оболочек в краткосрочном периоде?
А. Дисплазия тазобедренного сустава.
Б. Застойная сердечная недостаточность.
В. Косолапость.
Г. Хориоамнионит.

ОТВЕТЫ

Маловодие

1. А, В и Г.
2. А.
3. Б.
4. Г.

Список литературы

- Cunningham F.G., MacDonald P.C., Gant N.F. et al. Placental disorders: disease and abnormalities of the fetal membranes // Williams Obstetrics. 20th ed. / eds F.G. Cunningham, J.W. Williams. Stamford, CT: Appleton and Lange, 1997. P. 664–665.
- Kilbride H.W., Yeast J., Thibeault D.W. Defining limits of survival: lethal pulmonary hypoplasia after midtrimester premature rupture of membranes // Am. J. Obstet. Gynecol. 1996. Vol. 175, N 3. Pt 1. P. 675–681. URL: <http://www.ncbi.nlm.nih.gov/pubmed/8828433>. (date of access May 30, 2012)
- Ott W.J. Reevaluation of the relationship between amniotic fluid volume and perinatal outcome // Am. J. Obstet. Gynecol. 2005. Vol. 192, N 6. P. 1803–1809. URL: <http://www.ncbi.nlm.nih.gov/pubmed/15970814>. (date of access May 30, 2012).

Перекрестные ссылки

Ultrasound: THE REQUISITES. 2nd ed. P. 458, 460.

Комментарий

УЗИ в диагностике маловодия

В связи с анамнезом малого для срока гестации размера матки проведено УЗИ плода во II и III триместрах. Несоответствие количества амниотической жидкости нормальным значениям может указывать на патологию плода, плаценты и заболевание матери. Маловодие диагностируют при объеме околоплодных вод ниже 5 перцентиля для данного гестационного возраста. Объем амниотической жидкости достигает пика во II триместре. Хотя диагноз можно установить на основании суммы четырех перпендикулярных измерений вод, субъективная оценка количества амниотической жидкости также является точной.

Ультразвуковая диагностика при двусторонней агенезии почек

При выраженном маловодии необходимо срочное проведение эхографического исследования с целью поиска его причины (рис. А–В). При оценке анатомии плода следует установить наличие почек (рис. Б) и мочи в мочевом пузыре. При двусторонней агенезии почек отсутствуют обе почки и жидкость в мочевом пузыре. В данном примере двусторонней агенезии почек можно сразу установить наличие патологического объема амниотической жидкости (рис. А и Б). Почки плода можно визуализировать на 12–14-й неделях гестации. Во внутриутробном периоде надпочечники

имеют большой размер и могут быть ошибочно приняты за почки, а мочевой пузырь не визуализируется. Для выявления почечных артерий целесообразно использовать эхографию в режиме цветового доплеровского картирования. Тяжелая двусторонняя обструкция мочевых путей или любая иная двусторонняя аномалия развития почек, при которой страдает их функция, также может приводить к выраженному маловодию.

Ультразвуковая визуализация при спонтанном разрыве плодных оболочек

В данном случае спонтанного разрыва амниотических оболочек наблюдается выраженное маловодие (см. рис. В). Часто возможна визуализация почек и мочевого пузыря. При спонтанном разрыве амниотических оболочек, если значение индекса амниотической жидкости <1, факторами, определяющими исход для плода, будут длительность воздействия тяжелого маловодия и срок беременности на момент разрыва. При разрыве оболочек до 25-ой недели беременности и продолжительности тяжелого маловодия более 2 нед более 90% плодов погибают. Для выявления клинических симптомов воспалительных осложнений (хориоамнионит) проводят тщательное наблюдение за состоянием беременной. В 20% случаев разрыв амниотических оболочек приводит к летальной гипоплазии легких. Выраженное маловодие из-за разрыва амниотических оболочек может приводить к деформации конечностей у плода. Фактически такие деформации, включая косолапость и врожденную дисплазию тазобедренных суставов, были у 80% плодов, рожденных после 2 нед выраженного маловодия.

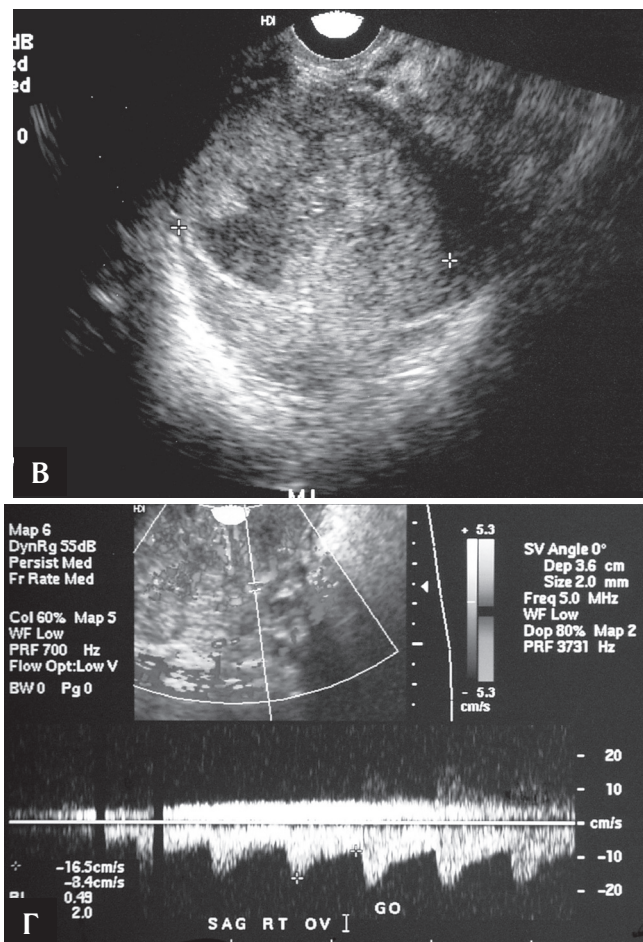
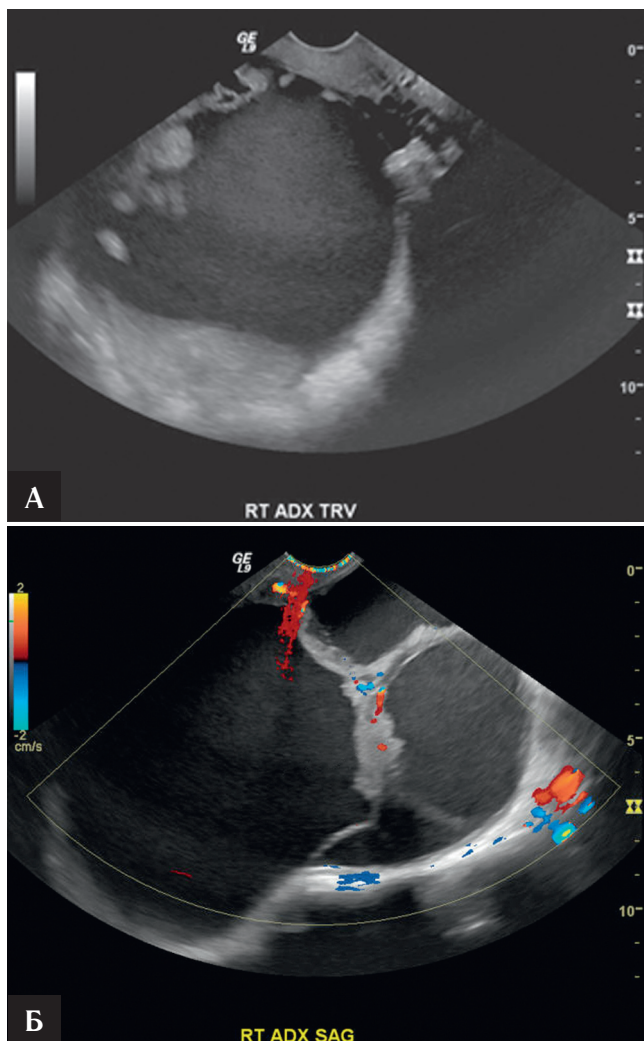
Иные причины маловодия

Иными причинами маловодия могут выступать задержка роста плода или его гибель, хромосомные аномалии, пороки развития (например, кистозная гигрома). Причинами со стороны матери могут служить артериальная гипертензия, сахарный диабет и преэклампсия. При любой первичной диагностике маловодия с интактными амниотическими оболочками для выявления плацентарной недостаточности необходимо выполнять ультразвуковое цветовое доплеровское картирование артерии пуповины, которое позволит определить нарушения параметров кровотока. С целью исключения такой причины маловодия, как спонтанный разрыв плодных оболочек, следует выяснить у беременной, не подтекают ли у нее воды.

Переношенная беременность

При переношивании беременности количество амниотической жидкости может уменьшаться. Иногда это может привести к компрессии пуповины и децелерациям сердечного ритма плода. Наблюдение: частое измерение индекса амниотической жидкости, субъективное количественное измерение объема жидкости, оценка матерью движений плода и фетальный нестрессовый тест.

СЛУЧАЙ 8



Анамнез: у женщины 55 лет в постменопаузе пальпаторно определяется образование в правой половине малого таза.

1. Что из перечисленного следует включить в дифференциально-диагностический ряд, основываясь на результатах проведения эхографического исследования (рис. В и Г)? (Выберите все подходящее).
 - А. Рак яичника.
 - Б. Цистаденому.
 - В. Тубоовариальный абсцесс.
 - Г. Зрелую кистозную тератому.
 - Д. Доминантный фолликул.
2. Какой диагноз наиболее вероятен?
 - А. Рак яичника.
 - Б. Цистаденома.

В. Тубоовариальный абсцесс.

Г. Зрелая кистозная тератома.

3. О чем может свидетельствовать подобная форма кривой скорости кровотока в мягкотканном компоненте образования?
 - А. Доброкачественный процесс.
 - Б. Подозрение на злокачественность.
 - В. Высокая резистентность.
4. Какое доброкачественное образование яичника характеризуется невысоким диастолическим кровотоком?
 - А. Тубоовариальный абсцесс.
 - Б. Эндометриодная киста.
 - В. Зрелая кистозная тератома.
 - Г. Простая киста яичника.