

Глава 2

МЕТОДЫ И ОСОБЕННОСТИ ОБСЛЕДОВАНИЯ В ТРАВМАТОЛОГИИ И ОРТОПЕДИИ

Обследование больных с повреждениями и заболеваниями опорно-двигательной системы основано на общих принципах, принятых в медицине, на знаниях пропедевтики с учетом специфических особенностей в травматологии и ортопедии.

ЖАЛОБЫ БОЛЬНОГО

Жалобы могут быть основные и второстепенные. Основными жалобами можно считать те, что беспокоят больного больше всего и определяют клиническую картину повреждения. Второстепенные жалобы бывают связаны, например, с обострением сопутствующих заболеваний.

Каждая жалоба требует описания, выяснения ее появления, например при попытке движения, ощупывании. Если основу жалоб составляет боль, то необходимо выяснить ее точную локализацию, иррадиацию, интенсивность и продолжительность. Нельзя также упускать из виду стрессовое состояние пострадавших после полученной травмы, в силу чего они не всегда способны адекватно как оценивать свое общее состояние, так и формулировать жалобы. Пациенты с множественными, сочетанными и комбинированными травмами, поступающие в состоянии шока крайней тяжести, могут предъявлять весьма несущественные жалобы или не предъявлять их вовсе в состоянии комы.

ИСТОРИЯ НАСТОЯЩЕГО ЗАБОЛЕВАНИЯ (*ANAMNESIS MORBI*)

При обращении пациента по поводу травмы нужно отметить в медицинской документации точное время обращения — дату, время. Это относится не только к врачам-травматологам, но и к специалистам любого профиля, которым пациент сообщил о факте травмы.

Порой сам пострадавший не может рассказать об обстоятельствах травмы в силу тяжелого общего состояния, например при ретроградной амнезии при ЧМТ или при поступлении в медицинское учреждение в бессознательном состоянии. Именно поэтому анамнез собирают не только со слов самого больного, но и со слов его родственников, очевидцев, сотрудников скорой помощи, правоохранительных органов. В описании анамнеза необходимо указать, кто является источником информации — сам пациент, родственники или другие лица (например, «со слов больного...», «со слов бригады скорой медицинской помощи...» и пр.).

Важно помнить, что врач не может настаивать на получении сведений, которые пострадавший хочет скрыть. Анамнез собирают исключительно с целью максимально эффективного оказания медицинской помощи.

Для больного с травмой полный анамнез заключается в максимально возможном выяснении следующих фактов.

- ▶ **Что произошло?** Выясняют непосредственный механизм получения травмы (например, падение, ранение).
- ▶ **Где произошла травма?** Отмечают — на работе, дома, на улице, во время занятия спортом и т.д.:
 - если произошло дорожно-транспортное происшествие — по возможности выяснить точный адрес происшествия, кем являлся пострадавший (водителем транспортного средства, пассажиром или пешеходом);
 - при насильственном характере травмы и нападении физических лиц указывается точный адрес происшествия, кто участвовал в нападении (известные или неизвестные лица);
 - при нападении и укусах животных — точный адрес происшествия, известное или неизвестное животное, осталось ли оно живым после нападения, факт провокации, возможность карантинного наблюдения за животным;
 - передача информации правоохранительным органам и организациям санитарно-эпидемиологического надзора осуществляется согласно законодательству с оформлением соответствующей документации.
- ▶ **Когда произошла травма?** Записывают дату, точное время. Знание срока, прошедшего с момента повреждения, может в значительной степени облегчить диагностику и выработку лечебной тактики.

- **Каким образом произошло повреждение (механизм травмы)?** Различают прямой и непрямой механизмы повреждений:
- при прямом механизме точка приложения силы и место повреждения совпадают, например «бамперный перелом» голени (перелом обеих костей голени на одном уровне при ударе бампером автомобиля);
 - при непрямом механизме область повреждения не совпадает, а порой и значительно отстоит от точки приложения силы (например, перелом хирургической шейки плеча при падении на кисть отведенной руки);
 - существует ряд типичных механизмов травмы, на основании которых можно заподозрить тот или вариант наиболее часто встречающихся повреждений, что, в свою очередь, позволяет правильно вести диагностический поиск и избежать многих ошибок (например, при падении с высоты и приземлении на ноги наиболее характерны переломы позвоночника и пяточных костей, при приземлении на ягодичные области — переломы костей таза и позвоночника; переломы и вывихи таза и проксимального конца бедра возможны при «травме переднего щитка автомобиля»).
- **Характер первой помощи и условия транспортировки пострадавшего в лечебное учреждение.** При неадекватной и/или несвоевременно оказанной первой помощи могут появиться симптомы, связанные с развитием ранних осложнений (вторичное смещение костных фрагментов, вторично открытый перелом, нарушение периферического кровообращения или иннервации из-за непроведенной или неправильно проведенной транспортной иммобилизации либо остановки кровотечения). При ранее проводимом лечении пострадавшего с острой травмой, например при переводе из одного медицинского учреждения в другое, необходимо оценить точность диагноза, эффект лечения, учесть возможность развития осложнений, в том числе и ятрогенных.

ИСТОРИЯ ЖИЗНИ БОЛЬНОГО (ANAMNESIS VITAE)

В анамнезе жизни пострадавшего нужно выяснить те моменты, что могут оказать влияние на течение и лечение травмы.

Следует уточнять аллергологический анамнез (непереносимость различных медикаментов, вакцин, сывороток, наличие аллергических

заболеваний), сопутствующие перенесенные заболевания, травмы, оперативные вмешательства, тяжесть течения этих заболеваний.

Уточняют, проводились ли в прошлом переливания крови, кровезаменителей, были ли реакции на переливание. Также указывают наличие болезненных пристрастий (курение, употребление алкоголя, наркотиков) и социальный статус (место работы, профессия, должность).

НАСТОЯЩЕЕ СОСТОЯНИЕ БОЛЬНОГО (*STATUS PRAESENS*)

Общий осмотр больного

Необходимо помнить, что при обращении по поводу травмы основным правилом полноценного осмотра больного является его *полное обнажение*.

Больного можно осматривать в положении стоя, сидя или лежа, что зависит от характера полученной травмы и общего состояния. Пациентов с множественными, сочетанными и комбинированными повреждениями, доставляемых в приемный покой в состоянии крайней тяжести, нужно осматривать лежащими, с минимальным переключиванием с носилок на каталку, так как такое переключивание может не только вызвать тяжелые осложнения, но и привести к летальному исходу.

Обследование больных с множественной, сочетанной, комбинированной травмой, находящихся в очень тяжелом состоянии, проводят одновременно с реанимационными и противошоковыми мероприятиями. Снятие одежды с таких тяжелых больных крайне затруднительно и опасно из-за возможных серьезных осложнений во время раздевания. Именно поэтому одежду с больных лучше разрезать ножницами, что необходимо отметить в истории болезни.

Осмотр пострадавшего должен быть сравнительным (сравнение больной части с симметричным здоровым отделом туловища и конечностей).

Важно подробно осматривать и описывать состояние кожных покровов и слизистых оболочек, уделяя внимание всем видимым следам повреждений с указанием их точного размера и локализации, в том числе тех патологических изменений, которые на первый взгляд не связаны с причиной обращения.

Общий осмотр пострадавшего выявляет состояние больного, наличие сознания, алкогольного или наркотического опьянения (с обязательным описанием в истории болезни клинических признаков опья-

нения), оформлением соответствующей документации и обязательным исследованием крови на содержание в ней алкоголя в промилле.

Важным является определение положения больного. *Активное* положение свидетельствует, как правило, об относительном благополучии, когда повреждение существенно не отразилось на функции опорно-двигательной системы. *Пассивное* положение означает полную неподвижность и может касаться всего тела или какой-либо его части (конечностей) и всегда указывает на тяжесть повреждения. *Вынужденное* положение также может быть у всего туловища или у отдельной конечности. Пострадавший принимает его сознательно или несознательно для уменьшения либо прекращения болевых ощущений.

Кожные покровы характеризуются по цвету, наличию пигментации и депигментации и их локализации, наличию высыпаний и их локализации, а также по их влажности или сухости, толщине и эластичности складок, температуре и потоотделению. Важным является определение патологических изменений на коже с указанием размеров, окраски, количества, локализации и болезненности (рубцы, ссадины, гематомы, язвы, свищи).

Следует отмечать характер телосложения, степень развития подкожной жировой клетчатки, а также наличие отеков, их распространенность, выраженность и локализацию.

Также определяют локализацию пальпируемых лимфатических узлов, их величину, форму, консистенцию, болезненность, подвижность, сращение между собой и с окружающей клетчаткой, состояние кожи над ними.

Далее проводят описание органов по системам, исходя из традиционных схем обследования. Если из анамнеза известно о заболевании какой-либо системы, она описывается более подробно. При повреждении какой-либо из перечисленных систем ее описание выносится в описание места повреждения.

Методы физикального обследования

Метод **пальпации** позволяет выявить боль, которая дает возможность определить локализацию при повреждениях, локальную гипертермию при воспалительных процессах, гипотермию при нарушениях периферического кровотока. Пальпаторно выявляют отек, флюктуацию, инфильтрацию, пульсацию крови в сосудах, смещаемость, втяжение кожи. Также возможно выявить наличие костных отломков под кожей, их патологическую подвижность, наличие в суставах патологического выпота и крепитацию.

Крепитация — звуковой феномен, который бывает следствием трения костных отломков при переломах, наличия газа в подкожной клетчатке при анаэробной инфекции или наличия воздуха в подкожной клетчатке при травме груди (напряженный клапанный пневмоторакс). Также крепитацию можно выявить при воспалительных и рубцовых изменениях сухожильных влагалищ, суставных сумок (при крепитирующих тендовагинитах, бурситах) и организующихся гематомах.

Метод **перкуссии** обязателен при травмах грудной клетки и брюшной полости.

Метод **аускультации** применяется у всех больных с целью оценки состояния дыхательной и сердечно-сосудистой систем, имеет большое значение при диагностировании повреждений груди и живота.

Измерение длины конечностей — обязательный метод при осмотре любого пациента травматолого-ортопедического профиля. Можно определять изменение длины конечности, чаще всего укорочение, методом сравнения «на глаз»: осмотр согнутых в локтевых суставах верхних конечностей; осмотр согнутых в коленных и тазобедренных суставах нижних конечностей.

Однако метод этот недостаточно точен и может дать результат лишь при явном несоответствии длины сегментов. Более точным является сравнительное измерение с помощью сантиметровой ленты. Такое измерение позволяет не только определить разницу в длине конечностей, но и зафиксировать ее в сантиметрах в истории болезни, а в дальнейшем определить и динамику изменений при адекватном лечении.

Измерение длины конечностей осуществляют между опознавательными костными выступами и проводят у лежащего на жесткой кушетке пациента. Передние верхние ости подвздошных костей при этом должны располагаться на линии, перпендикулярной оси туловища, а руки и ноги вытянуты вдоль продольной оси. Если такое положение из-за ограничений движений придать не удастся, конечностям должно быть придано симметричное положение. Сантиметровая лента при этом должна быть натянута без провисания.

Измерения проводят, сравнивая симметричный сегмент конечностей на уровне их верхней, средней и нижней трети на одинаковых расстояниях от выбранных ориентиров. Такими ориентирами могут служить на *верхней конечности* мыщелки плечевой кости, локтевой отросток, шиловидный отросток лучевой кости; на *нижней конечности* — передняя верхняя ость подвздошной кости, большой вертел бедренной кости, суставная щель коленного сустава, верхний и нижний полюсы

надколенника, бугристость большеберцовой кости, наружная и внутренняя лодыжки.

Ось верхней конечности проходит через акромиальный конец ключицы, центр головки плечевой кости, головки лучевой и локтевой костей. В пронированном положении руки ось верхней конечности проходит через II палец кости, в супинированном положении руки ось верхней конечности проходит через IV палец.

Во фронтальной плоскости *ось нижней конечности*, или линия Микулича, проходит через переднюю верхнюю ость подвздошной кости, внутренний край надколенника, I палец стопы. В сагиттальной плоскости ось нижней конечности, или линия Брюкке, проходит через середину большого вертела к наружной лодыжке.

ОСМОТР МЕСТА ПОВРЕЖДЕНИЯ ИЛИ ЗАБОЛЕВАНИЯ (STATUS LOCALIS)

Подробно описывают состояние кожных покровов, деформации, наличие повреждения кожных покровов с точными размерами и характеристиками краев, указанием характера кровоснабжения и его нарушения, иннервации и ее нарушения, а также изменения функции и объема движений в смежных суставах.

Если конечность больного находится в вынужденном или пассивном положении, это свидетельствует о патологическом процессе в суставе либо о переломе костей конечностей.

Изменение оси конечности наблюдается при боковых искривлениях на протяжении диафиза кости или при нарушении конгруэнтности в суставах.

Искривление конечности во **фронтальной** плоскости называют:

- ▶ варусным (угол открыт кнутри);
- ▶ вальгусным (угол открыт кнаружи).

Искривление конечности в **сагиттальной** плоскости с образованием угла обозначают как:

- ▶ антекурвация (угол, открытый кпереди);
- ▶ рекурвация (угол, открытый кзади).

Классификация ишемий конечности

Важным диагностическим критерием служит степень ишемии конечности (табл. 2.1).

Таблица 2.1. Классификация ишемий конечности

Степень ишемии	Главные клинические признаки	Прогноз
I степень (компенсированная: полного прекращения кровообращения нет)	Сохранены активные движения, тактильная и болевая чувствительность	Угрозы омертвления конечности нет
II степень (некомпенсированная)	Утрата активных движений, а также тактильной и болевой чувствительности	Конечность омертвевает через 6–12 ч с момента нарушения кровообращения
III степень (необратимая)	Пассивные движения невозможны, мышцы при ощупывании твердые	Сохранение конечности невозможно
IV степень (некроз конечности)	Признаки сухой или влажной гангрены	Сохранение конечности невозможно

Нарушения иннервации конечности

Нарушения иннервации конечности могут возникнуть вследствие прямого механического пересечения или разрыва нерва, перерастяжения нерва, кровоизлияния в нерв, артериального спазма сосудов нерва и его ишемии, отека, сдавления нерва гематомой либо костными отломками. В результате этого возникает нарушение чувствительности в зоне иннервации периферических нервов конечности и, как следствие, двигательной функции конечности.

Выпадение двигательных волокон нерва выражается в утрате функции определенной мышцы, при этом для каждого нерва образуется типичное порочное положение.

- ▶ При повреждении **всего плечевого сплетения** (всех трех первичных стволов) с полным нарушением проводимости развиваются вялый паралич руки с отсутствием сухожильных и периостальных рефлексов, утрата всех произвольных движений верхней конечности и плечевого пояса, появляется анестезия на всей руке, за исключением верхних участков дельтовидной области.
- ▶ При повреждении **верхнего первичного ствола плечевого сплетения** возникает синдром верхнего паралича (паралич Дюшенна–Эрба), проявляющийся в выпадении отведения плеча, ротации и сгибания предплечья. Рука висит как плеть, и больной поднимает и сгибает больную руку с помощью здоровой руки, чувствительность расстроена по наружной поверхности плеча и предплечья, большинство движений кисти и пальцев, а также хватательная функция кисти сохраняются.

- ▶ При повреждении **нижнего первичного ствола плечевого сплетения** появляется синдром нижнего паралича (паралич Дежерин-Клюмпке) в виде паралича мелких мышц и сгибателей кисти пальцев с расстройством чувствительности по внутреннему краю плеча, предплечья и кисти.
- ▶ При повреждении **лучевого нерва** (рис. 2.1) отмечают повисшую или «висячую» кисть, отсутствие разгибания кисти и отведение I пальца кисти, выпадение чувствительности на тыльно-лучевой половине кисти, основных и средних фаланг I–II пальцев и частично пальцев. Повреждение этого нерва наиболее часто происходит на верхней конечности в связи с особенностями его анатомического расположения (близкое прилегание к плечевой кости).
- ▶ При повреждении **локтевого нерва** (рис. 2.2) формируется «когтеобразная кисть» («птичья лапа») вследствие атрофии межкостных мышц, отсутствует захват между IV и V пальцами, при сгибании кисти в кулак IV и V пальцы не сгибаются, отмечают выпадение чувствительности в области IV–V пальцев по ладонной и тыльной их поверхности и по кисти соответственно этим пальцам, также по ладонной и тыльной поверхности.
- ▶ При повреждении **срединного нерва** (рис. 2.3) возникает «кисть молящегося» («рука акушера»), проявляющаяся в отсутствии сгибания в дистальных и проксимальных межфаланговых суставах II–III пальцев и в межфаланговом суставе I пальца, а также «обезьянья лапа», то есть паралич мышц большого ладонного возвышения, который ведет к порочному положению I пальца (он остается в той же плоскости,

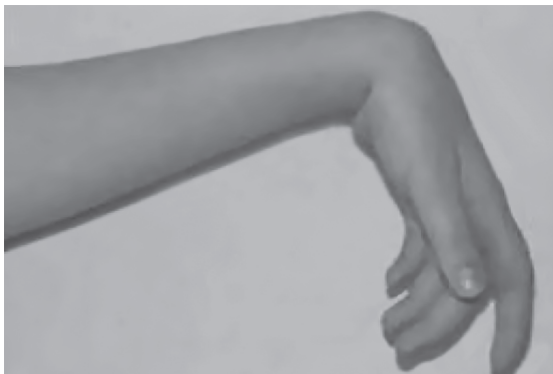

Рис. 2.1. Поражение лучевого нерва «висячая кисть»

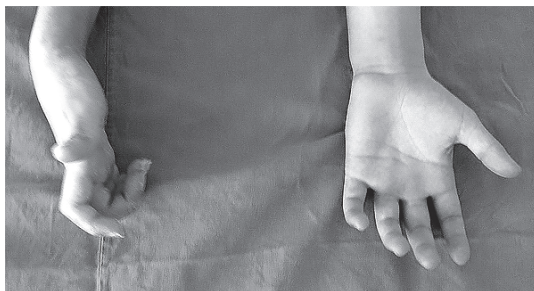

Рис. 2.2. Поражение локтевого нерва «когтистая лапа»

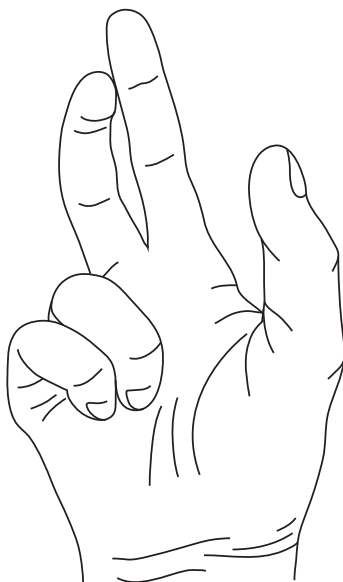


Рис. 2.3. Поражение срединного нерва. Попытка сжать кисть в кулак. «Рука акушера»

что и остальные пальцы) и потере чувствительности в области трех с половиной пальцев (I–II–III пальцы на ладонной поверхности и на 2/3 ладони соответственно этим пальцам).

- ▶ При повреждении **бедренного нерва** отсутствует разгибание голени в коленном суставе, ослаблено сгибание бедра. Возможны атрофия четырехглавой мышцы с выпадением коленного рефлекса, анестезия по передней поверхности бедра и по передневнутренней поверхности голени.

- ▶ При повреждении **седалищного нерва** возникают паралич мышц ниже коленного сустава, нарушение сгибания ноги в коленном суставе, выпадение движений в стопе и в пальцах стопы. Парализованная стопа свисает. Больной во время ходьбы высоко поднимает ногу, чтобы не задевать пол пальцами («петушиная» походка). Отмечают потерю чувствительности на голени и стопе, возможны трофические расстройства и каузалгия.
- ▶ При повреждении **малоберцового нерва** (рис. 2.4) разгибание стопы отсутствует. Стопа свисает вниз и внутрь. Возникает шлепающая «петушиная» походка, аналогичная походке при повреждении седалищного нерва. Чувствительность нарушена на передней и наружной поверхности голени и на тыльной части стопы. Повреждение этого нерва встречается на нижней конечности чаще других при переломах проксимального конца малоберцовой кости, а также при сдавлении его циркулярной гипсовой повязкой на фоне травматического отека.
- ▶ При повреждении **большеберцового нерва** (рис. 2.5) возникает паралич сгибателей стопы и пальцев, межкостных мышц, стопа имеет

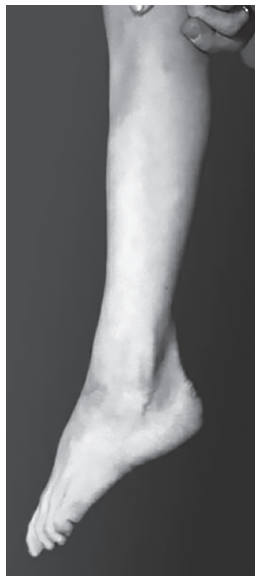

Рис. 2.4. Поражение малоберцового нерва — «конская» (эквинусная) стопа

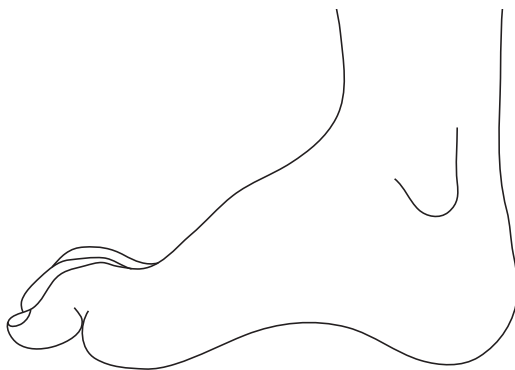


Рис. 2.5. Поражение большеберцового нерва — «пяточная» стопа

«когтистый» вид. Отмечают полую «пяточную» стопу, так как больной не может стоять на пальцах. Чувствительность выпадает на задней поверхности голени, на подошвенной части стопы и пальцев.

ДОПОЛНИТЕЛЬНЫЕ МЕТОДЫ ИССЛЕДОВАНИЯ

Рентгенологическое исследование

Рентгенологическое исследование проводят для диагностики повреждения или заболевания опорно-двигательной системы, контроля положения отломков, наблюдения за течением репаративного процесса перелома кости и оценки результатов лечения.

Рентгенографию костей и суставов производят не менее чем в двух стандартных взаимоперпендикулярных проекциях (в переднезадней и боковой). При необходимости можно сделать дополнительные проекции (с поворотом на 3/4, аксиальные, косые, с нагрузкой и др.). Необходимо, чтобы поврежденная область находилась в центре рентгеновского снимка. При повреждениях и заболеваниях диафиза длинных трубчатых костей рентгенограмма должна включать два сустава поврежденной кости, расположенные проксимальнее и дистальнее места повреждения; для получения качественного снимка необходимо правильное положение пациента.

При получении некачественных рентгеновских снимков или снимков в одной проекции делать заключение о характере повреждения либо заболевания не следует.

Ультразвуковое исследование

Ультразвуковое исследование (УЗИ), или ультразвуковое сканирование, — послойная визуализация органов и тканей на ультразвуковых установках. Метод основан на применении ультразвуковых волн с частотой свыше 20 кГц, хорошо проникающих через ткани и способных частично отражаться от границы двух сред с различной плотностью. Отраженный эхосигнал служит для формирования изображения на экране дисплея.

УЗИ — относительно недорогой метод, а переносная аппаратура дает возможность выполнения его даже вне специально оборудованных кабинетов.

Данное исследование позволяет выявлять разрывы сухожилий, наличие жидкости в суставе и параартикулярных тканях, в грудной и

брюшной полости. Его также рекомендовано назначать при исследовании патологии тазобедренного сустава у детей для анализа взаимоотношений головки бедренной кости с вертлужной впадиной.

Сцинтиграфия

Сцинтиграфия (радиоизотопное сканирование) — метод, позволяющий проанализировать распределение в организме введенных внутривенно радионуклидных ядер. После внутривенного введения радиофармпрепарата больного помещают в специальную камеру, в которой фиксируют радиоактивное излучение от его организма. Фотосканогаммы как всего тела, так и отдельных его частей получают в различных проекциях.

Радионуклидное сканирование скелета может подтвердить наличие патологии, показать ее распространение и выраженность по изменению метаболической активности тканей. Обнаруженные участки аномального накопления радиофармпрепарата можно разделить на участки его пониженного накопления (например, ранняя стадия остеонекроза) и повышенного накопления (переломы, опухоли, остеомиелит).

При остеопорозе с помощью сцинтиграфии могут быть диагностированы микропереломы в то время, когда на рентгенограммах патологию еще не обнаруживают. Основное и наиболее частое показание к применению сцинтиграфии — неопластические процессы.

Компьютерная томография

Компьютерная томография (КТ) — метод послойной визуализации органов и тканей с толщиной среза 0,1–11 мм. Во время исследования узкий пучок рентгеновских лучей «просматривает» тело больного по окружности на уровне крайнего противоположного слоя. Проходя через ткани, он частично поглощается и затем регистрируется датчиками, где преобразуется в электрический сигнал.

Метод позволяет четко видеть структуру костного вещества, определить плотность кости, состояние мягких тканей, суставных хрящей, позвоночного канала, таза, черепа, полости черепа и т.д.

КТ дает возможность более чем в 90% случаев точно установить диагноз патологических изменений опорно-двигательной системы.

Однако наличие металлических имплантатов в исследуемой области (эндопротезы, стержни, пластины, винты, спицы) может привести к появлению нежелательных артефактов и снизить информативность исследования.

Магнитно-резонансная томография

Магнитно-резонансная томография (МРТ) — метод, основанный на ремиссии поглощения протонами и/или нейтронами высокочастотных сигналов, находящихся в сильном магнитном поле.

Костно-мышечная система за счет высокой разницы сигналов от тканей хорошо подходит для МРТ-исследования.

МРТ наиболее информативна при травмах и заболеваниях позвоночного столба, а также суставов, для уточнения изменений в мягких тканях (связки, мышцы, хрящ). МРТ в костном режиме — «золотой стандарт» диагностики переломов без смещения.

При МРТ-исследовании возможно назначение внутрисуставного и внутривенного контрастирования.

К недостаткам данного метода можно отнести относительную длительность исследования, а также неинформативность его при наличии у больного водителей ритма и металлических имплантатов. Однако стоит отметить, что большинство современных металлоимплантатов изготавливается из материалов, не являющихся ферромагнетиками (титан, тантал). Соответственно при наличии таких имплантатов проведение МРТ не противопоказано.

Электромиография, электронейромиография

Электромиография — регистрация и анализ биоэлектрической активности мышечных волокон, в ходе которых выполняется определение и изучение вызванных потенциалов мышцы и нерва, полученных в результате их электрической стимуляции. Регистрация электрических потенциалов мышц осуществляется с помощью накожных или игольчатых электродов. В травматологии и ортопедии применяют для уточнения характера нарушения периферической иннервации, выяснения причины мышечных атрофий, для осуществления динамического контроля за состоянием нервной и мышечной систем и для оценки эффективности реабилитационных мероприятий.

Пункция сустава

Пункция сустава — диагностический метод и лечебная процедура одновременно. Содержимое сустава аспирируют с последующим микроскопическим исследованием и посевом, а в полость сустава вводят анестетики и другие лекарственные препараты.

Диагностическая артроскопия

Диагностическая артроскопия — инструментальный метод осмотра полости сустава и его составных частей с помощью артроскопа, позволяющий фотографировать патологические образования в полости сустава, забирать ткани для гистологического исследования, удалять свободные тела и образования, проводить операции при повреждении внутрисуставных структур (связки, мениски, хрящ).

ОБСЛЕДОВАНИЕ БОЛЬНЫХ

Обследование больных, поступающих со свежими повреждениями (травматологические больные), с последствиями повреждений или с заболеваниями опорно-двигательной системы (ортопедические больные), имеет ряд особенностей.

При обследовании больного с повреждениями следует помнить, что травматический шок, дыхательная недостаточность, острая кровопотеря, потеря сознания требуют проведения неотложных мероприятий. Именно поэтому устранение нарушения проходимости дыхательных путей, дренирование плевральной полости при напряженном клапанном пневмотораксе, восполнение объема циркулирующей жидкости при острой кровопотере и шоке, новокаиновые блокады при выраженных клинических признаках переломов должны предшествовать детальному обследованию больных, особенно при множественной, сочетанной и комбинированной травме.

Особенности обследования ортопедического больного

Обследование ортопедических больных, то есть больных с последствиями травмы и заболеваниями опорно-двигательной системы, имеет ряд отличий от обследования больных, обратившихся непосредственно после травмы. Как правило, они приходят на прием сами в плановом порядке, их общее состояние удовлетворительное, возможности для обследования менее ограничены во времени.

Жалобы больных и история настоящего заболевания

У больных с заболеваниями и последствиями травм опорно-двигательной системы подробно в хронологическом порядке выясняют, как возник, протекал и развивался патологический процесс.

При врожденных заболеваниях опорно-двигательной системы необходим подробный опрос для установления наследственного фактора. Для выяснения происхождения некоторых ортопедических заболеваний нужно знать возраст родителей, а также как протекала беременность у матери и какая она по счету, характер родов, была ли асфиксия у плода во время родов, обнаружены патологические изменения у ребенка сразу после рождения или они появились и были обнаружены позже и когда, имели ли ближайшие и отдаленные родственники подобную патологию.

При статических деформациях выясняют время появления первых признаков декомпенсации, ее характер, как передвигается больной (с дополнительной опорой или без нее), возможность самообслуживания.

При деформации стоп необходимо осмотреть обувь больного и обратить внимание на места снашивания (сбивает больной подошву или каблук, наружный или внутренний край обуви).

При воспалительных заболеваниях (например, рецидивирующий синовит, артрит, хронический остеомиелит) нужно выяснить характер процесса, его начало и течение (острое, подострое, длительное), характер изменения температуры тела, обширность поражения (множественное или одиночное поражение костей и суставов), предшествующее лечение.

При обследовании больного необходимо попросить его пройти несколько шагов по комнате. При этом врач осматривает больного спереди, сзади и сбоку. Наблюдая походку больного, сразу можно получить сведения о характере его моторных способностей, о состоянии и использовании мышечных сил, а также о координации выпавших мышечных групп и сохранении равновесия.

Обязательно нужно посмотреть, как больной встает с постели, со стула, как сидит, как опускается или поднимается по лестнице, как выполняет обычные функции (пишет, ест, одевается).

Общий осмотр ортопедического больного

Осмотр проводится в положении стоя спереди, стоя сзади, стоя в профиль, в движении (ходьба, приседание на корточки), а также в горизонтальном положении (лежа).

При осмотре спереди обращается внимание на положение головы, шеи, уровень надплечий, форму грудной клетки, форму живота, уровень передних подвздошных костей (это может свидетельствовать о наклоне таза и об изменении его взаимоотношений с нижними конечностями), симметрию верхних и нижних конечностей.

Осмотр сзади позволяет оценить положение лопаток, расположение остистых отростков позвонков, форму грудной клетки, состояние треугольников талии (треугольный просвет между внутренней поверхностью опущенных рук и туловищем с вершиной на уровне талии), строение и симметрию верхних и нижних конечностей сзади, а также наклон таза и взаимоотношения его с нижними конечностями.

Осмотр в профиль дает представление о состоянии изгибов позвоночника, профиле грудной клетки, живота, об углах сгибания в верхних и нижних конечностях, наклоне таза и взаимоположении таза с нижними конечностями.

При осмотре больного стоя определяют ось позвоночного столба на глаз, затем просят больного пригнуть подбородок к грудной клетке и сделать наклон вперед, обращая внимание на изменение оси позвоночного столба. При сколиозе начальной степени в этом положении выявляется степень искривления того или иного отдела позвоночного столба.

Осанка

Осанка человека определяется положением таза, изгибами позвоночного столба и положением головы по отношению к туловищу. В норме имеются три физиологических искривления позвоночного столба в сагиттальной плоскости — шейный лордоз, грудной кифоз и поясничный лордоз.

Патологическое искривление позвоночного столба в сагиттальной плоскости встречается в виде плоской спины (физиологические изгибы позвоночного столба уплощены), сутулой спины (усиленный грудной кифоз).

Патологическое искривление позвоночного столба во фронтальной плоскости называется *сколиоз*. Встречается грудной сколиоз, поясничный сколиоз, а также смешанный грудопоясничный, или S-образный сколиоз.

Обязательно измеряют окружность и длину конечностей, амплитуду движений в суставах конечностей и силу мышц.

Измерение длины конечностей

Приступая к измерению **длины конечности** сантиметровой лентой, нужно знать, что существует три вида укорочения: истинное, относительное и функциональное.

Истинное, или анатомическое (абсолютное) укорочение — уменьшение анатомической длины кости, сегмента как следствие неправильно сросшихся переломов, особенно в случаях смещения по длине и под углом, при разрушении эпифизов с последующим нарушением роста кости в длину либо же врожденное укорочение.

Относительное, или дислокационное укорочение происходит при нарушении взаиморасположения суставной головки с суставной впадиной (вывихи) и при смещении проксимальных концов при переломах диафизов (переломы проксимального отдела бедренной кости).

Функциональное, или кажущееся укорочение возникает как результат фиксированной патологической установки в одном либо нескольких суставах вследствие перенесенной травмы или заболевания (контрактура либо анкилоз сустава в порочном положении). При этом посегментное измерение не выявляет изменений длины сегмента или конечности.

Движения

Движения в суставах могут быть активными, когда их осуществляет сам больной, и пассивные, когда движения производит врач.

Амплитуда пассивных движений бывает больше амплитуды активных движений, поэтому амплитуда пассивных движений — показатель истинного размаха движений. Активные и пассивные движения измеряют при помощи угломера.

Измерение амплитуды движений проводят в сравнении со здоровой конечностью, а также с нормальными средними данными здорового человека этого же пола и возраста. Приступая к исследованию движений в суставах, нужно знать, что ограниченная подвижность суставов может быть обратимой или постоянной.

Обратимые ограничения у ортопедических больных бывают обусловлены мышечным напряжением, вызванным болью (болевая контрактура), застоём в периартикулярных тканях, исчезающим при повторных движениях, внутрисуставным выпотом, блокадой сустава вследствие наличия свободных внутрисуставных тел, а также спаечным процессом, то есть разрастанием внутрисуставной и внесуставной волокнистой ткани, теносиновитом, контрактурой мышц, фасций и сухожилий.

Постоянное ограничение подвижности сустава бывает вызвано внутрисуставными (фиброзный анкилоз, костный анкилоз, разрушение суставных поверхностей, подвывих сустава) и внесуставными причинами (рубцовые процессы суставной капсулы, фасций, сухожилий).

Исследование сустава нужно проводить строго методически, что позволит быстро и легко получить нужные сведения. Чаще начинают с осмотра суставов верхней конечности, переходя на суставы туловища и заканчивая суставами нижних конечностей.

При осмотре лежа больного следует уложить как можно удобнее, мышцы должны быть расслаблены. Если при осмотре сустава его необ-

ходимо вывести из нейтрального положения, избегают резких движений, укладывают конечность в удобное положение, объясняют больному цель исследования, что даст возможность получить нужные сведения.

ПОСТАНОВКА ДИАГНОЗА — ЗАКЛЮЧИТЕЛЬНЫЙ ЭТАП ОБСЛЕДОВАНИЯ БОЛЬНОГО

Диагноз у пострадавших с острой травмой

Диагноз при острой травме должен быть поставлен быстро и точно, так как от этого зависят экстренная медицинская, в том числе и хирургическая, помощь и исход — выздоровление, инвалидность, смерть.

Обследование пострадавшего часто проводят в условиях дефицита времени, отсутствия возможности полноценного клинического и инструментального исследования.

Не всегда можно рассчитывать на помощь и самого пострадавшего, который бывает неадекватен, дезориентирован, заторможен, агрессивен, может находиться в состоянии алкогольного опьянения или в бессознательном состоянии.

В первую очередь необходимо оценить общее состояние пострадавшего, выявить угрожающие жизни нарушения (шок, кровотечение, дыхательная недостаточность). Параллельно с диагностикой необходимо осуществлять мероприятия, направленные на поддержание или восстановление жизненно важных функций организма.

Предварительный диагноз отражает суть повреждения и его локализацию, на его основании оказывается первая врачебная помощь и проводится транспортировка в специализированный стационар.

Клинический диагноз предусматривает подробный сбор анамнеза, детальный осмотр пострадавшего, мнение об общем состоянии, тщательное обследование места повреждения, данные дополнительных методов обследования — рентгеноскопии, эндоскопии и т.д. Клинический диагноз в процессе дальнейшего обследования и лечения, в том числе и хирургического, может быть дополнен и уточнен. На основании клинического диагноза определяется и план лечения пострадавшего.

Окончательный диагноз может быть поставлен не сразу, а лишь через несколько дней. На основании окончательного диагноза определяется план исчерпывающего (до окончательного результата) лечения и реабилитации.

Диагноз при последствиях травм и заболеваний опорно-двигательной системы

Диагностика последствий травм и заболеваний опорно-двигательной системы отличается тем, что больной обращается за помощью в так называемом «холодном» периоде и у врача достаточно времени для беседы с больным, его детального осмотра и выполнения комплекса дополнительных исследований.

При воспалительных, дистрофических процессах, туберкулезе, ревматических заболеваниях костей и суставов диагностика бывает затруднительна, для постановки клинического диагноза требуется много дополнительных исследований, а также консультативное изучение больного врачами смежных специальностей. Однако все это позволяет уточнить диагноз и проводить адекватное лечение.

ВОПРОСЫ К ГЛАВЕ 2

1. Назовите отличие основных жалоб больного от второстепенных.
2. Какие факты наиболее полно необходимо отразить врачу при сборе анамнеза у пациента с травмой?
3. Какие варианты положения больного можно наблюдать у пациентов с травмой?
4. Через какие анатомические ориентиры проходят оси верхней и нижней конечностей?
5. Какие неврологические расстройства можно наблюдать у пациентов с повреждениями лучевого, локтевого, срединного, бедренного, седалищного и запирательного нервов?