

Методы выполнения биопсии

Энтони Росси, Эрика Х. Ли, Кишвер С. Нехал

ВВЕДЕНИЕ

Биопсия кожи представляет собой забор образца кожных покровов для гистологического исследования. Данный метод диагностики чрезвычайно эффективен в дерматологической практике. Несмотря на кажущуюся простоту, он может принести огромную пользу, особенно если клиницист понимает практическое применение и ограничения данного метода. Перед выполнением биопсии, как и перед проведением любого другого метода исследования, врач должен поставить пациенту предварительный диагноз, основываясь на распространенности поражения и его клинических проявлениях. Гистологический диагноз может помочь клиницисту провести дифференциальную диагностику схожих поражений. Поскольку биопсия считается «золотым стандартом» для диагностики поражений кожи, врач должен знать ключевые понятия метода.

ПОКАЗАНИЯ К ПРИМЕНЕНИЮ

Биопсия кожи выполняется [1]:

- для установления или исключения диагноза;
- мониторинга процесса развития болезни или эффективности лечения;
- определения размеров опухоли кожи;
- забора образца для посева (определения бактериального, грибкового или вирусного поражения кожи);
- забора тканей для оценки генетического материала и перестройки генов (Т-клеточные лимфомы);
- удаления тканей в косметических целях.

После принятия решения о выполнении биопсии до получения информированного согласия необходимо определиться с типом биопсии, а также выбрать и сфотографировать область, в которой планируется вмешательство. Кроме того, следует собрать медицинский анамнез, выбрать метод анестезии и рассмотреть необходимость антибиотикопрофилактики.

ВЫБОР МЕСТА ПРОВЕДЕНИЯ БИОПСИИ

Определяя объем и место забора тканей, необходимо учитывать не только диагностические показания, но и вероятные косметические последствия. При наличии единственного патологически измененного участка определить область вмешательства достаточно просто. Если же поражение занимает большую площадь, что наблюдается, например, при экзантемах, важно правильно выбрать место биопсии. В некоторых анатомических областях заживление ран происходит быстрее, а рубцы развиваются реже. Кроме того, вариабельность гистологического строения определенных областей может повлиять на оценку результатов исследования. По возможности рекомендуется избегать проведения биопсии ниже колена из-за повышенного риска инфицирования и длительного заживления ран в данной локализации. В областях, расположенных над суставами, также отмечается тенденция к медленному заживлению ран и формированию рубцов. Уход за ранами на спине может быть затруднительным [2], и в этой области часто отмечается формирование растянутых рубцов. По косметическим соображениям также следует избегать биопсии в центральной части лица.

Не менее важно выбрать образование, подлежащее биопсии. Объект исследования определяется с учетом макроскопического вида патологического процесса и предварительного диагноза клинициста. Вероятное злокачественное образование лучше всего иссекать целиком. Если это невозможно, биопсию следует выполнять в самой утолщенной части для оценки глубины распространения опухоли. При воспалительных заболеваниях диагностической ценностью обладают более свежие элементы поражения. Особенно это актуально, когда есть подозрение в отношении васку-

лита. Для достоверности диагностики важно избегать любых изменений, связанных с некрозом или вторичным инфицированием. При наличии первичных пузырьков или булл биопсию следует выполнять на границе между поражением и окружающей кожей [выбор места забора тканей для прямой иммунофлюоресценции (DIF) описан в разделе «Обработка тканей»]. При первичных язвах или некротических процессах необходимо взять биоптат из края поражения и из прилежащей неизменной кожи, так как в краях язвы часто могут наблюдаться псевдоэпителиоматозные или вторичные процессы. В крае кольцевидных эритем или бляшек обычно отмечаются более «активные» проявления заболевания по сравнению с центром (табл. 12.1).

ТАБЛИЦА 12.1
Типы поражений и соответствующие методы выполнения биопсий

Подозреваемые злокачественные новообразования	Эксцизионная биопсия или забор биоптата из самой утолщенной части опухоли
Воспалительные процессы	Самые свежие повреждения
Первичные везикулы или буллы	Край поражения плюс прилежащая кожа
Язва	Край язвы плюс прилежащая кожа
Кольцевидные пятна/бляшки	Выступающий край
Подозрение на панникулит	Инцизионная биопсия или метод двойного трепана

Место выполнения биопсии также определяет и предполагаемая глубина поражения, поскольку определенные дерматологические патологические процессы могут вовлекать более глубокие слои дермы (например, склеродермия), подкожную жировую клетчатку (например, панникулит) или фасции (например, эозинофильный фасциит). Если в этих случаях биопсия была проведена поверхностно, гистологический диагноз может быть не поставлен. Неубедительные данные, полученные при поверхностной биопсии новообразований, могут обусловить необходимость проведения повторного вмешательства.

ПРЕДОПЕРАЦИОННАЯ ОЦЕНКА

Хотя биопсия кожи является процедурой с низким риском, важно собрать медицинский анамнез пациента. Перед проведением процедуры рекомендуется провести соответствующий опрос пациента. Изучение анамнеза позволит врачу выявить факторы, которые могут привести к замедлению заживления ран или нарушению гемостаза (табл. 12.2).

В настоящее время перед выполнением обычной биопсии кожи не рекомендуется прекращать прием антикоагулянтов, таких как ацетилсалициловая кислота (Аспирин[®]) или варфарин [3]. Риски и последствия тромбоза при отмене антикоагулянтов превышают риск осложнений при развитии кожных кровотечений [4]. Многократно проводились исследования результатов хирургических вмешательств на

коже пациентов, принимающих антикоагулянтные препараты. Элсалеи (Alcalay) сообщил, что у 16 пациентов, принимающих варфарин, при оперативных вмешательствах на коже не было отмечено значимых кровотечений, так же как и у 77 пациентов из контрольной группы [5]. При проведении ретроспективного обзора Кук-Норрис (Cook-Norris) и соавт. [6] выявили, что вероятность развития серьезных осложнений после операции Моса у пациентов, принимающих антикоагулянты, содержащие клопидогрел, в 28 раз больше, чем при отсутствии антикоагулянтной терапии, и в 6 раз больше, чем при монотерапии ацетилсалициловой кислотой (Аспирином[®]) ($p < 0,001$ и $p = 0,022$ соответственно). Метаанализ Льюиса (Lewis) и соавт. демонстрирует, что риск развития кровотечения у пациентов на фоне антикоагулянтной терапии низкий, однако он выше, чем у пациентов, не принимающих антикоагулянты. Серьезные послеоперационные осложнения были выявлены у пациентов, принимающих ацетилсалициловую кислоту (Аспирин[®]) или варфарин, в 1,3 и 5,7% случаев соответственно. У пациентов на фоне приема варфарина осложнения средней степени тяжести развивались примерно в 7 раз чаще по сравнению с контрольной группой (ОШ 6,69; 95% ДИ 3,03–14,7, $p < 0,001$), тогда как при приеме ацетилсалициловой кислоты (Аспирина[®]) или НПВС подобные осложнения встречались только в 2 раза чаще по сравнению с контрольной группой (ОШ 2,0; 95% ДИ 0,97–4,13, $p = 0,06$) [7]. Данные исследования выполнялись в отношении хирургических вмешательств, однако те же принципы актуальны и для биопсий, так как даже обычная биопсия может привести к значимому кровотечению у пациентов, принимающих антикоагулянты. Использование растительных или гомеопатических препаратов, таких как чесночные добавки, также может увеличивать риск развития кровотечений. У пациентов, принимающих антикоагулянты, особое внимание следует уделять надлежащему гемостазу и послеоперационному ведению ран.

ТАБЛИЦА 12.2
Контрольный опросник для проведения биопсии

Прием лекарственных препаратов	Антикоагулянты: варфарин; клопидогрел; дабигатран; дипиридамо; ацетилсалициловая кислота (Аспирин [®]); НПВС; гомеопатические препараты
Аллергический анамнез	Лидокаин, эпинефрин, бацитрацин, латекс, адгезив (клеящее вещество)
Медицинский анамнез	Диабет; гепатит; геморрагический диатез; беременность; потребление табака; лимфодиссекция; лицевой герпес; келоидный/гипертрофический рубец
Ортопедический анамнез	Эндопротезирование
Кардиологический анамнез	Эндокардит; кардиостимулятор/дефибриллятор; врожденные пороки сердца; искусственные клапаны сердца/стен; гипертензия/заболевания сердца
Иммуносупрессия	Трансплантация паренхиматозных органов; иммунодепрессанты; ВИЧ/СПИД; химиотерапия
Другой анамнез	Радиация, нейтропения, другое

АНТИБИОТИКОПРОФИЛАКТИКА

Риск инфицирования области вмешательства после проведения биопсии кожи низкий. Райт (Wright) и соавт. [8] провели анализ данных четырех различных исследований и выявили, что риск развития бактериемии после проведения дерматологических процедур равен 1,9%. Однако перед хирургическими вмешательствами на коже в некоторых ситуациях все же рекомендуется проводить антибиотикопрофилактику. Следует ознакомиться с текущими рекомендациями по антибиотикопрофилактике бактериального эндокардита и гематогенного инфицирования суставов (см. главу 9) [9]. Кроме того, существуют определенные клинические ситуации с более высоким риском инфицирования, которые требуют соблюдения особых мер предосторожности. Пациентам, находящимся в послеоперационном периоде после замены суставов, рекомендуется консультация хирурга-ортопеда. Когда выполнение биопсии планируется в области ранее произведенной диссекции лимфатических узлов или лимфостаза, необходимо принять меры по предупреждению развития инфекции. Пациентам с нейтропенией рекомендуется проводить процедуру в стерильных условиях. Выбор антибиотика для проведения профилактики проводится на усмотрение врача (табл. 12.3).

ТАБЛИЦА 12.3

Клинические факторы, требующие проведения антибиотикопрофилактики

Расположение раны	При расположении раны в областях с повышенным риском инфицирования: губы, ухо, промежность, паховая область и область ниже колена [10]
Тип процедуры	Биопсия с вовлечением слизистой оболочки
Состояние кожи	Чистые и контаминированные раны
Состояние пациента	Лимфодиссекция; иммунодефицитные больные в связи с ВИЧ/СПИДом, злокачественными новообразованиями, химиотерапия, неконтролируемый диабет

Диксон (Dixon) и соавт. оценили 5091 случай хирургического удаления образований без применения антибиотиков до процедуры или после нее.

Общая частота инфицирования в области хирургического вмешательства была низкой, однако в определенных ситуациях она составила более 5%. Риск повышался при выполнении манипуляций в паховой области или ниже колена, при пересадке кожи, а также при клиновидном иссечении в области губ или ушей [1].

Проведение биопсии в области, предварительно обработанной поверхностными противомикробными препаратами, считается «чистой» процедурой. Однако это не так, когда в месте манипуляции уже существует инфекционный процесс либо контаминация или когда процедура проводится с вовлечением слизистой оболочки. При проведении большинства биопсий антибиотикопрофилактика до или после процедуры не требуется. Ее можно считать оправданной при проведении манипуляций ниже колена и в паховой области,

при выполнении клиновидной биопсии в области губы или уха, а также у пациентов с декомпенсированным диабетом, алкоголизмом, нарушениями питания и ИС.

ИНФОРМИРОВАННОЕ СОГЛАСИЕ

Перед проведением биопсии клиницист должен подробно обсудить с пациентом показания, вероятные риски, преимущества, возможные результаты и альтернативные методы диагностики (см. главу 3) (табл. 12.4) [11]. Пациентам следует доступно изложить интересующую их информацию.

ТАБЛИЦА 12.4

Компоненты информированного согласия при проведении биопсии кожи

Рациональность/преимущества	Причина биопсии
Метод	Тип биопсии, методы анестезии, гемостаза, шовный и перевязочный материал для ран
Альтернативы	Наблюдение
Риски	Включая любые возможные осложнения (кровотечение, инфицирование, рубец, онемение, боль); неоднозначный диагноз; риск отказа от биопсии/задержка в диагностике

ФОТОГРАФИРОВАНИЕ

Рекомендуется задокументировать макроскопический вид и локализацию очага поражения с помощью стандартизированных цифровых изображений с высоким разрешением. Цифровое изображение также поможет идентифицировать место биопсии, если в последующем будет показано дополнительное вмешательство, такое как удаление или МОМ. Мак-Гиннесс (McGinness) и соавт. в ходе проведения исследования 271 случая хирургического вмешательства (операция Моса) попросили пациентов определить область поражения без предоперационной фотографии. В результате 45 из 271 области хирургического вмешательства пациентами были идентифицированы неправильно (16,6%), а врач ошибся в 16 из 271 случая (5,9%). Однако при использовании предоперационной фотографии все области хирургического вмешательства были определены верно [12]. Изображения помогают зафиксировать локализацию биопсии и обеспечивают надлежащую топографическую ориентацию в будущем. Изображения пациентов являются частью медицинской карты и, следовательно, субъектом закона об ответственности и переносе данных о страховании здоровья граждан (HIPAA) (см. главу 6).

ЭТАПЫ ВЫПОЛНЕНИЯ БИОПСИИ

При выполнении любой биопсии важно соблюдать стандартный протокол подготовки области вмешательства. Это необходимо как для эффективности процедуры, так и для безопасности пациентов. JCAHO рекомендует при подготовке области вмеша-

тельства соблюдать определенную последовательность шагов. Данная последовательность включает в себя разметку локализации маркером, «тайм-аут» для идентификации пациентом места выполнения биопсии, обработку области вмешательства поверхностным антимикробным препаратом, драпировку хирургического поля салфетками в случае необходимости и, наконец, анестезию.

ПРОТИВОМИКРОБНАЯ ОБРАБОТКА

Использование местных противомикробных препаратов при биопсии кожи является важным методом предотвращения инфицирования области хирургического вмешательства. В идеале антисептик должен действовать быстро и продолжительно, обладать широким антимикробным спектром и быть гипоаллергенным. К наиболее распространенным противомикробным препаратам, используемым перед проведением биопсий, относятся 70% спирт, повидон-йод и хлоргексидина глюконат (табл. 12.5) [13–16].

Дероучи (Dargouchie) и соавт. сравнили частоту развития инфекционных осложнений при проведении предоперационной обработки кожи перед выполнением условно чистых хирургических вмешательств повидон-йодом и спиртовым раствором хлоргексидина. В случае применения спиртового раствора хлоргексидина общая частота инфицирования области хирургического вмешательства, а также частота инфекционных осложнений глубоких и поверхностных процедур были ниже. Достоверных различий в развитии побочных эффектов у групп не наблюдалось [17].

АНЕСТЕЗИЯ

Большинство биопсий кожи проводится под местной инъекционной анестезией, но в некоторых случаях можно использовать и поверхностно действующие

анестетики (см. главу 4). При выполнении биопсий кожи для анестезии часто применяют 1% или 2% лидокаин (категория применения препарата при беременности В) с эпинефрином или без него (1:100 000 до 1:200 000). Лидокаин является амидным анестетиком и метаболизируется печеночными микросомальными ферментами. Именно поэтому следует проявлять осторожность у пациентов с тяжелой печеночной недостаточностью. Использование эпинефрина способствует сужению сосудов, которое развивается в течение 15 мин. Будучи антагонистом сосудорасширяющего анестетика, эпинефрин замедляет его клиренс, чем продлевает обезболивающий эффект и способствует гемостазу. 1:1 000 000 является самой низкой концентрацией, при которой достигается эффективная вазоконстрикция. Эпинефрин — это агонист β -, и α -рецепторов, и его применение противопоказано пациентам с гипертиреозом и феохромоцитомой. Данный препарат следует с осторожностью применять у пациентов, принимающих β -блокаторы, ингибиторы моноаминоксидазы, трициклические антидепрессанты и фенотиазины, так как они могут быть более чувствительными к его воздействию. Следует также проявлять осторожность при использовании эпинефрина у пациентов с наличием тяжелой гипертензии, заболеваний сердечно-сосудистой системы или закрытоугольной глаукомы [18].

Использование эпинефрина при анестезии пальцев или в ограниченных пространствах (уши, пенис) вызывало опасения в отношении развития вторичного некроза вследствие вазоконстрикции. Однако многочисленные исследования опровергли эту возможность, продемонстрировав безопасность эпинефрина [19]. В некоторых случаях некроз пальца развивался из-за сжатия сосуда, вызванного эффектом тампонады при введении чрезмерного объема анестетика. Однако эпинефрин противопоказан при анестезии пальцев у пациентов с тяжелыми заболева-

ТАБЛИЦА 12.5
Поверхностные (местные) антимикробные препараты [14–16]

Группа	Спектр	Начало действия	Длительное действие	Примечания
60–95% спирт	Грам+/-; <i>Mycobacterium tuberculosis</i> ; грибы; вирусы в оболочке	Самое быстрое	Отсутствует	Не воздействует на споры; легковоспламеняемый
Повидон-йод	Грам+/-	Быстрое	Отсутствует	Чувствительность
Иодофор [повидон-йод (Бетадин*)]	Грам+/-	Умеренное	До 1 ч; промежуточное или минимальное, если препарат удален с кожи	Эффективен при высыхании; всасывается через кожу; потенциальная системная токсичность у новорожденных или при применении на больших площадях поверхности
Гексахлорофен [®] (pHisoHex)	Грам+	Медленное	Присутствует	Тератогенный эффект; нейротоксичен
Хлоргексидин (гиблен)	Грам+/-; <i>Mycobacterium tuberculosis</i> ; грибы; вирусы в оболочке	Быстрое	Присутствует, накопительный эффект при многократном использовании	Вызывает раздражение глаз; ототоксичен
Бензалконий	Грам+/-	Медленное	Отсутствует	Не вызывает раздражения

Примечание. Грам+/- — грамположительные или отрицательные.

ниями периферических сосудов. К побочным эффектам применения эпинефрина относятся учащенное сердцебиение, тахикардия, повышение артериального давления и головная боль. Обычно они купируются самостоятельно и чаще встречаются при выполнении инъекции в областях с наличием большого количества сосудов, таких как лицо и скальп.

Причиной таких побочных эффектов местной анестезии, как гипотензия, брадикардия, потоотделение, синкопальное состояние, является вазовагальная реакция. Для смягчения ее проявлений следует успокоить пациента, перевести его в положение на спине или положение Тренделенбурга и попытаться свести к минимуму болезненность процедуры. Истинные аллергические реакции на местные анестетики (тип I, IgE-опосредованные) встречаются редко, они составляют менее 1% всех побочных реакций. При наличии у пациента аллергии на амидные и эфирные анестетики используют другие варианты местной анестезии, например инъекции изотонического раствора натрия хлорида с бензиловым спиртом или 1% дифенгидрамин с эпинефрином либо без него [20].

Свести болезненность локальных инъекций к минимуму может помочь следующее.

- Использование местной анестезии (важно у детей).
- Отвлечение пациента разговором.
- Механические факторы, такие как щипки, прикладывание холода/льда или источника вибрации к месту инъекции.
- Использование маленьких игл (30-го калибра).
- Быстрое введение игл и медленное введение препарата.
- Буферизация анестетика до физиологического pH с помощью бикарбоната натрия.
- Нагревание анестетика.

Глубина инъекции зависит от типа биопсии кожи. Инъекция в подкожную жировую клетчатку менее болезненна, чем инъекция в дерму, но для распространения анестезирующего эффекта на поверхностные слои кожи требуется 5–10 мин. Инъекция в поверхностный слой дермы с формированием волдыря является более болезненной, но обеспечивает немедленный эффект. Создается также приподнятая площадка, которая облегчает выполнение плоской биопсии.

ГЕМОСТАЗ

Степень кровотечения зависит от типа биопсии и антикоагулянтного статуса пациента. Среди распространенных способов обеспечения гемостаза выделяют применение химических препаратов, электрохирургических методов, а также наложение швов. Длительное сдавление также может способствовать гемостазу. Определенные гемостатики, подходящие при конкретных типах биопсии, будут обсуждаться ниже.

При проведении поверхностных биопсий, выполняемых с помощью бритвы, ножниц или кюретки, вполне достаточно применить химические гемостатики или кровоостанавливающие средства. Обычно используется 20% гексагидрат хлорида алюминия

на спиртовой основе или сернокислая соль железа. Несмотря на то что последняя является более эффективным гемостатиком, чаще используют хлорид алюминия, так как соль может пигментировать кожные ткани. Гемостатики наносятся с помощью ватной палочки, которую прижимают к раневой поверхности в течение приблизительно 1–2 мин [21].

Если применения кровоостанавливающего средства оказалось недостаточно или необходим гемостаз в большом объеме, можно воспользоваться электрохирургическими методами (см. главу 14). Тепло или электричество доставляется к источнику кровотечения посредством металлического наконечника (монополярный или биполярный электрод), подключенного к электрохирургическому устройству (ЭХУ). Электрический ток может нарушить функционирование имплантируемого кардиовертера-дефибриллятора и кардиостимулятора. У пациентов с имплантированным кардиовертером-дефибриллятором следует применять метод биполярной электрохирургии или электрокаутеризацию [22]. При лечении данных пациентов электрохирургическими методами выходная мощность устройства должна быть сведена к минимуму, а продолжительность импульсов не должна превышать 5 с. Термокаутеризация безопасна для пациентов с любыми имплантируемыми устройствами [23].

МЕТОДЫ ВЫПОЛНЕНИЯ БИОПСИЙ

Существует шесть основных типов биопсий: биопсия с помощью ножниц, кюретки, плоская биопсия, трепанобиопсия, инцизионная и эксцизионная биопсии. Как и при проведении любой хирургической процедуры, при выполнении биопсии следует соблюдать универсальные меры предосторожности. Большинство биопсий относятся к чистым хирургическим процедурам, но инцизионные и эксцизионные биопсии рекомендуются выполнять в стерильных условиях. Укладка хирургического лотка для проведения биопсии должна быть стандартизирована, и клиницист должен быть знаком со всеми материалами в нем.

БИОПСИЯ С ИСПОЛЬЗОВАНИЕМ НОЖНИЦ

Биопсия с использованием ножниц идеально подходит для новообразований на ножке, которую можно отодвинуть от основания и отрезать. Обычно используются ножницы для иридектомии. В качестве местных анестетиков для выполнения данного типа биопсий используют инъекционные препараты, которые вводят с образованием волдыря или пузырька. Во время оттягивания образования пинцетом важно избегать чрезмерного натяжения, поскольку это может привести к образованию более широкого или глубокого дефекта. В качестве гемостаза для данных поверхностных биопсий часто достаточно простого надавливания. При проведении биопсии более крупных или богатых сосудами образований можно использовать химический гемостаз либо электрокаутеризацию. Заживление происходит вторичным натяжением (рис. 12.1).

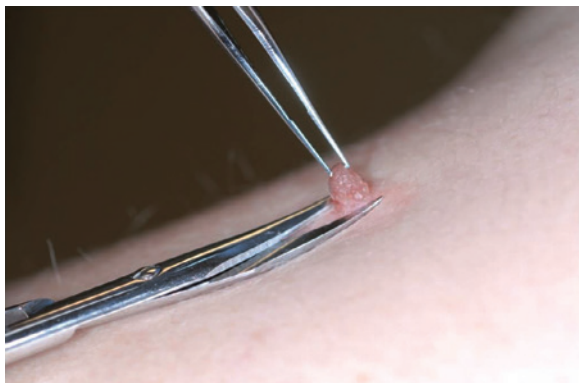


Рис. 12.1. Биопсия с помощью ножниц (образование удерживается с помощью зажима и отрезается ножницами для иридактомии от основания)

БИОПСИЯ С ИСПОЛЬЗОВАНИЕМ КЮРЕТКИ

Биопсии с использованием кюретки предназначены для поверхностных эпидермальных поражений, при которых существует плоскость диссекции между новообразованием и подлежащей дермой. К таким поражениям можно отнести себорейный кератоз и контактный моллюск. Некоторые используют кюретку для проведения биопсии отдельных злокачественных новообразований, таких как БКК. Однако следует помнить о затруднениях при гистологической интерпретации таких биоптатов, связанных со смещением тканей под разрушающим воздействием кюретки. Существует два основных типа кюреток: ложка Фолькмана и острая круглая кюретка. Окружающая кожа плотно фиксируется нерабочей рукой, а рабочая рука плавным движением удаляет образование. В связи с вероятностью возникновения разрыва кожи кюретку не следует использовать на истонченной коже (рис. 12.2). Если при первой попытке не удалось удалить образование полностью, процедура повторяется. Для гемостаза может быть использовано давление, химический гемостаз или электрохирургия. Заживление происходит вторичным натяжением. В результате может образоваться гипопигментированный шрам, особенно у пациентов с более темными типами кожи. Это следует обсудить до проведения процедуры.

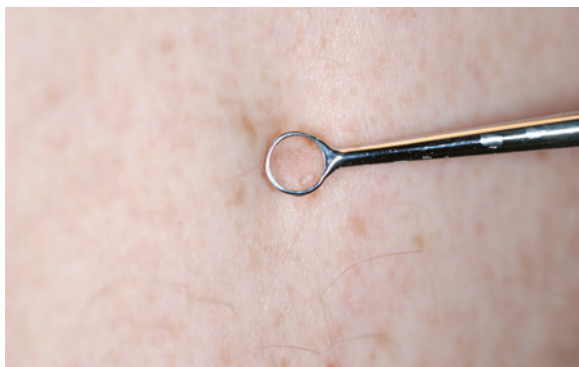

Рис. 12.2. Кюретка (образование соскабливается острой стороной кюретки)

ПЛОСКАЯ БИОПСИЯ

Плоская биопсия — это распространенная процедура, которую используют для диагностики различных типов поражения кожи, включая новообразования и воспалительные процессы. Внутридермальное введение анестетика с образованием волдырей приподнимает повреждение и вместе с тем обеспечивает адекватную анестезию по периферии. Дерматолог с помощью пинцета или кожного крючка нерабочей рукой удерживает участок поражения и производит параллельные режущие движения лезвием скальпеля №10 или №15 или гибким вогнутым лезвием бритвы (то есть Dermablade®) (рис. 12.3, А, Б). В качестве гемостаза может быть использовано давление, химический гемостаз или электрохирургия (см. рис. 12.3, В). Заживление происходит вторичным натяжением. Стоит отметить, что по мере углубления разреза увеличивается риск последующего рубцевания.

При выполнении процедуры угол наклона лезвия определяет глубину биопсии. Расположение лезвия под большим углом обозначается термином «глубокое плоское иссечение». При иссечении эпидермиса вместе с частью дермы или с дермой целиком, а также с подкожной жировой тканью этот вид биопсии называют биопсией с формированием блюдцеобразного углубления. Независимо от используемой техники плоской биопсии цель состоит в том, чтобы получить единый нефрагментированный блюдцеобразный образец ткани равномерной толщины.

Забор блюдцеобразного фрагмента ткани особенно информативен при диагностике злокачественного лентиго (ЗЛ) [злокачественной меланомы *in situ* (MIS)] лица. Область поражения ЗЛ может занимать довольно большие площади, и полная эксцизионная биопсия не представляется возможной. Важно получить достаточно крупный и информативный образец тканей, так как наличие доброкачественных фокусов в крупном злокачественном поражении при ошибочном заборе может привести к запоздалой диагностике злокачественности [24]. При подозрении на грибовидный микоз (кожная Т-клеточная лимфома) в связи с его гистологическими особенностями предпочтительнее выполнять широкую плоскую биопсию меньшего размера. Плоская биопсия также позволяет патологоанатому оценить поражение эпидермиса по периферии образования [25]. Поверхностная плоская биопсия не всегда позволяет отличить инвазивную плоскоклеточную карциному от кератоакантомы типа плоскоклеточной карциномы, поскольку при наличии этих образований необходимо исследовать достаточно глубокий и широкий биоптат¹.

ТРЕПАНОБИОПСИЯ

Трепанобиопсия — превосходный метод забора тканей для исследования дерматологических процессов, происходящих в дерме и подкожной жировой клетчатке, к числу которых относятся воспалительные

¹ При подозрении на злокачественность лучше выполнять биопсию в условиях онкологического учреждения или привлечь врача-онколога. — *Примеч. науч. ред.*

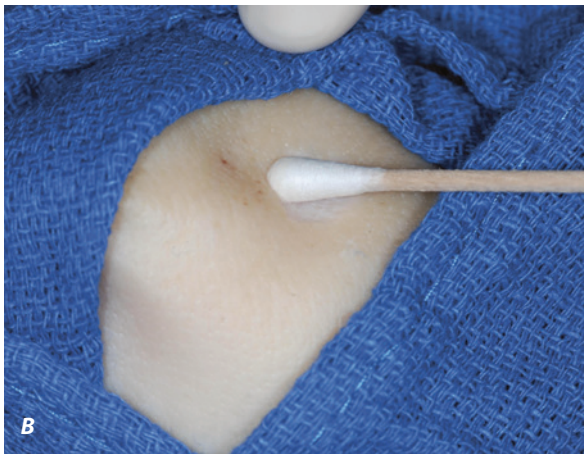
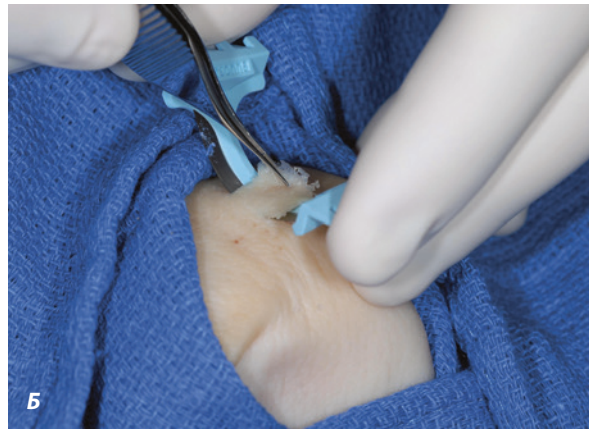
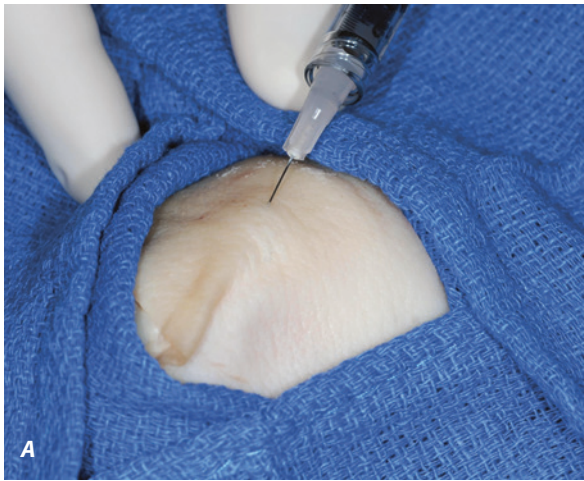

Рис. 12.3. Плоская биопсия. **А.** Инъекционная анестезия. **Б.** Плоское иссечение с помощью Dermablade. **В.** Гемостаз хлоридом алюминия

дерматозы, новообразования и панникулиты. Инструмент для трепанации представляет собой круглый полый металлический цилиндр с режущей кромкой, присоединенный к пластмассовой ручке. Размер биоптата зависит от диаметра цилиндра (диапазон от 2 до 8 мм). Обычно не рекомендуется брать материал диаметром менее 2 мм. Тем не менее исследование 84 двухмиллиметровых трепанобиопсий и сравнение их с соответствующими эксцизионными образцами показало, что дерматопатолог смог поставить правильный диагноз по 79 биоптатам из 84 [26]. При трепанобиопсии необходима местная анестезия эпидермиса, глубокой дермы и подкожной жировой клетчатки. Если для закрытия дефекта будет использован хирургический шов, важно также обезболить окружающие области.

Кожу следует туго натянуть перпендикулярно линиям релаксации кожи в области проводимой биопсии. Трепан вводится вертикально в кожу и проворачивается в одном направлении (разнонаправленные вращения могут спровоцировать эпидермальный сдвиг). О достижении подкожной жировой клетчатки свидетельствует исчезновение сопротивления (это может быть незаметно при фиброзных процессах). Биоптат осторожно удерживают пинцетом, чтобы свести к минимуму артефакт раздавливания, отделяют его от основания ножницами для иридэктомии (рис. 12.4). Когда отпускают кожу, удерживаемую пер-

пендикулярно к линиям релаксации, образовавшийся округлый дефект приобретает овальную форму. Это позволяет произвести линейное закрытие дефекта с минимальным образованием «собачьих ушей», что важно для получения оптимального косметического эффекта. Наложение узловых швов с небольшим выворачиванием краев кожи может обеспечить гемостаз и формирование удовлетворительного линейного рубца. В области лица используют шовный материал с диаметром нити 5-0 или 6-0 для предотвращения образования заметных рубцов. При использовании трепанов больших размеров для наложения узловых кожных швов можно применить рассасывающийся материал. Когда наложение швов не представляется возможным, к области проведенной биопсии прикладывают гемостатическую губку, например Gelfoam®, и фиксируют ее с помощью компрессионной повязки. Этот материал можно оставить в ране до самостоятельного разрушения.

При наличии поражений в утолщенных анатомических областях или патологических процессов, протекающих в подкожной жировой клетчатке, пользуются методом двойного трепана. При этом сначала используется более крупный трепан, а затем, через образованный дефект, в глубокие ткани проникают трепаном меньшего диаметра. Это применимо и при подозрении на панникулит. Трепаны можно использовать также для надреза кожи вокруг образова-

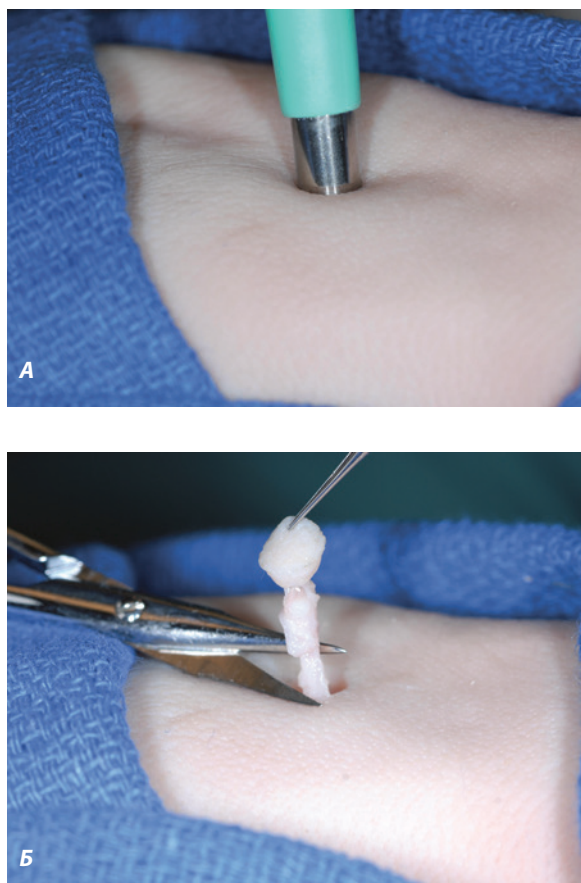


Рис. 12.4. Трепанобиопсия. **А.** Вращение цилиндра в коже. **Б.** Биоптат поднимают с помощью пинцета и отсекают ножницами для иридектомии

ния или поверхностного иссечения в областях с тонким эпидермисом.

Трепанобиопсия не позволяет оценить в полной мере крупные или широкие новообразования с подозрением на злокачественность. Рассел (Russell) и соавт. сравнили результативность плоской биопсии и трепанобиопсии при диагностике БКК. Показатели точности диагностики были аналогичными: 80,7% при трепанобиопсии ($n = 57$) и 75,9% при плоской биопсии ($n = 29$). Не было замечено статистически значимой тенденции к гипер- или гиподиагностике любого конкретного подтипа опухоли в зависимости от типа используемого метода биопсии [27]. Хоус (Haws) и соавт. сделали обзор 232 биоптатов и соответствующих широких иссечений для определения корреляции между подтипами БКК в этих образцах. 88% случаев (205/232) были представлены плоскими биопсиями, а 12% (27/232) — трепанобиопсиями. Общий коэффициент точности биопсии составил 82%. Смешанные гистологические подтипы присутствовали в 54% случаев, а половина содержала агрессивный подтип (инфильтративный, морфеаформный или микронодулярный). В 18% случаев (42/232) наблюдалось несовпадение результатов относительно подтипов, когда опухоль была представлена смешанными подтипами. В 40% случаев (17/42) агрессивный подтип не был выявлен при первичной биопсии [28].

ИНЦИЗИОННАЯ БИОПСИЯ

При значительном объеме поражения или при подозрении на патологический процесс в глубине дермы либо в подкожной жировой клетчатке может быть использована инцизионная или клиновидная биопсия. Биоптат может состоять исключительно из поврежденной ткани или содержать неизмененную прилежащую кожу. Ширина и глубина биоптата определяется объемом, необходимым для достоверной диагностики. Обычно по обе стороны от пораженного участка с помощью лезвия № 15 производят перпендикулярные поверхностные разрезы. Лезвие проводят под углом к центральной оси, пока оно не достигнет соответствующей глубины. Биоптат должен быть забран одновременно одним цельным фрагментом для точной его ориентации. Для удержания биоптата и его отсоединения используют пинцет и ножницы. Гемостаз достигается посредством электрокаутеризации. Для вторичного сопоставления краев кожи используются глубокие дермальные рассасывающиеся швы и поверхностные нерассасывающиеся эпидермальные швы.

ЭКСЦИЗИОННАЯ БИОПСИЯ

Эксцизионная биопсия — это эллипсовидное иссечение тканей, вплоть до подкожной жировой клетчатки, используемых затем для гистологической оценки кожного поражения в полном объеме. Этот метод важен при подозрении на злокачественное новообразование, особенно на злокачественную меланому (ЗМ), при которой решающее значение для диагностики имеет проведение гистопатологического анализа всего поражения. Важно также оценить косметические последствия заживления созданной раны. Рекомендуются ориентировать разрезы вдоль линий релаксации кожи. Иссечение эллиптической формы производят лезвием № 15 до подкожно-жировой клетчатки или на глубину подозреваемого поражения. Может быть выполнено также дисковидное иссечение. Преимущество данного вида иссечения заключается в том, что оно позволяет клиницисту сначала выполнить эксцизионную биопсию, а затем, после удаления ткани, определить ось закрытия дефекта. При правильном отсепаровывании дефект выравнивается в направлении наименьшего натяжения или вдоль линий релаксации кожи. Центральная часть раны закрывается с помощью наложения подкожных и эпидермальных швов, после чего можно произвести удаление избыточных «собачьих ушей» (рис. 12.5). Для правильной ориентации биоптата возможно наложение маркировочного шва с целью корреляции гистологического края с клиническим. В случае когда гистологически были обнаружены края биопсии, находящиеся в зоне опухолевого роста, требуется дополнительное иссечение.

Поскольку в злокачественных новообразованиях степень атипичии или глубина инвазии часто неравномерна, выполнение эксцизионной биопсии уменьшает риск неправильного забора. Игнатъос (Egnatios) и соавт. [29] проанализировали 609 биоптатов мелано-

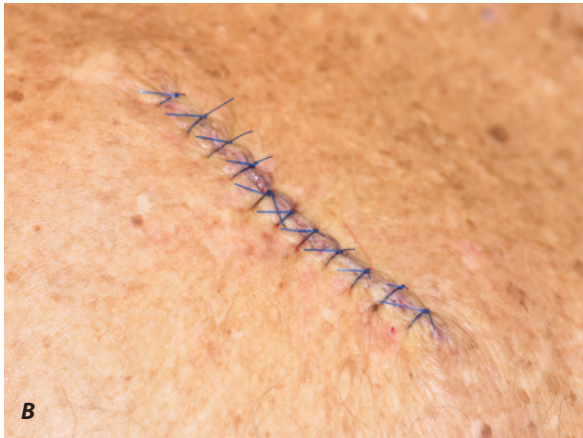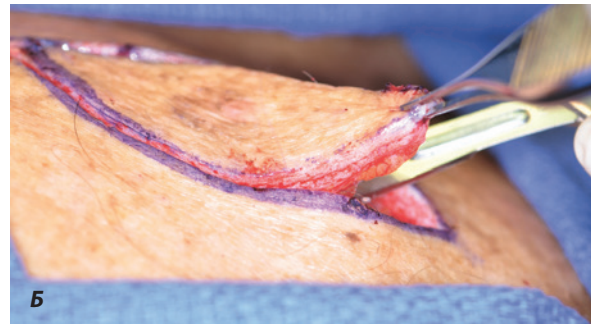

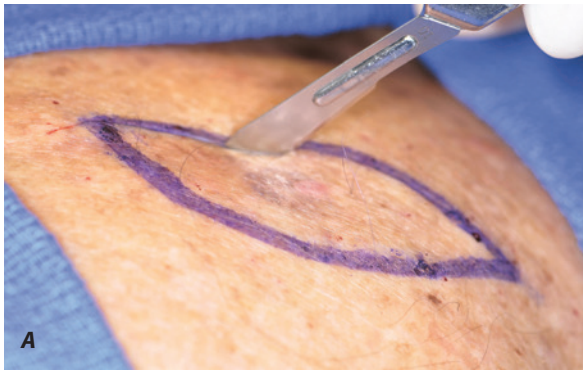
Рис. 12.5. Эксцизионная биопсия. **А.** Разрез по эллипсовидной хирургической маркировке. **Б.** Иссеченная ткань. **В.** Окончательная линия шва

мы, из которых 51% был получен с помощью плоской биопсии, 19% — трепанобиопсии и 30% — эксцизионной биопсии. После полного широкого местного иссечения остаточные проявления меланомы наблюдались у 240 пациентов (39%); 60% из них подвергались плоской биопсии. У 10% пациентов (59) после широкой местной эксцизии была изменена опухолевая (Т) категория; 64% пациентов из этой группы подвергались плоской биопсии. У 7% пациентов с изменением категории Т первоначально наблюдались отрицательные края иссечения. Положительный край биопсии и большая толщина опухоли были определяющими прогностическими факторами для изменения Т-категории.

Джонсон (Johnson) и соавт. изучали микростадирование меланомы по результатам инцизионной биопсии. У 250 пациентов (14%) из 1783, подвергшихся инцизионной биопсии, наблюдались остаточные поражения; средняя глубина по Бреслоу в этой группе составила 0,66 мм по сравнению со средней глубиной по Бреслоу, равной 1,07 мм ($p = 0,001$) после полного удаления. У 53 пациентов из 250 (21%) [30] после полной эксцизии была отмечена недооценка биоптата, связанная с наличием язв или значительным изменением глубины по Бреслоу в образце после полной эксцизии, что способствует неблагоприятному прогнозу. После применения плоской биопсии шансы на повышение стадии остаточного поражения значительно увеличивались по сравнению с трепанобиопсией. Шансы повышались в 2,3 раза (ОШ 2,3; 1,03–5,20).

Аналогичным образом, в 2010 г. Ng (Ng) и соавт. провели сравнение частичных и эксцизионных мето-

дов биопсии, выполненных с 1995 по 2006 г., в отношении точности гистопатологической диагностики и микростадирования меланомы кожи [31]. Они сообщили, что вероятность неправильного гистопатологического диагноза увеличивается при выполнении трепанобиопсии (ОШ 16,6; 95% ДИ 10–27) ($p < 0,001$) или плоской биопсии (ОШ 2,6; 95% ДИ 1,2–5,7) ($p = 0,02$) по сравнению с эксцизионной биопсией. Повышенная вероятность ошибочного диагноза была связана с определенными формами поражений, в том числе с акральной лентицинозной меланомой (ОШ 5,1; 95% ДИ 2–13) ($p < 0,001$), десмопластической меланомой (ОШ 3,8; 95% ДИ 1,1–13,0) ($p = 0,03$) и невоидной меланомой (ОШ 28,4; 95% ДИ 7–115) ($p < 0,001$). Показатели неточности в микростадировании после трепанобиопсии (34%) и плоской биопсии (19%) были сопоставимы с другим сообщенными категориями, они варьировали в пределах 16–43%.

Существует опасение, что широкая эксцизионная биопсия или широкое местное иссечение при лечении меланомы, нарушая лимфатический дренаж, может препятствовать выполнению последующей биопсии сигнального лимфатического узла. Из 1395 пациентов с ЗМ, которым проводили исследование лимфатической системы/биопсии сигнальных лимфатических узлов (БСЛУ), Гэннон (Gannon) и соавт. [32] отобрали 104 пациента, которым провели широкое местное иссечение перед БСЛУ, и сравнили их с пациентами, которым выполняли другие процедуры. В 93% случаев (97/104) хирургические дефекты были закрыты первично или с использованием кожного лоскута, в то время как 7 пациентам (7%) потребовалось ис-

пользование ротационного лоскута. Медиана наблюдения составила 51 мес. В группе с предварительной эксцизией у 19 пациентов (18%) были получены положительные биопсии сигнальных лимфоузлов, и у четырех из них (21%) имели место метастазы (три отдаленных метастаза и один локальный и отдаленный метастаз). У 104 пациентов с отрицательными или положительными сигнальными лимфоузлами метастазы в лимфатические узлы в маркированных или немаркированных бассейнах не наблюдались. Авторы сделали вывод, что у пациентов с меланомой, уже перенесших местное иссечение, сигнальные лимфатические узлы могут быть успешно выявлены, и они будут точно отражать дренажный статус регионарных лимфатических узлов. Однако эффективность маркировки и иссечения сигнальных лимфоузлов у пациентов, перенесших обширную реконструкцию места первичного иссечения, еще не определена. Леонг (Leong) и соавт. также сообщили, что БСЛУ может успешно выполняться после широкого иссечения меланомы в области туловища и конечностей, что не влияет на безрецидивную ($p = 0,209$) или общую выживаемость ($p = 0,69$). Они получили один ложноотрицательный результат, который наблюдался у пациента, чье иссечение в области туловища было закрыто ротационным лоскутом [33].

Оценка глубины роста опухоли также необходима при подозрении на плоскоклеточную карциному кожи. В 2010 г. Американский объединенный онкологический комитет (AJCC) опубликовал пересмотренные руководства по стадированию плоскоклеточной карциномы кожи. На основе фактических данных включены новые прогностические признаки высокого риска: толщина опухоли более 2 мм, уровень Кларка выше IV, периневральная инвазия, анатомическая область и степень гистологической дифференцировки. При проведении биопсии опухоли, подозрительной относительно плоскоклеточной карциномы кожи, врач должен выбрать метод, позволяющий измерить глубину роста опухоли, так как это необходимо для ее стадирования.

ОСОБЫЕ ЛОКАЛИЗАЦИИ

ГОЛОВА/ШЕЯ

При выполнении биопсии в определенных анатомических областях головы и шеи важно проявлять осторожность. В так называемой опасной зоне под тонким слоем дермы и подкожной жировой клетчатки проходит поверхностная височная ветвь лицевого нерва. Это место находится посередине между латеральной частью брови и передней височной линией роста волос (область между линией от козелка до боковой части брови и линией от козелка до самой высокой лобной морщины). Добавочный нерв также располагается поверхностно в заднем треугольнике в точке Эрба, где задний край грудино-ключично-сосцевидной мышцы пересекает перпендикулярную линию, проведенную от середины линии, соединяющей угол челюсти и сосцевидный отросток. Разно-

образии анатомических вариантов требует соблюдения осторожности в этих областях [34]. Третья опасная зона лица находится в проекции краевого нижнечелюстного нерва, который, выходя из околоушной железы под углом нижней челюсти, проходит поверхностно. В месте пересечения угла челюсти нерв покрыт только кожей, подкожно-жировой клетчаткой и поверхностным мышечным апоневрозом (ПМАС). У большинства людей краевого нижнечелюстного нерва остается на уровне нижней челюсти или проходит выше, однако примерно у 20% людей этот нерв может опуститься на 1–2 см к шейке под углом нижней челюсти. Важное значение при биопсиях верхней и нижней губы имеет богатая сосудистая сеть в данной области. Верхние и нижние губные артерии являются ветвями лицевой артерии, которая относится к бассейну наружной сонной артерии. Губные артерии располагаются глубоко в слизистой оболочке, но у пациентов пожилого возраста могут проходить более поверхностно. Необходимо предусмотреть возможное кровотечение, связанное с большим количеством анастомозов в области губ. Зажим для халазиона может помочь контролировать кровотечение и фиксировать ткани. Дополнительное напряжение может облегчить забор ткани. Во избежание травматизации при заборе биоптата в определенных областях также можно использовать глазные ножницы. Иногда инъекция анестетика с формированием волдыря приподнимает плоскость поражения, облегчая процесс забора. В качестве шовного материала можно использовать шелк благодаря его мягкости и легкости в обращении. Слизистая оболочка губы заживает хорошо, если не была нарушена красная кайма. Вовлечение красной каймы губы сопровождается более заметным рубцеванием.

При проведении биопсии уха важно предотвратить воздействие на хрящ, чтобы свести к минимуму риск инфицирования или хондрита.

СКАЛЬП

Биопсии скальпа (волосистой части головы) могут проводиться для анализа патологии фолликулов. Хорошая биопсия должна проникать на всю толщу подкожной жировой клетчатки, чтобы обеспечить забор фолликулов целиком. Часто методом выбора является трепанобиопсия. Если диаметр трепана достаточно большой, биопсию можно разделить пополам, что позволит патологоанатому сократить длину поперечных срезов. Известно, что нерубцовая алопеция лучше оценивается по поперечным срезам, в то время как рубцовая алопеция лучше диагностируется на продольных срезах [35]. Плоскость биопсии должна проходить параллельно растущим волосным стержням, чтобы избежать перерезки фолликулов и как результата алопеции.

Так как скальп имеет богатое кровоснабжение, рекомендуется проводить местную анестезию с использованием эпинефрина для получения его вазоконстрикторного эффекта. Перекрестный шов, или кожный шов с наложением стежков в виде восьмерки, может обеспечить желаемый гемостаз. Рекомендуется наложить швы до проведения биопсии [36], чтобы

их можно было завязать сразу после удаления ткани. Применение быстрорассасывающегося шовного материала позволяет избежать необходимости удаления швов в области роста волос. Gelfoam — быстрое и эффективное гемостатическое средство, которое можно легко поместить в рану после трепанобиопсии в качестве альтернативы швам.

ЛАДОНИ/ПОДОШВЫ

При выполнении биопсий на ладонях, подошвах, пальцах рук или ног была продемонстрирована безопасность использования эпинефрина при проведении местной анестезии [37]. Однако чрезмерный объем жидкости может спровоцировать тампонаду сосудов в замкнутом пространстве, например в пальце руки или ноги. Добавление эпинефрина позволяет снизить необходимый объем анестетика [38]. Для сведения к минимуму возможных осложнений требуется проводить инъекцию правильно, то есть провести аспирацию во избежание проникновения в сосуд, а также тщательно отбирать пациентов (отсутствие тромботических или вазоспастических состояний или неконтролируемой гипертензии).

КОЖА В ОБЛАСТИ ГЕНИТАЛИЙ

Кожа в области гениталий, как и слизистая оболочка губ, имеет тенденцию к хорошему заживлению после кожной биопсии, проведенной с соблюдением надлежащей методики. Текстура кожи в области гениталий может затруднить получение чистых срезов с помощью скальпеля, поэтому следует использовать пинцеты без зубцов и ножницы для иридектомии. При выполнении трепанобиопсии важно не продвигать трепан слишком глубоко, так как он может проникнуть в подлежащие структуры. С помощью трепана проводится поверхностная отметка места биопсии на головке или теле полового члена, вульве, а затем биоптат отрезается с помощью ножниц для иридектомии.

РАНЕВЫЕ ПОВЯЗКИ

Для облегчения заживления и профилактики инфицирования раны необходимо проводить надлежащий послеоперационный уход. При наличии чистых биопсийных ран рекомендуется использовать вазелиновую мазь с местным антибиотиком. Возможно применение различных типов повязок, таких как давящие повязки для дополнительного гемостаза или коллоидные повязки для экссудативных ран. Полный обзор различных повязок приведен в главе 11.

ОБРАБОТКА ТКАНЕЙ

Кожные биоптаты обрабатываются стандартным 10% формальдегидом (Формалином*) до заливки парафином и окрашивания комплексом гистологических красок, включая антитела для иммуногистохимического исследования. При необходимости проведения

прямой иммунофлюоресценции необходимо уточнить предпочитаемую среду для гистопатологической лаборатории. Многие лаборатории используют среду Мишеля или изотонический раствор натрия хлорида. Очень важно правильно выбрать биоптат для проведения прямой иммунофлюоресценции. При подозрении на дискоидную волчанку, порфирию или лекарственную псевдопорфирию образец берется из поврежденного участка кожи, тогда как при системной красной волчанке более информативна биопсия из внешне нормальной кожи. При васкулите с поражением кожи, например при пурпуре Шенляйна–Геноха, исследованию подвергаются участки кожи со свежими повреждениями, возникшими не раньше чем за 24 ч до биопсии. При подозрении на пемфигус или пемфигоидные поражения кожи образец берется из края неповрежденной буллы вместе с периферической кожей; при поражении слизистой оболочки полости рта следует брать биопсию по периферии поражения. При герпетическом дерматите оптимальным образцом для прямой иммунофлюоресценции является клинически нормальная периферическая кожа [39].

К методам диагностики, выполняемым на обработанных тканях, можно отнести полимеразную цепную реакцию, основанную на анализе перестройки генов Т-клеточного рецептора, что применимо при оценке клональности в кожных лимфомах. На свежей нефиксированной ткани можно проводить также культивирование различных инфекционных организмов, таких как бактерии, грибки, микобактерии и простейшие.

ОСЛОЖНЕНИЯ

К осложнениям биопсии относят инфицирование, кровотечение и рубцевание. Забор небольшого биоптата уменьшает риск их развития. Кровотечение из области биопсии возникает редко, и обычно оно наблюдается в течение первых 24 ч. Пациент должен быть проинструктирован, каким образом приложить давление в этой области.

К счастью, частота инфицирования после биопсии кожи очень низкая. Инфицирование более вероятно при выполнении биопсии в областях ниже колена, в участках с лимфедемой и опрелостью, в кожных складках, а также в области хряща. Несмотря на низкий риск инфицирования, многие пациенты после биопсии используют кремы и мази, содержащие антибиотик, что может привести к раздражению, вызвать аллергический контактный дерматит и замедление заживления ран. Смак (Smack) и соавт. [40] сравнили местное применение бацитрацина и вазелина после различных дерматологических процедур и не обнаружили статистически значимого различия в частоте инфицирования области хирургического вмешательства. В группе, применяющей бацитрацин, наблюдалось инфицирование грамотрицательными бактериями, что, вероятно, было связано с селективным подавлением грамположительной флоры кожи. В этой группе отмечена также более высокая частота возникновения аллергического контактного дерматита.

Положительное влияние вазелина на ускорение реэпителизации и рост естественной флоры кожи позволяет использовать его для ухода за раной после обычных биопсий.

Атрофические, гипертрофические или келоидные рубцы являются потенциальными осложнениями биопсии. Пациент должен быть проинформирован о риске их возникновения. Атрофические или распространяющиеся рубцы могут возникнуть в таких областях, как спина, даже при закрытии дефекта первичными швами, из-за двигательной активности мышц. Использование быстрорассасывающихся шовных материалов или своевременное удаление нерассасывающихся швов может снизить риск появления нежелательных следов. Редко после проведения биопсии может возникать чувство онемения или болезненность.

ЗАКЛЮЧЕНИЕ

Биопсия кожи является важным методом диагностики практикующего дерматолога и дерматологического хирурга. Правильный выбор объекта исследования, места и метода выполнения биопсии, а также надлежащая хирургическая техника увеличивают диагностическую ценность и снижают риск осложнений. Обязательно проводится предоперационное обследование пациента с получением его информированного согласия, для полной документации рекомендуется использование стандартизованной цифровой фотографии. Во избежание любых неправильных представлений пациента относительно предстоящей процедуры следует проводить с ним разъяснительные беседы. Несмотря на то что биопсии кожи, как правило, являются процедурами с низким риском развития осложнений, связанных с анестезией, инфицированием или заживлением ран, следует всегда соблюдать универсальные меры предосторожности.

С развитием методов кожной визуализации, таких как дермоскопия и конфокальная микроскопия, может снизиться потребность в биопсиях кожи для визуализации архитектоники поражения и клеточной атипии. Тем не менее биопсия кожи, скорее всего, останется наилучшим методом диагностики кожных поражений в течение еще многих лет.

БЛАГОДАРНОСТЬ ОТ АВТОРА

Мы хотели бы поблагодарить Индиру Сингх (Indira Singh) за предоставленные рисунки и иллюстрации.

ЛИТЕРАТУРА

- Dengel L., Turza K., Noland M.M., Patterson J.W. et al. Skin mapping with punch biopsies for defining margins in melanoma: when you don't know how far to go // *Ann. Surg. Oncol.* 2008. Vol. 15. P. 3028–3035.
- Tziotziou C., Profyris C., Sterling J. Cutaneous scarring: pathophysiology, molecular mechanisms, and scar reduction therapeutics Part II. Strategies to reduce scar formation after dermatologic procedures // *J. Am. Acad. Dermatol.* 2012. Vol. 66. P. 13–24.
- Stables G., Lawrence C.M. Management of patients taking anti-coagulant, aspirin, non-steroidal anti-inflammatory and other anti-platelet drugs undergoing dermatological surgery // *Clin. Exp. Dermatol.* 2002. Vol. 27. P. 432–435.
- Callahan S., Goldsberry A., Kim G., Yoo S. The management of antithrombotic medication in skin surgery // *Dermatol. Surg.* 2012. Vol. 38. P. 1417–1426.
- Alcalay J. Cutaneous surgery in patients receiving warfarin therapy // *Dermatol. Surg.* 2001. Vol. 27. P. 756–758.
- Cook-Norris R.H., Michaels J.D., Weaver A.L. et al. Complications of cutaneous surgery in patients taking clopidogrel-containing anticoagulation // *J. Am. Acad. Dermatol.* 2011. Vol. 65. P. 584–591.
- Lewis K.G., Dufresne R.G. Jr. A meta-analysis of complications attributed to anticoagulation among patients following cutaneous surgery // *Dermatol. Surg.* 2008. Vol. 34. P. 160–164.
- Wright I., Baddour L.M., Berbari E.F. et al. Antibiotic prophylaxis in dermatologic surgery: advisory statement 2008 // *J. Am. Acad. Dermatol.* 2008. Vol. 59. P. 464–473.
- National Institute of Health and Clinical Excellence. Prophylaxis against infective endocarditis: antimicrobial prophylaxis against infective endocarditis in adults and children undergoing interventional procedures. London, 2008. URL: <http://www.nice.org.uk/nicemedia/pdf/CG64NICEguidance.pdf>. (date of access September 23, 2013)
- Dixon A.J., Dixon M.P., Askew D.A., Wilkinson D. Prospective study of wound infections in dermatologic surgery in the absence of prophylactic antibiotics // *Dermatol. Surg.* 2006. Vol. 32. P. 819–826.
- Perlis C.S., Campbell R.M., Perlis R.H., Malik M. et al. Incidence of and risk factors for medical malpractice lawsuits among Mohs surgeons // *Dermatol. Surg.* 2006. Vol. 32. P. 79–83.
- McGinness J.L., Goldstein G. The value of preoperative biopsy site photography or identifying cutaneous lesions // *Dermatol. Surg.* 2010. Vol. 36. P. 194–197.
- Veiga D.F., Damasceno C.A., Veiga-Filho J. et al. Povidone iodine versus chlorhexidine in skin antisepsis before elective plastic surgery procedures: a randomized controlled trial // *Plast. Reconstr. Surg.* 2008. Vol. 122. P. 170e–171e.
- Tucker K.J., Larson J.L., Idris A., Curtis A.B. Advanced cardiac life support: update on recent guidelines and a look at the future // *Clin. Cardiol.* 1995. Vol. 18. P. 497–504.
- Darmstadt G.L., Hossain M.M., Choi Y. et al. Safety and effect of chlorhexidine skin cleansing on skin flora of neonates in Bangladesh // *Pediatr. Infect. Dis. J.* 2007. Vol. 26. P. 492–495.
- Bibbo C., Patel D.V., Gehrman R.M., Lin S.S. Chlorhexidine provides superior skin decontamination in foot and ankle surgery: a prospective randomized study // *Clin. Orthop. Relat. Res.* 2005. Vol. 438. P. 204–208.
- Darouiche R.O., Wall M.J. Jr, Itani K.M. et al. Chlorhexidine-alcohol versus povidone-iodine for surgical-site antisepsis // *N. Engl. J. Med.* 2010. Vol. 362. P. 18–26.
- Dzubow L.M. The interaction between propranolol and epinephrine as observed in patients undergoing Mohs' surgery // *J. Am. Acad. Dermatol.* 1986. Vol. 15. P. 71–75.
- Wilhelmi B.J., Blackwell S.J., Miller J., Mancoll J.S. et al. Epinephrine in digital blocks: revisited // *Ann. Plast. Surg.* 1998. Vol. 41. P. 410–414.
- Eggleston S.T., Lush L.W. Understanding allergic reactions to local anesthetics // *Ann. Pharmacother.* 1996. Vol. 30. P. 851–857.
- Palm M.D., Altman J.S. Topical hemostatic agents: a review // *Dermatol. Surg.* 2008. Vol. 34. P. 431–435.
- Voutsalath M.A., Bichakjian C.K., Pelosi F., Blum D. et al. Electrosurgery and implantable electronic devices: review and implication for office-based procedures // *Dermatol. Surg.* 2011. Vol. 37. P. 889–899.
- Senthuran S., Toff W.D., Vuylsteke A., Solesbury P.M. et al. Implanted cardiac pacemakers and defibrillators in anaesthetic practice // *Br. J. Anaesth.* 2002. Vol. 88. P. 627–631.

24. Stevens G., Cocherell C.J. Avoiding sampling error in the biopsy of pigmented lesions // *Arch. Dermatol.* 1996. Vol. 132. P. 1380–1382.
25. Abbasi N.R., Shaw H.M., Rigel D.S. et al. Early diagnosis of cutaneous melanoma: revisiting the ABCD criteria // *JAMA.* 2004. Vol. 292. P. 2771–2776.
26. Todd P., Garioch J.J., Humphreys S., Seywright M. et al. Evaluation of the 2-mm punch biopsy in dermatological diagnosis // *Clin. Exp. Dermatol.* 1996. Vol. 21. P. 11–13.
27. Russell E.B., Carrington P.R., Smoller B.R. Basal cell carcinoma: a comparison of shave biopsy versus punch biopsy techniques in subtype diagnosis // *J. Am. Acad. Dermatol.* 1999. Vol. 41. P. 69–71.
28. Haws A.L., Rojano R., Tahan S.R., Phung T.L. Accuracy of biopsy sampling for subtyping basal cell carcinoma // *J. Am. Acad. Dermatol.* 2012. Vol. 66. P. 106–111.
29. Egnatios G.L., Dueck A.C., Macdonald J.B. et al. The impact of biopsy technique on upstaging, residual disease, and outcome in cutaneous melanoma // *Am. J. Surg.* 2011. Vol. 202. P. 771–777.
30. Karimipour D.J., Schwartz J.L., Wang T.S. et al. Microstaging accuracy after subtotal incisional biopsy of cutaneous melanoma // *J. Am. Acad. Dermatol.* 2005. Vol. 52. P. 798–802.
31. Ng J.C., Swain S., Dowling J.P., Wolfe R. et al. The impact of partial biopsy on histopathologic diagnosis of cutaneous melanoma: experience of an Australian tertiary referral service // *Arch. Dermatol.* 2010. Vol. 146. P. 234–239.
32. Gannon C.J., Rousseau D.L. Jr, Ross M.I. et al. Accuracy of lymphatic mapping and sentinel lymph node biopsy after previous wide local excision in patients with primary melanoma // *Cancer.* 2006. Vol. 107. P. 2647–2652.
33. Leong W.L., Ghazarian D.M., McCready D.R. Previous wide local excision of primary melanoma is not a contraindication for sentinel lymph node biopsy of the trunk and extremity // *J. Surg. Oncol.* 2003. Vol. 82. P. 143–146.
34. Symes A., Ellis H. Variations in the surface anatomy of the spinal accessory nerve in the posterior triangle // *Surg. Radiol. Anat.* 2005. Vol. 27. P. 404–408.
35. Ozcan D., Ozen O., Seckin D. Vertical vs transverse sections of scalp biopsy specimens: a pilot study on the comparison of the diagnostic value of two techniques in alopecia // *Clin. Exp. Dermatol.* 2011. Vol. 36. P. 855–863.
36. McKerrow K.J., Grande D.J. Figure eight closure // *J. Am. Acad. Dermatol.* 1991. Vol. 24. P. 146–148.
37. Firoz B., Davis N., Goldberg L.H. Local anesthesia using buffered 0.5% lidocaine with 1:200 000 epinephrine for tumors of the digits treated with Mohs micrographic surgery // *J. Am. Acad. Dermatol.* 2009. Vol. 61. P. 639–643.
38. Kronic A.L., Wang L.C., Soltani K., Weitzul S. et al. Digital anesthesia with epinephrine: an old myth revisited // *J. Am. Acad. Dermatol.* 2004. Vol. 51. P. 755–759.
39. Minz R.W., Chhabra S., Singh S., Radotra B.D. et al. Direct immunofluorescence of skin biopsy: perspective of an immunopathologist // *Indian J. Dermatol. Venereol. Leprol.* 2010. Vol. 76. P. 150–157.
40. Smack D.P., Harrington A.C., Dunn C. et al. Infection and allergy incidence in ambulatory surgery patients using white petrolatum vs bacitracin ointment. A randomized controlled trial // *JAMA.* 1996. Vol. 276. P. 972–977.