

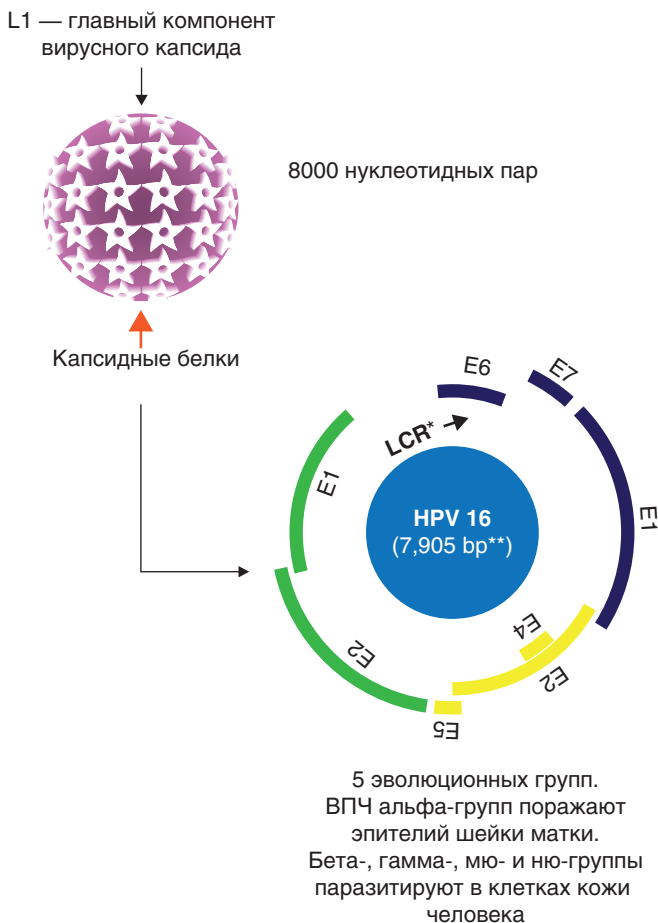
ЭТИОЛОГИЯ И ПАТОГЕНЕЗ

Папилломавирусы человека включают пять эволюционных групп. ВПЧ именно альфа-групп поражают эпителий шейки матки и чаще всего являются причиной предраковых и раковых заболеваний шейки матки. Вирусы папилломы, входящие в бета-, гамма-, мю- и ню-группы, паразитируют в клетках кожи человека.

Контроль за развитием заболеваний, ассоциированных с ВПЧ, требует активности как врожденного, так и адаптивного иммунитета, но папилломавирус имеет ряд особенностей, позволяющих обходить иммунный барьер организма: нет виремии и цитолиза, репликационный цикл ограничен эпителием, имеется местное иммуносупрессивное воздействие вирусных белков.

ВПЧ представляет собой безоболочечный вирус, содержащий дезоксирибонуклеиновую кислоту (ДНК), относящийся к семейству паповавирусов, с циркулярной двухцепочечной ДНК. Размер его составляет примерно 8 тыс. нуклеотидных пар, включает восемь или девять открытых рамок считывания (генов). Многочисленные виды вирусной рибонуклеиновой кислоты (РНК) транскрибируются только из одной цепи и представлены как множественные сращенные транскрипты [10].

ДНК вируса заключена в белковый капсид, образующий вирионы в форме икосаэдра диаметром 50–55 нм. Капсид ВПЧ не имеет липопротеиновой оболочки, и это обеспечивает значительную стабильность вируса и высокую устойчивость к неблагоприятным воздействиям внешней среды. В состав капсида вируса входят структурные белки (L1 — основной белок, L2 — минорный белок), играющие важную роль в процессе инфицирования клеток человека.



* LCR (long control region) — длинная некодируемая область, содержащая регуляторные элементы.

** Геном ВПЧ 16 содержит 7904 нуклеотидных пар (пары оснований — bp).

Рис. 1. Структура ВПЧ-генома (адаптировано из: Munger K., Baldwin A., Edwards K.M. et al. J. Viral. 2004. Vol. 78. P. 11451–11460. Adapted with permission from the American Society for Microbiology Journals Department)

Вирус имеет область, содержащую ранние гены (обычно представлена 5–6 белками), область, содержащую два поздних гена, кодирующих капсидные белки, и некодируемую область, содержащую регуляторные элементы.

LCR — длинная некодируемая область, содержащая регуляторные элементы (E), составляет около 70% генома и контролирует реализацию двух его основных функций: репродукцию вируса и трансформацию пораженных клеток.

На начальных стадиях инфекционного процесса вирус в клетках базального слоя эпителия существует в виде устойчивых эписом (без интеграции генома вируса в геном клетки-хозяина). Зараженная клетка может содержать от 10 до 200 эписом.

К неструктурным белкам ВПЧ относят регуляторные белки (E1, E2, E4) и онкобелки (E5, E6, E7).

Важную роль на этапе инфицирования играют белки E1 и E2, которые отвечают за процесс транскрипции, иницируют репликацию вируса и в конечном итоге — заключение в капсид (*encapsulation*) вирусного генома. Генетически модифицированные вирусы с неактивными генами белков E1 и E2 не могут эффективно поддерживать инфицирование клеток базальных слоев эпителия. При делении зараженных клеток базального слоя эпителия геном вируса передается в дочернюю клетку.

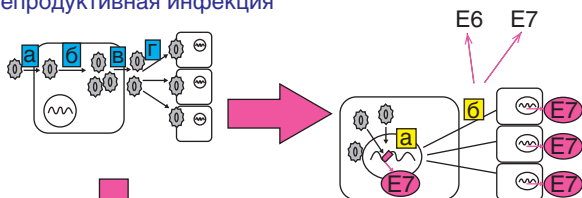
Белок E2 регулирует активность промоторов ранних белков и экспрессию вирусных онкогенов (E6 и E7).

Белок E4 взаимодействует с белками цитоскелета, способствует вирусной сборке, активен в продуктивной стадии инфекции. Белок E5 обладает способностью влиять на рецепторы факторов роста. Онкобелки E6 и E7 активируют опухолевый супрессор (p53) и непосредственно участвуют в злокачественной трансформации кератиноцитов.

Вирусные белки могут нарушать как врожденные пути обнаружения возбудителя, так и распознавание Т-клеток и последующее разрушение инфицированных тканей.

Международное агентство по изучению рака (IARC) выделило 3 группы ВПЧ высокого риска: группа 1 — высокого канцерогенного риска, группа 2А — вероятно канцерогенного риска, группа 2В — возможно канцерогенного риска.

Репродуктивная инфекция



Интегративная инфекция

Репликация ДНК-вируса и синтез капсидных белков изменяют клеточный цикл и приводят к клеточной атипии

Спонтанная элиминация

- а** — проникновение вируса в клетку;
- б** — внутриклеточное размножение вируса;
- в** — выход новых вирусных частиц из клетки;
- г** — инфицирование окружающих тканей.
- а** — встраивание ДНК ВПЧ в хромосому пораженной клетки с последующим синтезом E7;
- б** — активное деление пораженной клетки с интегрированной копией ДНК ВПЧ и дальнейшее формирование опухолевых клеток, синтезирующих онкобелки E6 и E7.

Рис. 2. Варианты развития папилломавирусной инфекции (адаптировано из: Molecular mechanisms in HPV induces Lesions. From CIN to invasive cancer Mugnus von-Knebel-Doeberitz. 2010)

После заражения ВПЧ влияет на пролиферацию клеток, усиливает ее и вызывает разрастание эпителия,

что может в дальнейшем привести к появлению новообразований (продуктивная стадия). Время, проходящее от момента первичного инфицирования до стадии клинических проявлений, может варьировать и зависит от вирусной нагрузки — титра инфекционных частиц. Низкий титр, как правило, приводит к формированию латентной инфекции (носителству).

Усиление пролиферации инфицированных вирусом супрабазальных клеток цервикального эпителия сопровождается экспрессией вирусных онкогенов — белков E6 и E7. Активность генов, кодирующих эти белки, нарушает нормальное созревание эпителиоцитов: инфицированные клетки не вступают на путь терминальной дифференцировки, а остаются в S-фазе клеточного цикла, сохраняя способность к синтезу ДНК и делению.

Активность белков E6 и E7 способствует увеличению исходно небольшого числа инфицированных клеток, которые впоследствии начинают продуцировать новые вирусные частицы. Та же последовательность событий характерна для инфицированных кератиноцитов.

В настоящее время детально изучены механизмы, с помощью которых вирус папилломы нарушает выход эпителиальных клеток из клеточного цикла.

Для ВПЧ характерен бедный ферментный набор в сравнении с герпес-вирусами или вирусом иммунодефицита человека (ВИЧ). Вирус не располагает собственными полимеразами, киназами или протеазами, которые могли бы служить мишенями для противовирусных препаратов, используемых при другой вирусной инфекции.

С течением времени вирус преимущественно элиминируется из организма самостоятельно, но у части женщин способен довольно долго персистировать в многослойном плоском эпителии. В 20–30% случаев при персистенции наблюдается прогрессирование ВПЧ-ассоциированных заболеваний [22].

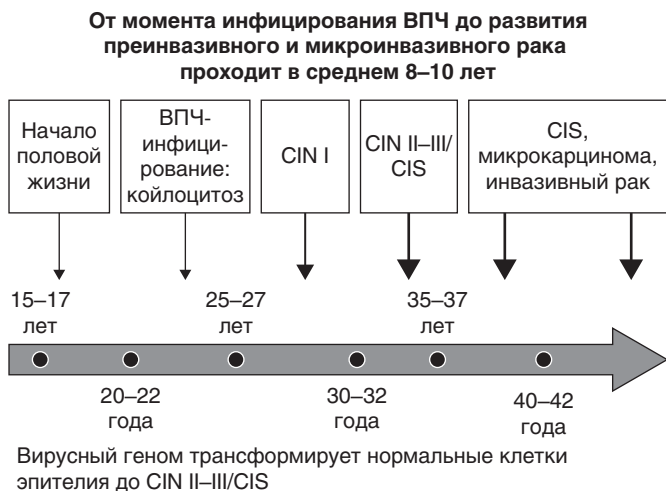


Рис. 3. Трансформация клеток эпителия шейки матки при ВПЧ-инфекции

Именно персистенция ВПЧ привлекает особое внимание исследователей. На сегодняшний день доказано, что длительная персистенция ВПЧ в тканях органов нижнего отдела половых путей провоцирует развитие предраковых и раковых процессов. Согласно данным С.М. Wheeler и соавт. (2006), длительная персистенция высокоонкогенных типов более 2 лет является наиболее опасным фактором прогрессии предрака шейки матки [15, 20].

КЛАССИФИКАЦИЯ

Клинико-морфологическая классификация ВПЧ-ассоциированных поражений нижнего отдела половых органов представлена следующим образом [29–30].

1. Клинические формы (видимые невооруженным глазом).
 - Экзофитные кондиломы (типичные остроконечные, папиллярные, папуловидные).
 - Симптоматические цервикальные интраэпителиальные неоплазии (*Cervical Intraepithelial Neoplasia* — CIN).
2. Субклинические формы (невидимые невооруженным глазом и бессимптомные, выявляемые только при кольпоскопии и/или цитологическом или гистологическом исследовании).
 - Плоские кондиломы (типичная структура со множеством койлоцитов).
 - Малые формы (различные поражения многослойного плоского и метапластического эпителия с единичными койлоцитами).
 - Инвертирующие кондиломы (с локализацией в криптах).
 - Кондиломатозный цервицит/вагинит.
3. Латентные формы (обнаружение ДНК ВПЧ при отсутствии клинических, морфологических или гистологических изменений).
4. CIN и РШМ — цервикальная интраэпителиальная неоплазия.
 - CIN I — слабовыраженная дисплазия ± койлоцитоз, дискератоз.
 - CIN II — умеренная дисплазия ± койлоцитоз, дискератоз.

- CIN III — резко выраженная (тяжелая) дисплазия или *carcinoma in situ* ± койлоцитоз, дискератоз.
 - Микроинвазивная плоскоклеточная и железистая карцинома.
5. Влагиалищная интраэпителиальная неоплазия.
- Влагиалищная интраэпителиальная неоплазия I — слабовыраженная дисплазия.
 - Влагиалищная интраэпителиальная неоплазия II — умеренно выраженная дисплазия.
 - Влагиалищная интраэпителиальная неоплазия III — резко выраженная (тяжелая) дисплазия, и/или преинвазивная карцинома (*carcinoma in situ*).
6. Изменения плоского эпителия: вульварная интраэпителиальная неоплазия (*Vulvar Intraepithelial Neoplasia* — VIN).
- Плоскоклеточная вульварная интраэпителиальная неоплазия:
 - ✧ VIN I — легкая дисплазия;
 - ✧ VIN II — умеренно выраженная дисплазия;
 - ✧ VIN III — тяжелая дисплазия, и/или преинвазивная карцинома (*carcinoma in situ*).
 - Неплоскоклеточная вульварная интраэпителиальная неоплазия:
 - ✧ болезнь Педжета;
 - ✧ неинвазивная меланома (*melanoma in situ*).

Вестибулярный папилломатоз или мелкие папилломовидные образования преддверия влагиалища следует рассматривать как собирательное понятие, включающее в большинстве случаев плоскоклеточные микропапилломы (псевдокондиломы), не имеющие признаков ПВИ, и реже мелкие экзофитные кондиломы (см. Приложение).

КЛИНИЧЕСКИЕ ПРИЗНАКИ И СИМПТОМЫ

Папилломавирусная инфекция половых органов — полиморфная многоочаговая патология кожи и слизистых оболочек нижнего отдела половых путей.

Клиническая картина заболеваний, ассоциированных с ней, зависит от типа вируса и состояния иммунной системы человека.

Согласно Международной классификации болезней 10-го пересмотра, ряд заболеваний и патологических состояний можно отнести к заболеваниям, ассоциированным с ПВИ:

A63. Другие болезни, передающиеся преимущественно половым путем, не классифицированные в других рубриках:

A63.0. Аногенитальные (венерические) бородавки

B97. Вирусные агенты как возбудители болезней, классифицированных в других рубриках:

B97.7. Папилломавирусы как причина болезней, классифицированных в других рубриках

C51. Злокачественное новообразование вульвы

C52. Злокачественное новообразование влагалища

C53. Злокачественное новообразование шейки матки

D06. Карцинома *in situ* шейки матки:

D06.0. Внутренней части

D06.1. Наружной части

D06.7. Других частей шейки матки

D06.9. Шейки матки неуточненной части

N87. Дисплазия шейки матки:

N87.0. Слабовыраженная дисплазия шейки матки

N87.1. Умеренная дисплазия шейки матки

N87.2. Резко выраженная дисплазия шейки матки

N87.9. Дисплазия шейки матки неуточненная

- N89. Другие невоспалительные болезни влагалища:
N89.0. Слабовыраженная дисплазия влагалища
N89.1. Умеренная дисплазия влагалища
N89.2. Резко выраженная дисплазия влагалища, не классифицированная в других рубриках
N89.3. Дисплазия влагалища неуточненная
- N90. Другие невоспалительные болезни вульвы и промежности:
N90.0. Слабовыраженная дисплазия вульвы
N90.1. Умеренная дисплазия вульвы
N90.2. Резко выраженная дисплазия вульвы, не классифицированная в других рубриках
N90.3. Дисплазия вульвы неуточненная.

Течение ПВИ может быть транзиторным, латентным или персистирующим [9].

В 70–80% наблюдений течение ПВИ может быть **транзиторным**, и в этом случае наблюдается спонтанная элиминация вируса. Такой благоприятный исход возможен у молодых женщин с нормальным состоянием иммунной системы [12].

Латентные формы папилломавирусной инфекции (бессимптомное вирусоносительство) выявляют при обследовании здоровых женщин или пациенток, обратившихся по поводу другого заболевания. Латентное течение характеризуется отсутствием клинических и морфологических изменений при обнаружении ДНК вируса. В этой ситуации требуются наблюдение и постоянный контроль за состоянием эпителия шейки матки, влагалища и вульвы [13].

Персистенция высокоонкогенных типов ВПЧ, в первую очередь 16 и 18, может приводить к предраковым и ряду онкологических заболеваний:

- рак прямой кишки;
- рак влагалища и вульвы;
- рак полового члена;
- рак гортани;
- рак ротовой полости.

КЛИНИЧЕСКИЕ ПРОЯВЛЕНИЯ

Основными клиническими проявлениями ПВИ являются генитальные, анальные и оральные бородавки, а также CIN, VIN, влажная интраэпителиальная неоплазия (VaIN), анальная интраэпителиальная неоплазия, плоскоклеточный рак, цервикальные аденокарциномы, кроме того, орофарингеальные раковые образования [32, 34].

ВПЧ 6-го и 11-го типов, являясь причиной **аногенитальных бородавок**, вызывают также рецидивирующий респираторный папилломатоз — редкое состояние, при котором папилломы растут в дыхательных путях.

Бородавки (*condyloma acuminata*) могут быть плоскими, папулезными или остроконечными, появляются на слизистой оболочке или эпителии. Поражения могут составлять от нескольких миллиметров до 1–2 сантиметров в диаметре, возможны множественные сливные формы. Заболевание часто протекает бессимптомно, но иногда может сопровождаться зудом или дискомфортом в области поражения (рис. Приложение).

Интраэпителиальная неоплазия, и/или преинвазивная карцинома (CIN, влажная интраэпителиальная неоплазия, VIN, анальная интраэпителиальная неоплазия, *carcinoma in situ*), не имеет никаких характерных симптомов. Эти поражения часто протекают бессимптомно, но иногда могут проявляться кровавыми выделениями из половых путей. Рак шейки матки также может быть бессимптомным или проявляется кровотечением, болью, дискомфортом в области наружных половых органов и/или влажного, перианальной области.

Субклинические формы обычно бессимптомны, в редких случаях наблюдают зуд, жжение, бели.

Плоская кондилома является одним из проявлений ПВИ, указывает на хроническую инфекцию и наличие вируса в течение длительного времени. Особенностью плоской кондиломы является то, что вирус размножается в глубоких слоях эпителия.

Плоскую кондилому довольно трудно идентифицировать. В отличие от остроконечных кондилом пораженные участки не возвышаются над поверхностью эпителия, не имеют характерного цвета и часто небольшие по размеру. Плоская кондилома может сопровождаться симптомами в виде зуда, жжения, гиперемии. Это обусловлено глубоким поражением эпителия и представляет опасность из-за позднего обнаружения и несвоевременного лечения.

Плоские кондиломы шейки матки могут прогрессировать до тяжелых поражений и рака шейки матки.

При простом визуальном обследовании такую кондилому выявить крайне сложно, поэтому используют дополнительные методы — расширенную кольпоскопию. На уксусной пробе пораженный участок может иметь ацетобелость разной степени выраженности — от тонкого АБЭ до плотного с грубой мозаикой и пунктацией. Для подтверждения этиологии необходимо провести биопсию кондилом.

Малые формы характеризуются небольшой выраженностью цитопатического действия ВПЧ (наличием единичных койлоцитов) на фоне различных изменений многослойного плоского и метапластического эпителия, включая гипер- и паракератоз, гиперплазию базального слоя, акантоз, цервицит. Предполагают, что малые формы ПВИ — одна из стадий развития или регресса плоской кондиломы [10, 11].