

О ХУДОЖНИКАХ

Фрэнк Г. Неттер, врач

Фрэнк Г. Неттер родился в 1906 г. в Нью-Йорке. Перед тем как поступить на медицинский факультет Нью-Йоркского университета, который он окончил в 1931 г., молодой человек обучался искусству в Лиге студентов-художников Нью-Йорка и в Национальной академии дизайна. В студенческие годы его блокнот с рисунками привлек внимание преподавателей и врачей, благодаря чему Неттер имел возможность подрабатывать, иллюстрируя статьи и учебники. Фрэнк Г. Неттер не бросил заниматься иллюстрацией и после начала хирургической практики в 1933 г., но, в конце концов, решил оставить ее, чтобы полностью посвятить себя рисованию. Отслужив в армии Соединенных Штатов Америки во время Второй Мировой войны, Неттер начал работать с фармацевтической компанией CIBA Pharmaceutical Company (сейчас Novartis Pharmaceuticals). Этому 45-летнему сотрудничеству мы обязаны появлением потрясающей коллекции медицинских иллюстраций, столь хорошо знакомых докторам и всем занятым по всему миру в медицинской сфере.

В 2005 г. компания Elsevier, Inc приобрела коллекцию Неттера и все публикации у Icon Learning Systems. В настоящее время более пятидесяти публикаций, демонстрирующих изображения от доктора Неттера, доступны благодаря Elsevier, Inc. (в Соединенных Штатах Америки: www.us.elsevierhealth.com/Netter; за пределами США: www.elsevierhealth.com).

Работы доктора Неттера являются одним из лучших примеров использования иллюстраций при обучении медицинским наукам. Тринадцатая книга из *Собрания медицинских иллюстраций Неттера*, включающая большую часть выполненных его рукой изображений, общее количество которых превышает 20 000, когда-то была и по сей день остается одним из самых знаменитых медицинских трудов из всех, что когда-либо были опубликованы. *Атлас анатомии человека Неттера*, впервые вышедший в 1989 г., содержит анатомические рисунки из *Собрания Неттера*. Сегодня атлас переведен на 16 языков, и по всему миру по этому

пособию учатся студенты, решившие связать свою жизнь со сферой здравоохранения и лечебной деятельностью.

Иллюстрации Неттера ценны не только своими эстетическими свойствами, но и их интеллектуальным наполнением. Как писал доктор Неттер в 1949 г., «...целью и истинным предназначением иллюстрации является разъяснение объекта. Как бы красиво не было выполнено изображение, как бы изящно и тонко не были переданы черты объекта, медицинская иллюстрация будет иметь весьма малую ценность, если благодаря ей нельзя будет составить ясное представление об объекте с медицинской точки зрения». Планирование, концепция, ракурс и подход к делу, которыми руководствовался доктор Неттер, — то, что делает его изображения столь содержательными и интеллектуально значимыми.

Фрэнк Г. Неттер, врач и художник, скончался в 1991 г.

Больше узнать о человеке-художнике, чьи работы вдохновили на создание собрания справочных материалов Неттера (Netter Reference Collection): <http://www.netterimages.com/artist/netter.htm>

Карлос А. Г. Мачадо, врач

В качестве приемника доктора Неттера Novartis выбрала Карлоса Мачадо. Он остается основным художником, пополняющим коллекцию медицинских иллюстраций Неттера.

Самоучка в деле медицинской иллюстрации, кардиолог Карлос Мачадо педантично вносил обновления в некоторые оригинальные произведения Неттера и создал много работ в его стиле в качестве продолжения коллекции Неттера. Яркую незабываемую изобразительную манеру Мачадо характеризуют фотографическая точность и глубокое понимание отношений между врачом и пациентом, а углубленное изучение каждой темы и объекта изображения делают его одним из ведущих медицинских иллюстраторов нашего времени.

Больше узнать Карлосе Мачадо и о его работах можно здесь: <http://www.netterimages.com/artist/machado.htm>

ПРЕДИСЛОВИЕ: КАК РАБОТАТЬ С ЭТОЙ КНИГОЙ

Анатомия человека — увлекательный и крайне сложный предмет, интересный практически каждому из нас. Изучение анатомии не обязательно должно быть трудным, напротив, это занятие может приносить большое удовольствие. *Анатомическая раскраска Неттера* — о том, как просто, последовательно и весело можно постигать анатомию человека. Ограничений по возрасту нет; единственное условие — любознательность!

Изображения в *Анатомическая раскраска Неттера* основаны на знаменитых, прекрасно выполненных медицинских иллюстрациях анатомического строения человека, созданных врачом Фрэнком Г. Неттером, и собранных аналогично его *Атласу анатомии человека*. Эта работа является одним из самых популярных анатомических атласов в мире, не зря он был переведен на 16 языков. Иллюстрации Неттера прошли проверку временем и открыли чудесный мир анатомии миллионам студентов из разных стран.

Зачем нужна такая анатомическая раскраска? По моему мнению, большей частью для «живого изучения», всегда выигрывающего у пассивного образа получения знаний. Визуальное наблюдение, деятельность и запоминание идут рука об руку; иными словами, «от взгляда — к рукам, от осознания — к запоминанию». Так большинство из нас лучше всего запоминают информацию. В процессе изучения анатомии мы пользуемся учебниками, карточками, видео и анатомическими атласами, но именно то, что больше всего увлекает и позволяет проявлять активность во время обучения, «цементирует» материал в памяти.

Анатомическая раскраска Неттера демонстрирует анатомию человека, рассказывая о системах организма. Иллюстрированные страницы

снабжены ссылками на *Атлас анатомии человека Неттера* и *Клиническую анатомию Неттера*. Это источники оригинальных цветных иллюстраций с подробными подписями для вашего более углубленного изучения. На каждой странице с рисунками обозначены самые важные структуры. Чтобы помочь вам разобраться, почему все тщательно отобранные изображения человеческого тела важны как с анатомической, так и с функциональной точки зрения, в книге собраны раскраски, пометки, пояснения, ключевые моменты необходимого материала и таблицы. Я нарочно не стал перегружать рисунки обозначениями, потому что хочу обратить ваше внимание на наиболее существенные аспекты анатомии; как бы то ни было, это *ваша* раскраска! Раскрашивайте все, что захочется; добавляйте подписи, если вздумается; проверяйте себя, закрывая названия структур; в общем, используйте каждое изображение по своему усмотрению, чтобы как можно лучше разобраться в теме. В большинстве случаев я предоставляю вам полную свободу в выборе цвета, но все же посоветую раскрашивать артерии ярко-красным, вены — синим, мышцы — красновато-коричневым, нервы — желтым, а лимфатические узлы — зеленым, так как такое цветовое оформление принято встречаться в большей части анатомических атласов. Наконец, думаю, вы остановите свой выбор на карандашах; но если вам больше по душе мелки, цветные ручки, фломастеры или маркеры — используйте их! Главное, наслаждайтесь изучением анатомии — в конце концов, ваш организм построен также!

Джон Т. Хансен, д.м.н.

ГЛАВА 1**Ориентация в пространстве и общие сведения**

- 1-1 Терминология
- 1-2 Плоскости тела и термины взаимного расположения
- 1-3 Движения
- 1-4 Клетка
- 1-5 Эпителиальные ткани
- 1-6 Соединительные ткани
- 1-7 Скелет
- 1-8 Суставы
- 1-9 Синовиальные суставы
- 1-10 Мышцы
- 1-11 Нервная система
- 1-12 Кожа (Покровы тела)
- 1-13 Полости тела

ГЛАВА 2**Скелетная система**

- 2-1 Строение и классификация костей
- 2-2 Внешнее строение черепа
- 2-3 Внутреннее строение черепа
- 2-4 Нижняя челюсть и височно-нижнечелюстной сустав
- 2-5 Позвоночный столб
- 2-6 Шейный и грудной отделы позвоночника
- 2-7 Поясничный, крестцовый и копчиковый отделы позвоночника
- 2-8 Грудная клетка
- 2-9 Суставы и связки позвоночника
- 2-10 Плечевой пояс и свободная конечность
- 2-11 Плечевой сустав

- 2-12 Предплечье и локтевой сустав
- 2-13 Запястье и кисть
- 2-14 Соединения костей кисти и запястья. Движения
- 2-15 Пояс нижней конечности
- 2-16 Тазобедренный сустав
- 2-17 Кости бедра и голени
- 2-18 Коленный сустав
- 2-19 Кости лодыжки и стопы
- 2-20 Голеностопный сустав и соединения костей стопы

ГЛАВА 3**Мышечная система**

- 3-1 Мимические мышцы
- 3-2 Жевательные мышцы
- 3-3 Наружные мышцы глазного яблока
- 3-4 Мышцы языка и нёба
- 3-5 Мышцы глотки и акт глотания
- 3-6 Собственные мышцы гортани и звукообразование
- 3-7 Мышцы шеи
- 3-8 Предпозвоночные мышцы шеи
- 3-9 Поверхностные и промежуточные мышцы спины
- 3-10 Глубокие (собственные) мышцы спины
- 3-11 Мышцы груди
- 3-12 Мышцы передней стенки брюшной полости
- 3-13 Мышцы мужской паховой области
- 3-14 Мышцы задней брюшной стенки
- 3-15 Мышцы таза
- 3-16 Мышцы промежности
- 3-17 Задняя группа мышц плечевого пояса

Содержание

- | | | | |
|------|--|------|---------------------------------------|
| 3-18 | Передняя группа мышц плечевого пояса | 4-13 | Спинной мозг I |
| 3-19 | Мышцы плеча | 4-14 | Спинной мозг II |
| 3-20 | Пронация и супинация лучелоктевых суставов | 4-15 | Спинномозговые и периферические нервы |
| 3-21 | Передняя группа мышц предплечья | 4-16 | Дерматом |
| 3-22 | Задняя группа мышц предплечья | 4-17 | Желудочки мозга |
| 3-23 | Собственные мышцы кисти | 4-18 | Подпаутинное пространство |
| 3-24 | Обзор мышц верхней конечности | 4-19 | Симпатический отдел ВНС |
| 3-25 | Мышцы ягодичной области | 4-20 | Парасимпатический отдел ВНС |
| 3-26 | Задняя группа мышц бедра | 4-21 | Энтеральная нервная система |
| 3-27 | Передняя группа мышц бедра | 4-22 | Черепные нервы |
| 3-28 | Медиальная группа мышц бедра | 4-23 | Орган зрения I |
| 3-29 | Передняя и латеральная группы мышц голени | 4-24 | Орган зрения II |
| 3-30 | Задняя группа мышц голени | 4-25 | Орган слуха и равновесия I |
| 3-31 | Собственные мышцы стопы | 4-26 | Орган слуха и равновесия II |
| 3-32 | Обзор мышц нижней конечности | 4-27 | Орган вкуса и обоняния |
| | | 4-28 | Шейное сплетение |
| | | 4-29 | Плечевое сплетение |
| | | 4-30 | Поясничное сплетение |
| | | 4-31 | Крестцовое сплетение |

ГЛАВА 4

Нервная система

- 4-1 Строение нейрона
- 4-2 Глиальные клетки
- 4-3 Типы синапсов
- 4-4 Головной мозг
- 4-5 Кортикальные связи
- 4-6 Анатомическое строение основания мозга в срединном сагиттальном разрезе
- 4-7 Базальные ганглии
- 4-8 Лимбическая система
- 4-9 Гиппокамп
- 4-10 Таламус
- 4-11 Гипоталамус
- 4-12 Мозжечок

ГЛАВА 5

Сердечно-сосудистая система

- 5-1 Состав крови
- 5-2 Общий обзор
- 5-3 Сердце I
- 5-4 Сердце II
- 5-5 Сердце III
- 5-6 Сердце IV
- 5-7 Строение артерий, капилляров и вен
- 5-8 Артерии головы и шеи
- 5-9 Артерии головы
- 5-10 Артерии головного мозга
- 5-11 Вены головы и шеи
- 5-12 Артерии верхней конечности

- 5-13 Артерии нижней конечности
- 5-14 Грудная и брюшная части аорты
- 5-15 Артерии желудочно-кишечного тракта
- 5-16 Артерии тазовой области и промежности
- 5-17 Вены груди
- 5-18 Вены брюшно-тазовой полости
- 5-19 Анастомозы воротной вены
- 5-20 Вены верхней конечности
- 5-21 Вены нижней конечности
- 5-22 Кровообращение плода и новорожденного

ГЛАВА 6**Лимфатическая система**

- 6-1 Общий обзор лимфатической системы
- 6-2 Врожденный иммунитет
- 6-3 Приобретенный иммунитет
- 6-4 Тимус и костный мозг
- 6-5 Селезенка
- 6-6 Миндалины, BALT, GALT и MALT
- 6-7 Значимость лимфатической системы с клинической точки зрения

ГЛАВА 7**Дыхательная система**

- 7-1 Обзор
- 7-2 Носовая полость и носоглотка
- 7-3 Околоносовые пазухи
- 7-4 Ротовая и гортанная части глотки, гортань
- 7-5 Трахея и легкие
- 7-6 Механизм вдоха и выдоха

ГЛАВА 8**Пищеварительная система**

- 8-1 Обзор
- 8-2 Ротовая полость
- 8-3 Зубы
- 8-4 Глотка и пищевод
- 8-5 Брюшная полость и брыжейка
- 8-6 Желудок
- 8-7 Тонкий кишечник
- 8-8 Толстый кишечник
- 8-9 Печень
- 8-10 Желчный пузырь и экзокринная часть поджелудочной железы

ГЛАВА 9**Мочевыделительная система**

- 9-1 Обзор мочевыделительной системы
- 9-2 Почка
- 9-3 Нефрон
- 9-4 Функции почечных канальцев
- 9-5 Мочевой пузырь и мочеиспускательный канал

ГЛАВА 10**Половая система**

- 10-1 Обзор женской половой системы
- 10-2 Яичники и маточные трубы
- 10-3 Матка и влагалище
- 10-4 Менструальный цикл
- 10-5 Молочные железы женщины
- 10-6 Обзор мужской половой системы

Содержание

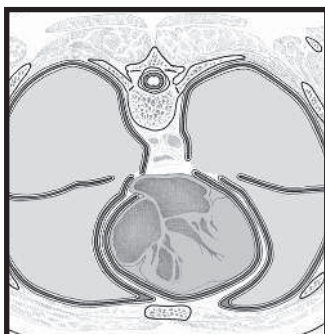
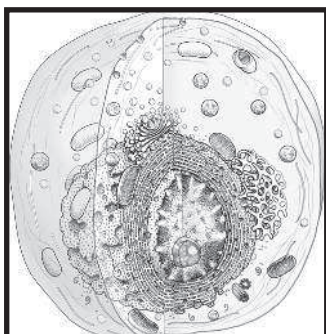
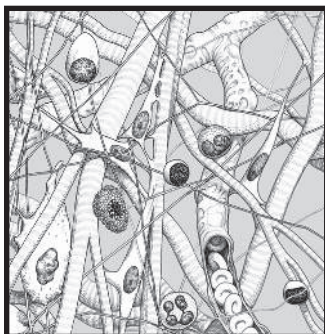
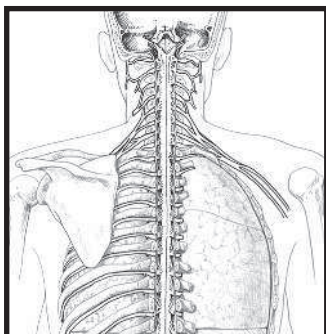
- 10-7 Яичко и придаток яичка
- 10-8 Мужской мочеиспускательный канал
и половой член

ГЛАВА 11

Эндокринная система

- 11-1 Обзор
- 11-2 Гипоталамус и гипофиз
- 11-3 Гипофиз
- 11-4 Щитовидная и паращитовидные
железы
- 11-5 Надпочечники
- 11-6 Поджелудочная железа
- 11-7 Период полового созревания
- 11-8 Гормоны пищеварительной системы

ГЛАВА 1 Ориентация в пространстве и общие сведения



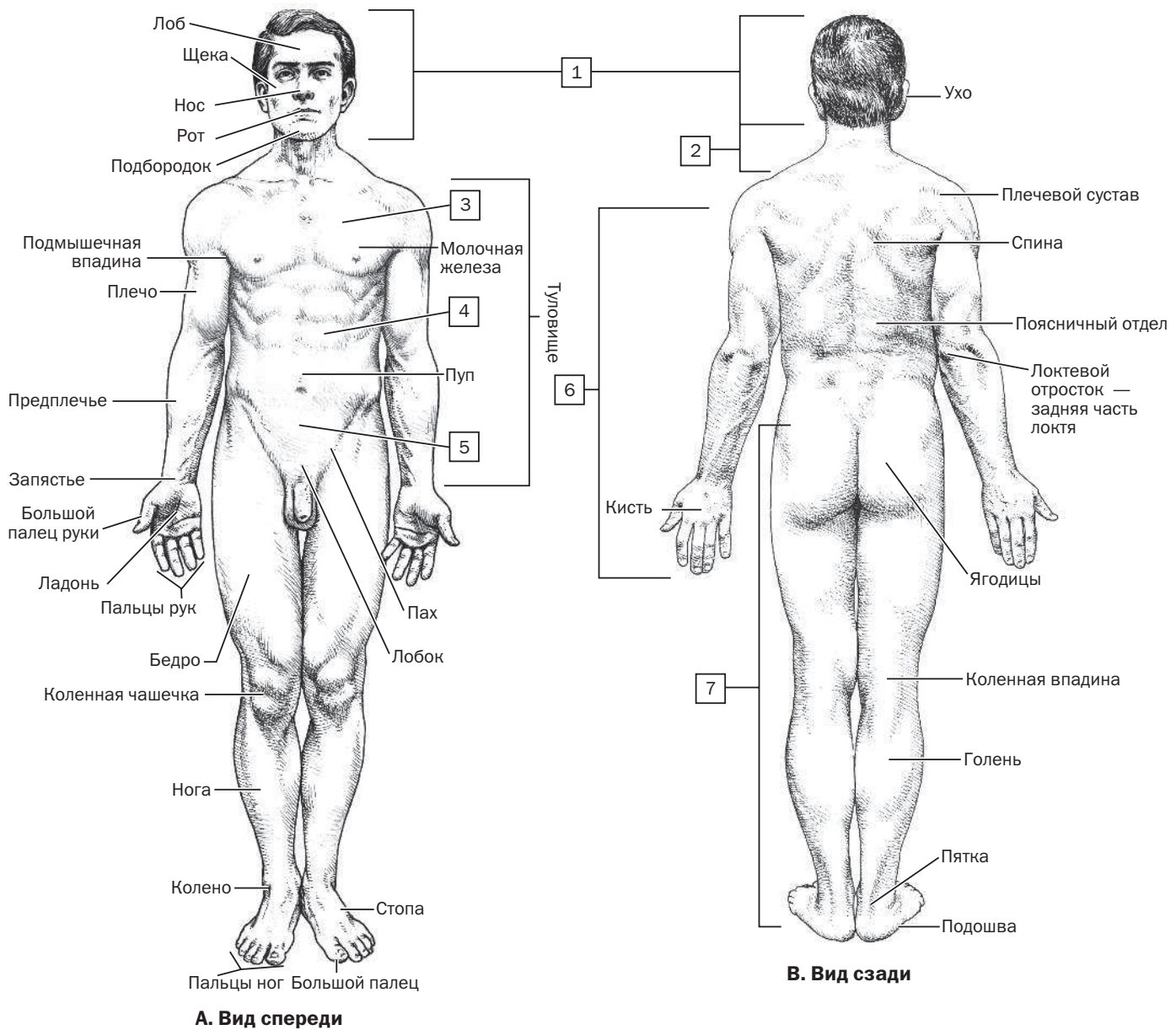
Анатомы используют специальную медицинскую лексику для определения расположения, типа движения, взаимного влияния анатомических структур и обозначения плоскости, в которой они находятся. Принято описывать анатомическое строение человека из «анатомической позиции». Она характеризуется следующим:

- Вертикальное положение туловища, лицо обращено вперед
- Руки опущены вдоль тела, кисти обращены вперед
- Ноги сдвинуты вместе, ступни слегка расставлены и направлены вперед

Части тела обозначаются классическими латинскими или греческими терминами, хотя в англоязычных странах используют более привычные названия. Несмотря на это, в некоторых учебниках до сих пор можно встретить отдельные классические термины. На изображениях со вставки 1–1 показаны несколько основных частей тела и конкретные области человеческого организма, описываемые анатомами и клиницистами.

РАСКРАСИТЬ основные части тела, начиная с головы и спускаясь к нижней конечности. Используйте разные цвета:

- 1. Голова (cephalon)
- 2. Шея (cervicis)
- 3. Грудная клетка (chest)
- 4. Живот
- 5. Таз
- 6. Верхняя конечность
- 7. Нижняя конечность



Анатомические описания относятся к одной из четырех плоскостей, пересекающих тело человека, находящегося в анатомической позиции.

Эти **четыре плоскости** включают:

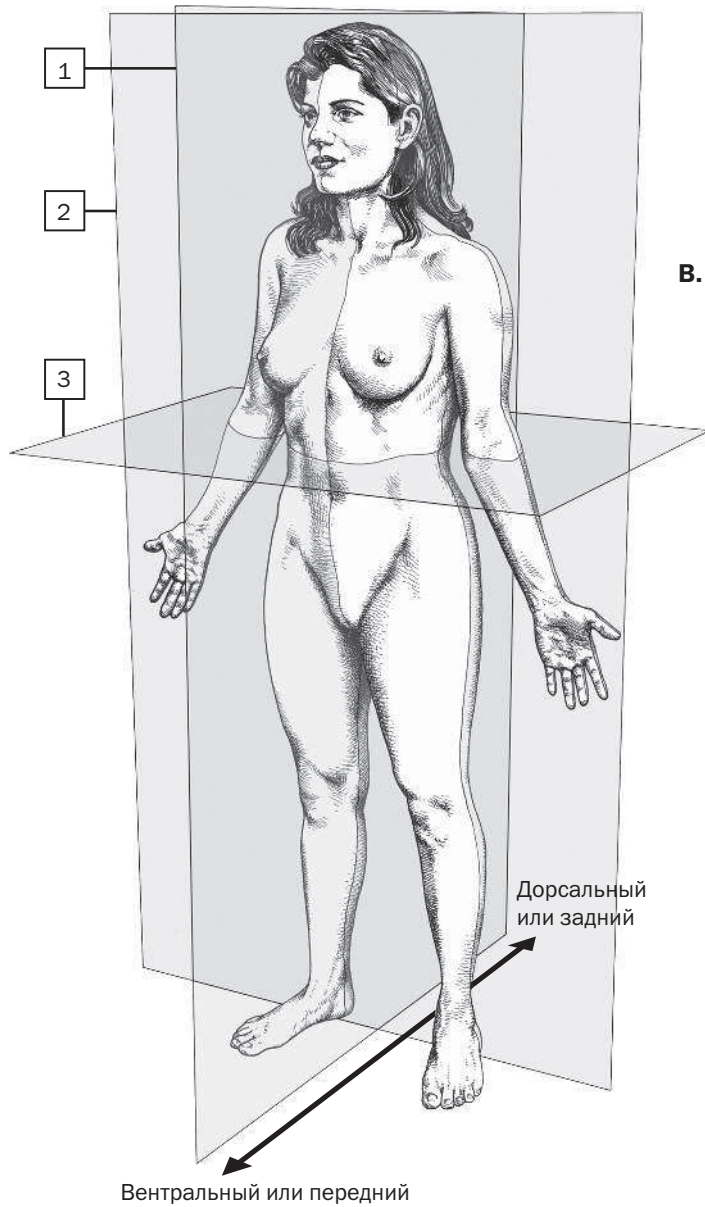
- Медианную плоскость, также известную как **срединная сагиттальная плоскость**, включающую плоскость, проходящую вертикально через центр тела, разделяя его на две равные левую и правую половины.
- Сагиттальные плоскости проходят вертикально и параллельно срединной сагиттальной плоскости, и поэтому их часто называют **парасагиттальными плоскостями**.
- Фронтальные плоскости, также называемые **корональными**, вертикально проходят через тело и делят его на переднюю и заднюю части.
- Поперечные плоскости, которые еще называют горизонтальными или **осевыми плоскостями**, проходят через правые углы фронтальной и сагиттальной плоскостей и делят тело на верхнюю и нижнюю части.

ТЕРМИН	ОПИСАНИЕ
Передний (вентральный)	Спереди
Задний (дорсальный)	Сзади
Верхний (краниальный)	По направлению к голове
Нижний (каудальный)	По направлению к ступням
Медиальный	Ближе к срединной линии или плоскости
Латеральный	Дальше от срединной линии или плоскости
Проксимальный	Ближайший к туловищу
Дистальный	Удаленный от туловища
Поверхностный	Ближе к поверхности
Глубокий	Дальше от поверхности
Медиальная плоскость	Делит тело на равные левую и правую половины
Срединная сагиттальная плоскость	Медианная плоскость
Сагиттальная плоскость	Делит тело на неравные левую и правую половины
Фронтальная (корональная) плоскость	Делит тело на равные или неравные переднюю и заднюю части
Поперечная плоскость	Делит тело на равные или неравные верхнюю и нижнюю части (горизонтальные или осевые плоскости)

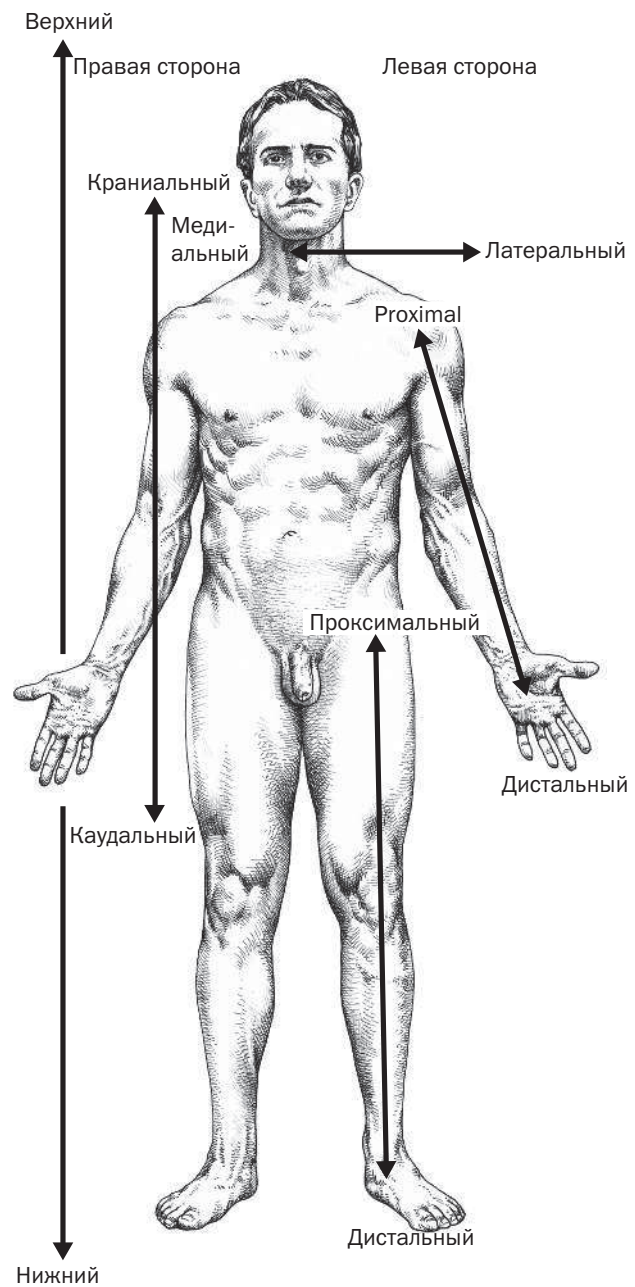
РАСКРАСИТЬ разными цветами три плоскости, показанные на рисунке.

- 1. Медианная плоскость (срединная сагиттальная плоскость)
- 2. Фронтальная плоскость
- 3. Поперечная плоскость

А. Плоскости тела



В. Термины взаимного расположения



Кроме того, когда анатомы или врачи упоминают правую или левую стороны, они всегда имеют виду ту сторону, которая является правой или левой для объекта или пациента, а НЕ собственные правую и левую стороны.

Движения тела совершаются благодаря работе суставов — артикуляционных образований между двумя или несколькими смежными костями скелета. Как правило, говоря о перемещении тела, мы имеем в виду движения, возникающие относительно сустава при сокращении (механическом укорочении) скелетных мышц. Благодаря этому осуществляется работа конечностей, сгибание позвоночника, точные движения пальцев или напряжение голосовых связок при разговоре (фонация). Конечно, тело способно совершать множество других движений, но самые основные виды перемещений в суставах вы можете найти в приведенном ниже списке и поработать с иллюстрацией к нему.

РАСКРАСИТЬ кружочки, соответствующие пронумерованным типам движения в следующем списке, используя для каждого свой цвет. Аббревиатура, указывающая на вид движения в каждом кружочке (например, F = флексия), расшифровывается в списке ниже.

- 1. Отведение (абдукция) — (AB): отведение от срединной плоскости
- 1. Приведение (аддукция) — (AD): приближение к срединной плоскости; движение, противоположное отведению
- 1. Латеральное вращение (латеральная ротация) — (L): вращение кости или конечности вокруг его горизонтальной оси или от срединной линии
- 1. Медиальное вращение (медиальная ротация) — (M): противоположно латеральному вращению; вращение к срединной линии
- 2. Сгибание (флексия) — (F): как правило, уменьшение угла между сочленяющимися костями
- 2. Разгибание (экстензия) — (E): как правило, увеличение угла между сочленяющимися костями; противоположно сгибанию
- 3. Поднятие (элевация) — (EL): движение вверх, например, пожимание плечами
- 3. Опускание (депрессия) — (D): движение части тела вниз
- 5. Сгибание (F) и разгибание (E) позвоночника (если мы говорим о позвоночнике, то при сгибании угол между телами позвонков уменьшается, а при разгибании — увеличивается). Когда мы наклоняемся вперед, то сгибаем позвоночник, а когда отклоняемся назад — разгибаем его.
- 6. Сгибание (F) и разгибание (E) локтевого сустава
- 7. Сгибание (F) и разгибание (E) запястья
- 7. Пронация (P): вращение локтевой кости предплечья поворачивает ладонь сзади (в анатомическую позицию) или книзу (если кисть обращена вперед при поднятой вверх ладони)
- 8. Супинация (S): противоположно пронации; обращает ладонь спереди или вверх
- 8. Сгибание (F) и разгибание (E) коленного сустава
- 9. Круговое движение (C): движение в пространстве, при котором конечность описывает вокруг сустава круг или конус (на иллюстрации изображено круговое движение нижней конечности вокруг тазобедренного сустава)
- 10. Сгибание назад (дорсофлексия) — (DF): поднятие стоп в голеностопном суставе (аналогично разгибанию запястья, движение в голеностопном суставе относится скорее к дорсофлексии, чем к экстензии)
- 10. Подошвенное сгибание (PF): направленное вниз движение или опускание стоп в голеностопном суставе (аналогично сгибанию запястья)
- 11. Эверсия (EV): движение подошвы в латеральном направлении
- 11. Инверсия (I): движение подошвы в медиальном направлении
- 12. Ретракция (R): изменение положения части тела сзади без изменения угла между сочленяющимися костями
- 12. Протракция (PT): изменение положения части тела спереди без изменения угла между сочленяющимися костями