



# СОДЕРЖАНИЕ

---

Список сокращений и условных обозначений.....	4
Введение.....	5
<b>1. Анатомия и развитие молочных желез.....</b>	<b>7</b>
<b>2. Гормональная регуляция развития и функционирования молочной железы.....</b>	<b>12</b>
<b>3. Классификация заболеваний молочных желез.....</b>	<b>15</b>
<b>4. Методы диагностики заболеваний молочных желез.....</b>	<b>18</b>
4.1. Самообследование молочных желез.....	21
4.2. Методика осмотра и пальпации молочных желез.....	21
<b>5. Инструментальная лучевая диагностика. Стандартизованное заключение.....</b>	<b>24</b>
5.1. Система BI-RADS.....	24
5.2. Маммография.....	25
5.3. Дуктография.....	28
5.4. Ультразвуковое исследование молочных желез.....	29
5.5. Магнитно-резонансная томография.....	34
5.6. Компьютерная и протонно-эмиссионная томография.....	37
5.7. Изотопные исследования.....	37
5.8. Получение материала для морфологических исследований.....	38
5.9. Электроимпедансная томография.....	40
5.10. Микроволновая радиотермометрия.....	41
<b>6. Лечение больных с доброкачественной дисплазией молочных желез.....</b>	<b>44</b>
<b>7. Патогенетические аспекты онкогенеза эпителия молочной железы.....</b>	<b>55</b>
7.1. Лекарственные препараты и хирургические вмешательства, достоверно снижающие риск развития рака молочной железы.....	69
<b>8. Профилактика рака молочной железы. Маммологический скрининг.....</b>	<b>71</b>
Заключение.....	74
Литература.....	75

## СПИСОК СОКРАЩЕНИЙ И УСЛОВНЫХ ОБОЗНАЧЕНИЙ

---

- ◆ — торговое название лекарственного средства
- ДДМЖ — доброкачественная дисплазия молочных желез
- МГ — маммография
- МГТ — менопаузная гормональная терапия
- МРТ — магнитно-резонансная томография
- РМЖ — рак молочной железы
- УЗИ — ультразвуковое исследование
- BI-RADS (от англ. *Breast Imaging Reporting and Data System*) — система диагностических заключений методов лучевой диагностики состояния молочной железы

## ВВЕДЕНИЕ

---

В фундаментальных медицинских науках молочная железа традиционно рассматривается в разделе «половая система», хотя на самом деле она является придатком кожи грудной стенки — трансформированной потовой железой и формально к половым органам не относится. Однако тесная связь развития, функционирования и онкогенеза в молочной железе с колебаниями уровней и метаболизмом половых стероидных гормонов, а также с беременностью и родами обуславливает профессиональную вовлеченность акушеров-гинекологов в данную проблематику.

Помимо основной биологической роли — грудного вскармливания, молочные железы являются субстратом потенциального злокачественного роста и источником крайне распространенных незлокачественных патологических состояний и процессов, нарушающих привычную жизнедеятельность женщины. Кроме того, не стоит забывать об эстетической роли молочных желез — важной области пластической хирургии. Основная функция акушера-гинеколога в данной сфере — профилактика нарушений грудного вскармливания и при необходимости — подавление лактации.

Однако вне беременности и периода физиологической лактации в задачу врача-гинеколога входит участие в профилактических программах, направленных на предотвращение и раннее выявление злокачественных новообразований молочных желез, а также терапию доброкачественных патологических состояний для устранения дискомфорта и улучшения качества жизни пациентки.

В настоящее время медицинская помощь женщинам с целью выявления болезней молочных желез оказывается врачом акушером-гинекологом

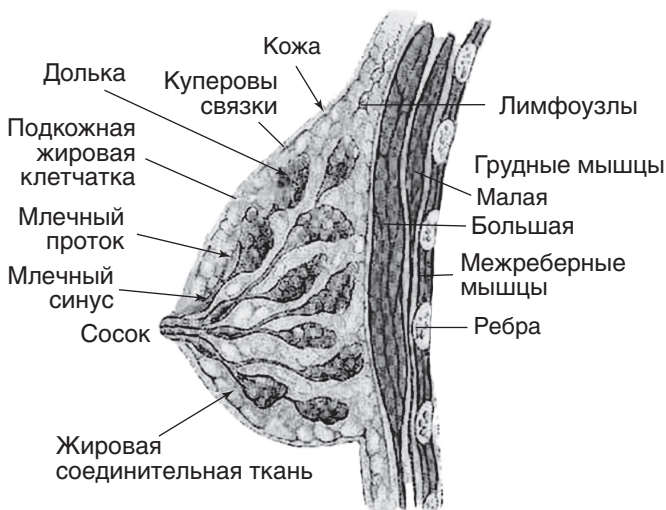амбулаторной службы, прошедшим тематическое усовершенствование по патологии молочной железы. Согласно приказу Министерства здравоохранения РФ от 1 ноября 2012 г. № 572н, в рамках первичной медико-санитарной помощи акушерами-гинекологами не реже 1 раза в год осуществляются профилактические медицинские осмотры, направленные на раннее выявление у женщин заболеваний репродуктивной системы, в том числе и патологии молочных желез.

На основании анамнеза и по результатам профилактических осмотров формируются группы диспансерного наблюдения: женщины с хроническими заболеваниями, доброкачественными опухолями матки и гиперпластическими процессами молочной железы попадают в 1-ю диспансерную группу и обследуются на предмет исключения злокачественных новообразований. Пациентки с выявленными кистозными и узловыми изменениями молочных желез направляются в онкологический диспансер для верификации диагноза. После исключения злокачественных новообразований женщины с доброкачественными заболеваниями молочных желез находятся под диспансерным наблюдением врача акушера-гинеколога, который оказывает медицинскую помощь по диагностике доброкачественной патологии молочных желез и лечению доброкачественных диффузных изменений с учетом сопутствующей гинекологической патологии. Исходя из этого, очевидно, что знание современных методов диагностики, лечения и профилактики дисгормональных заболеваний молочных желез является неотъемлемой составляющей компетенций практикующего врача акушера-гинеколога.

# 1. АНАТОМИЯ И РАЗВИТИЕ МОЛОЧНЫХ ЖЕЛЕЗ

---

Молочные железы человека определяются уже на сроке 6 нед внутриутробного развития в виде двустороннего утолщения эктодермы, к 9 неделе гестации эпителиальные тяжи вырастают из эпидермального слоя в мезенхиму. Из них формируются первичные протоки железы. При рождении у детей обоего пола имеются рудиментарные железы, которые тем не менее отвечают на стимуляцию материнскими стероидными гормонами, что клинически проявляется кратковременным «половым кризом» в первые 10–14 дней жизни. С возрастом протоки удлиняются и ветвятся, особенно активно у девочек в пубертате под влиянием циклических изменений концентраций эстрогенов и прогестерона. Строение и расположение молочных желез у женщины в репродуктивном возрасте представлено на рис. 1 (также см. цветную вклейку). Из концевых зачатков и окружающей стромы пролиферируют, дифференцируются и формируются секреторные отделы железы. Конечные разветвления мелких протоков с окружающими тканями формируют структурную единицу железы — альвеолу, содержащую междольковую специализированную строму, междольковый проток и терминальные трубочки — слепые альвеолярные млечные протоки, эпителий которых во время беременности и лактации дифференцируется в секреторный. Альвеолы формируют дольки, которые совместно с окружающей стромой и системой протоков различного калибра составляют доли железы числом около 20. Крупные протоки открываются на соске, который представлен преимущественно плотной фиброзной тканью с вкраплениями гладкомышечных элементов, сокращения которых обеспечивают эректильную функцию данного анатомического образования и молокоотдачу.



**Рис. 1.** Строение и расположение молочной железы (схема)

Ареола — окружающая сосок гиперпигментированная кожа с апокриновыми потовыми железами, секрет которых, по-видимому, играет роль обонятельного сигнала при кормлении. Паренхима молочной железы женщины репродуктивного возраста, таким образом, состоит из протоков, долек, фиброзных междольковых прослоек и значительного объема жировой ткани, количество которой значительно варьирует в зависимости от возраста и конституциональных особенностей. У девочек-подростков молочные железы обычно плотные с преобладанием стромального компонента, а в постменопаузе представлены преимущественно жировой тканью. У женщин в репродуктивном периоде степень выраженности фиброзных структур также различается в широких пределах, находясь под влиянием динамических колебаний уровня стероидных гормонов, возрастных изменений и других биологических факторов.

Молочная железа отграничена поверхностной фасцией спереди и глубоким ее листком сзади. Глубокий

листок поверхностной фасции спаян с грудной фасцией, от которой тянутся фиброзные прослойки — связка Купера, проходящая веерообразно сквозь паренхиму к поверхностной фасции и коже, обеспечивая фиксацию и поддержку молочной железы. На поверхности грудной клетки молочная железа находится на уровне от II до VII ребра. Зона возможного местного распространения рака молочной железы (РМЖ) ограничена нижним краем ключицы и верхушкой влагалища прямой мышцы живота. В поперечном направлении молочная железа располагается между краем грудины и подмышечной впадиной, до которой может доходить асимметричный вырост — аксиллярный отросток железы (хвост Спенса). Эти же ориентиры используют для проведения разрезов при расширенной мастэктомии.

Молочная железа обильно кровоснабжается ветвями внутренней грудной (ветвь *a. subclavia*), верхней грудной, грудоакромиальной, латеральной грудной и подлопаточной артерий (отходят от *a. axillaris*).

Первичный венозный отток от железы идет к подмышечной впадине, а отток от грудной стенки — по внутренним грудным и межреберным венам. Вторичный отток из грудных вен в позвоночное венозное сплетение объясняет нередкое гематогенное метастазирование РМЖ в позвоночник, кости таза и иногда в головной мозг. Из поверхностных вен молочной железы кровь оттекает в кожные вены шеи, плеча, боковой стенки груди и вены эпигастральной области. Поверхностные и глубокие вены образуют сплетения в толще железы, коже, подкожной клетчатке и широко анастомозируют между собой, с венами соседних областей и противоположной молочной железы.

Соматическая иннервация молочной железы осуществляется за счет коротких ветвей плечевого сплетения и передних и боковых ветвей II–VI межреберных нервов. Сосок иннервируется IV грудным нервом. Сдавление этих нервов патологическими



образованиями часто становится причиной локальных болей. Поскольку парасимпатические нервы не иннервируют молочную железу, вегетативная иннервация представлена только симпатическими нервными волокнами. Они берут начало от V–VI верхних грудных сегментов спинного мозга и через ганглии симпатического ствола вторым нейроном по сосудам и в составе соматических нервов достигают железы.

Пути относительно раннего лимфогенного метастазирования РМЖ соответствуют особенностям широкой системы регионарного лимфооттока. Внутриорганный лимфатический аппарат молочной железы представлен капиллярами и сплетениями лимфатических сосудов паренхимы железы и ее наружного покрова. Из передних отделов паренхимы и кожи лимфа оттекает в подареолярный лимфатический коллектор. От задних отделов паренхимы железы отток осуществляется в ретромаммарное сплетение, а из периферических отделов кожи — в лимфатические сосуды передней грудной стенки и в подкожные лимфатические сосуды контралатеральной железы. Внеорганный лимфатический аппарат железы представлен отводящими сосудами и регионарными узлами. Основным путем лимфооттока является подмышечный путь, который представлен немногочисленными сосудами, впадающими в аксиллярные лимфатические узлы.

Подключичный путь собирает лимфу от лимфатических сплетений верхних и задних отделов железы в подключичные лимфатические узлы и тесно анастомозирует с надключичным лимфатическим коллектором.

Из медиальной части железы лимфоотток происходит по парастернальному пути через грудную стенку в парастернальные лимфатические узлы первого—пятого межреберья и далее — в подключичные, реже — в надключичные лимфатические узлы.

По межреберному пути лимфоотток осуществляется от задних и наружных отделов молочной железы через сосуды, которые анастомозируют или с парастернальным коллектором, или с лимфатическими сосудами тел позвонков, минуя парастернальные узлы.

Аналогичным образом через позадигрудинный путь отток лимфы происходит по сосудам, берущим начало из центрального и медиального отделов железы, которые не впадают в парастернальные лимфатические узлы, а проходят напрямую к медиастинальным и далее к бронхопюльмональным узлам.

Опухолевая блокада основного подмышечного коллектора приводит к оттоку лимфы через сосуды области эпигастрия в предбрюшинную клетчатку — по так называемому пути Героты. Лимфатическая сеть предбрюшинной клетчатки в свою очередь анастомозирует с сосудами средостения и венечной связки печени. Аналогично при блокаде парастернальных лимфатических узлов клетки опухоли ретроградно попадают в легкие, лимфатические узлы средостения, забрюшинного пространства, печень, яичники.

*Таким образом, регионарными являются метастазы в подмышечные, подключичные и парастернальные лимфатические узлы на стороне первичной опухоли. Поражение РМЖ лимфатических узлов любой другой локализации считают отдаленными метастазами, что соответствует IV стадии заболевания и связано с неблагоприятным прогнозом.*

## 2. ГОРМОНАЛЬНАЯ РЕГУЛЯЦИЯ РАЗВИТИЯ И ФУНКЦИОНИРОВАНИЯ МОЛОЧНОЙ ЖЕЛЕЗЫ

Эндокринные факторы, регулирующие рост и развитие молочных желез, чрезвычайно разнообразны, а их взаимодействия крайне сложны (рис. 2). Ведущую роль в этих процессах обычно отводят половым стероидам и пролактину, однако перечень значимых гормональных воздействий значительно шире. Роль соматотропина, кортизола, инсулина и тиреоидных гормонов в физиологии молочной железы, как и влияние эндокринопатий на развитие патологических изменений в железе, безусловно, следует учитывать клиницистам.

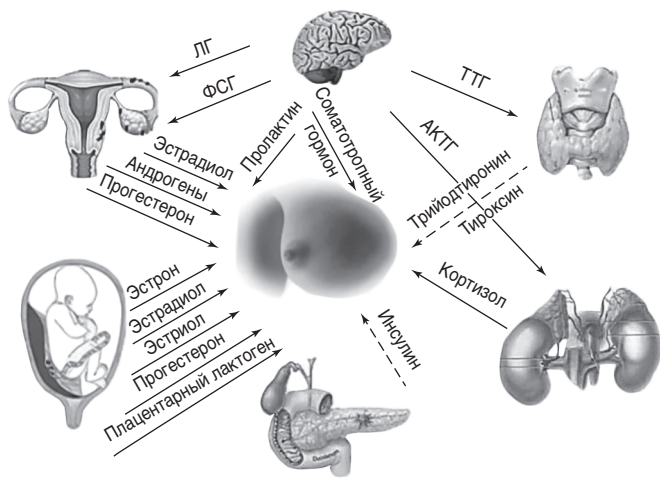


Рис. 2. Молочная железа — гормонозависимый орган

В пубертатном периоде, когда включается циклический ритм продукции яичниковых гормонов,

происходит наиболее полное развитие структуры альвеол с дифференцировкой эпителиальных клеток.

Клеточное строение альвеолы претерпевает динамические изменения не только во время беременности, но и в течение менструального цикла, хотя и в меньшей степени. Эти циклические изменения включают пролиферацию и запрограммированную клеточную смерть (апоптоз) эпителиоцитов, а также изменения междолькового стромального компонента. Альвеолы ответственны за секреторную активность железы, максимально выраженную в период лактации. Циклические влияния половых гормонов на ткани молочной железы несколько отличны от гормональных эффектов в эндометрии. Эпителий молочных желез демонстрирует максимальную митотическую активность в лютеиновую, а не в фолликулярную фазу яичникового цикла, когда активно пролиферирует эндометрий. В этот временной интервал, по-видимому, и происходят ранние генетические поломки, ведущие впоследствии к злокачественному росту.

Существует несколько гормональных фаз в менструальном цикле и периодов в жизни женщины, принципиально влияющих как на доброкачественные, так и на злокачественные изменения в молочных железах.

*Фолликулярная фаза.* В I фазу цикла терминальные протоки немногочисленны, выстланы простым двухслойным эпителием и окружены слоем миоэпителиальных клеток.

*Лютеиновая фаза.* После овуляции нарастающая митотическая активность эпителия приводит к заметному увеличению числа терминальных протоков в дольке. Одновременно наблюдается вакуолизация клеток базального слоя, рыхлая внутريدольковая строма становится отечной, четко отграниченной от более плотной фиброзной пластинки, окружающей каждую дольку. В течение лютеиновой фазы женщина отмечает нарастающие нагрубание и болезненность молочных желез, но ни одно из этих проявлений

не должно оказывать негативного влияния на качество жизни женщины.

*Менструация.* В эту фазу в связи с падением уровня эстрогенов и прогестерона в эпителии терминальных протоков нарастает интенсивность апоптоза, а в стро-ме отмечается лимфоцитарная инфильтрация. К окончанию менструации строение альвеол соответствует состоянию, характерному для фолликулярной фазы.

*Беременность.* Во время беременности, начиная с ранних сроков гестации, под нарастающим гормональным влиянием отмечается выраженный рост числа терминальных протоков. Эпителий достигает апогея своего развития, становится главным компонентом молочной железы.

*Лактация.* В эпителиальных клетках развиваются крупные вакуоли, просвет протоков растягивается секретом. Когда лактация прекращается, ткани железы претерпевают обратное развитие: их тканевая структура возвращается к состоянию, которое имело место до беременности.

*Постменопауза.* После прекращения менструаций альвеолярный аппарат подвергается атрофии. Однако система крупных и средних протоков сохраняется практически в неизменном виде. Отмечается лишь небольшая их кистозная дилатация, сопровождающаяся уменьшением плотности междольковой стромы. Постепенный рост содержания жировой ткани приводит к почти полному замещению с возрастом элементов паренхимы, на фоне которого могут определяться плотные манжетки фиброзной ткани вокруг оставшихся протоков.

### 3. КЛАССИФИКАЦИЯ ЗАБОЛЕВАНИЙ МОЛОЧНЫХ ЖЕЛЕЗ

---

В настоящее время существует несколько рабочих классификаций *доброкачественных заболеваний молочных желез*: клинико-рентгенологические, клинико-морфологические, гистологические, по степени пролиферации.

В Международной статистической классификации болезней 10-го пересмотра (Женева, 1998), которую в основном используют врачи акушеры-гинекологи в своей каждодневной практике, доброкачественные диспластические процессы в молочной железе представлены следующим образом:

Болезни молочной железы (N60–64)

- N60 Доброкачественная дисплазия молочной железы
  - Включена: фиброзно-кистозная мастопатия
- N60.0 Солитарная киста молочной железы
- N60.1 Диффузная кистозная мастопатия. Кистозная молочная железа
  - Исключена: с пролиферацией эпителия (N60.3)
- N60.2 Фиброаденоз молочной железы
  - Исключена: фиброаденома молочной железы (D24)
- N60.3 Фибросклероз молочной железы
  - Кистозная мастопатия с пролиферацией эпителия
- N60.4 Эктазия протоков молочной железы
- N60.8 Другие доброкачественные дисплазии молочной железы
- N61 Воспалительные болезни молочной железы
- N62 Гипертрофия молочной железы
- N63 Образование в молочной железе неуточненное
- N64 Другие болезни молочной железы
  - N64.1 Жировой некроз молочной железы

- N64.2 Атрофия молочной железы
- N64.3 Галакторея, не связанная с деторождением
- N64.4 Мастодиния

Согласно *гистологической классификации*, знание которой не менее значимо для практикующего врача, поскольку во многом предопределяет тактику ведения и лечения больной, доброкачественные заболевания молочных желез подразделяют на 3 группы:

- 1 — непролиферативные;
- 2 — пролиферативные без атипии;
- 3 — пролиферативные с атипией.

*Непролиферативные заболевания.* Диффузный фиброз, фиброзно-кистозная мастопатия без эпителиальной пролиферации (непролиферативная) и кистообразование в различной пропорции в молочных железах у женщин репродуктивного возраста — чрезвычайно распространенное состояние. По данным популяционных исследований, подобные изменения характерны для более чем 50% женщин детородного возраста, большая часть последних имеют те или иные гинекологические (аномальные маточные кровотечения, синдром поликистозных яичников, эндометриоз, миома матки и пр.) и/или эндокринные (гипотиреоз, ожирение, сахарный диабет и пр.) заболевания. Образование крупных кист и избыточную пролиферацию эпителия связывают с некоторым повышением риска развития РМЖ, но документальных подтверждений непосредственного прогрессирования данных изменений в карциному не получено.

*Пролиферативные заболевания без атипии* (фиброаденомы, папилломы, простая гиперплазия). Пролиферативные изменения, развивающиеся на фоне непролиферативной мастопатии, могут иметь несколько морфологических форм. Самый распространенный вариант называют гиперплазией протокового эпителия — нарастание числа клеток или слоев расширенного протока. Избыточная пролиферация эпителия может

приводить к образованию внутрипротоковых папиллярных структур с васкулярной сердцевиной (папилломатоз). Пролиферативные изменения без признаков клеточной атипии повышают риск малигнизации незначительно — не более чем в 1,5–2 раза.

*Пролиферативные заболевания с атипией* (протоковая гиперплазия). Атипия классифицируется по степени микроскопических изменений и распространенности поражения. Однако специфических клинических признаков атипии эпителия не существует, а имеющаяся фиброзно-кистозная болезнь без пролиферации в свою очередь существенно затрудняет интерпретацию маммограмм и повышает вероятность пропустить ранние стадии опухолевого процесса при скрининге. Атипическая протоковая или дольковая гиперплазия повышает риск развития РМЖ в 4 раза, а при наличии наследственного отягощения по новообразованиям молочной железы этот показатель возрастает до 6,0.

*Очаговые доброкачественные образования молочных желез* представлены широким спектром полостных и солидных структур, чаще бессимптомных, основное клиническое значение которых — имитация злокачественных опухолей при скрининге и инструментальной диагностике. Высокая онкологическая настороженность, связанная со значительной распространенностью и растущей заболеваемостью РМЖ, обуславливает необходимость частых (хотя и не бесспорных!) инвазивных диагностических вмешательств у этой группы пациенток для исключения злокачественного роста. Именно поэтому разумный баланс между риском пропустить раннюю стадию РМЖ и ограничением избыточных инвазивных диагностических процедур в популяции здоровых женщин лежит в основе выбора метода скрининга и возрастных параметров его проведения.



## 4. МЕТОДЫ ДИАГНОСТИКИ ЗАБОЛЕВАНИЙ МОЛОЧНЫХ ЖЕЛЕЗ

---

Клинические проявления фиброзно-кистозной болезни молочных желез неспецифичны. Наиболее часто пациентки вообще не предъявляют каких-либо жалоб, но при активном опросе могут отметить болезненные ощущения различного характера и интенсивности — *мастодинию* (син. — *масталгию*), усиливающиеся в предменструальные дни, ощущение увеличения объема молочных желез, отечность (чаще во II фазу цикла), одно- или двусторонние зеленовато-опалесцирующие или серозные выделения из соска, в отдельных наблюдениях — кровяные выделения (патогномичный симптом внутрипротоковой папилломы).

При отсутствии выраженных типичных клинических проявлений заболеваний молочных желез возникает ряд вопросов, касающихся характера имеющейся патологии, точной локализации патологических очагов, необходимости применения дополнительных методов инструментальной диагностики для уточнения диагноза, определения показаний к морфологическому исследованию и выбора варианта биопсии.

При подозрении на опухоль в алгоритм диагностики включаются те методы лучевого исследования, которые обеспечивают наилучшую визуализацию опухоли и наиболее удобную навигацию в процессе получения материала для морфологического исследования. Бесспорно, на диагностические алгоритмы значительное влияние оказывает доступность тех или иных инструментальных методов исследования и наличие квалифицированного персонала. Раннее выявление бессимптомных непальпируемых злокачественных образований возможно только при широком организованном скрининге. Опыт применения регулярного скрининга в развитых странах демонстрирует

значимое снижение смертности от РМЖ в среднесрочной перспективе при достаточном охвате популяции риска и эффективность маммографии (МГ) в качестве основного скрининг-теста или МГ, дополненной ультразвуковым исследованием (УЗИ), реже — магнитно-резонансной томографией (МРТ), у молодых женщин с высоким наследственным риском и пациенток с рентгенологически плотными молочными железами. Таким образом, каждый из методов диагностики имеет свои показания, а также преимущества и слабые стороны, которые необходимо учитывать акушеру-гинекологу, принимающему участие в системной работе по профилактике и раннему выявлению РМЖ.

На приеме в дополнение к обычному опросу акушер-гинеколог целенаправленно выявляет жалобы на возможный дискомфорт, боли, уплотнения в железе и подмышечной области, выделения из соска, втяжение или западение соска, изменение формы, отек молочной железы, покраснение кожи, изъязвление, отек и боли в верхней конечности. Как правило, дискомфорт в молочных железах в предменструальном периоде воспринимается женщинами как обычное явление и не является поводом для переживаний. Однако боли, продолжающиеся после начала менструации, односторонняя болезненность при самообследовании, обнаружение участков локального уплотнения в железе являются серьезным поводом для обращения к врачу, часто — к акушеру-гинекологу.

Согласно приказу Министерства здравоохранения РФ от 10 мая 2017 г. № 203н «Об утверждении критериев оценки качества медицинской помощи», у всех женщин, обратившихся к врачу-гинекологу, необходимо уточнить данные анамнеза, прежде всего влияющие на дальнейшую тактику оценки состояния молочных желез: выявленную ранее маммологическую патологию и исходы лечения, сроки и результаты предыдущих скрининг-исследований, перенесенные

заболевания, особенно онкологические, радиоактивное облучение в анамнезе, применение гормональной терапии и гормональной контрацепции, а также случаи РМЖ и рака яичников у ближайших родственников. Полученная информация может влиять на изменения сроков и интервалов обследования и включение в скрининг дополнительных лучевых методов. Любые подозрения по данным анамнеза и осмотра на впервые выявленную очаговую патологию молочных желез являются основанием для направления на консультацию к маммологу либо онкологу.

При отсутствии отклонений от нормы в соответствующем возрасте настоятельно рекомендуется проведение скрининга, отслеживаются его периодичность и результаты, а при аномальных заключениях МГ пациентки также направляются на консультацию к маммологу или онкологу (рис. 3).

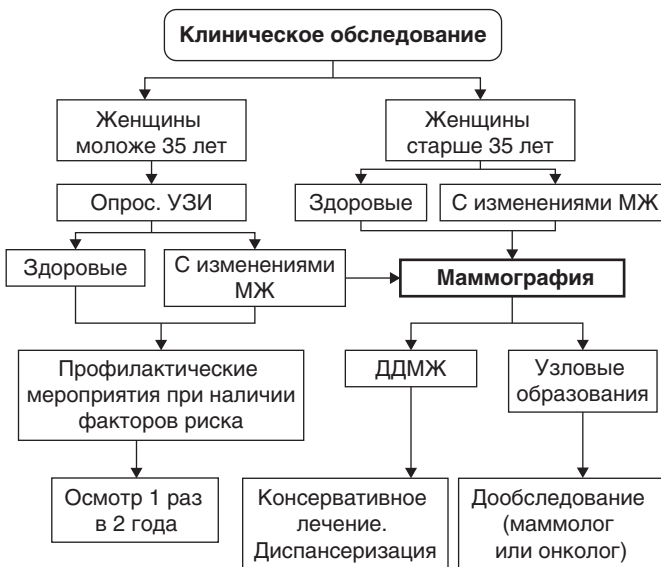


Рис. 3. Алгоритм обследования молочных желез