

Исследование удаленных тазовых лимфатических узлов в настоящее время считается наиболее точным методом оценки метастазов при раке предстательной железы, мочевого пузыря, полового члена и шейки матки. Такая точная оценка тазовых лимфатических узлов на предмет наличия метастазов необходима, так как доказано, что даже у больных с единичными поражениями лимфатических узлов после удаления основного очага в последующем отмечаются прогрессирование болезни и высокая смертность, так же как у больных с обширными метастазами. Иными словами, выживаемость больных с метастазами в лимфатические узлы значительно хуже по сравнению с больными, у которых лимфатические узлы не поражены. Имеются сообщения, что единичные метастазы в лимфатические узлы не являются противопоказанием к радикальной операции. Некоторые авторы доказывают, что пациенты с раком простаты могут иногда подвергаться лапароскопической тазовой лимфаденэктомии (ЛТЛ) и радикальной простатэктомии или лучевой терапии. Общепринятая точка зрения такова, что метастазы, независимо от их природы, трудно поддаются любому виду лечения.

Итак, наиболее точным методом оценки состояния тазовых лимфатических узлов на предмет наличия метастазов является гисто-

логическое исследование (малоинвазивные методы исследования, такие как РКТ, МРТ, ТРУЗИ, дают высокий процент ложноположительных результатов и широкого применения не получили). Однако при традиционном открытом способе иссечения тазовых лимфатических узлов необходим большой разрез, послеоперационный период длительный и высок риск осложнений.

Лапароскопическое тазовое иссечение лимфатических узлов рассматривается как менее инвазивный метод. Доказана безопасность и точность ЛТЛ по сравнению с открытой тазовой лимфаденэктомией. ЛТЛ показана больным с местно распространенным раком простаты и мочевого пузыря перед радикальной операцией (простатэктомией либо цистэктомией) или лучевой терапией и больным с высокой вероятностью метастазирования. Это больные раком предстательной железы, у которых имеются высокие цифры простатспецифического антигена (ПСА) и высокая степень гистологического строения по Глиссону (7 и выше). К этой категории можно отнести также пациентов с большой первичной опухолью. В настоящее время тазовую лимфодиссекцию выполняют во время радикальной простатэктомии или цистэктомии. Кроме того, с помощью лапароскопических методов можно удалить реги-

онарные лимфатические узлы с целью их гистологической оценки.

В настоящее время применяются трансперитонеальный и экстраперитонеальный методы удаления лимфоузлов. Каждый из них имеет свои преимущества и недостатки. Трансперитонеальный доступ дает хороший обзор, но чреват риском осложнений, связанных с введением троакаров и проведением манипуляций в брюшной полости. При экстраперитонеальном доступе риск осложнений значительно уменьшается, но ухудшается обзор.

Методы исследования больных раком предстательной железы и мочевого пузыря

Ультразвуковое наружное сканирование в ранних стадиях рака простаты малоинформативно, а трансректальное ультразвуковое исследование (ТРУЗИ) позволяет выявить очаги уплотнения, низко- и высокоэхогенные участки, из которых получают биоптаты. Мультифокальная биопсия является обязательным методом диагностики в ранней стадии рака простаты. Она заключается в получении восьми и более биоптатов из периферических, центральной и переходной зон.

Анатомия тазовой лимфатической системы. Лимфатические узлы общих подвздошных сосудов расположены вокруг артерии ниже бифуркации аорты и на уровне и спереди от 5-го поясничного позвонка и сакрального промоториума. Они дренируют лимфатическую систему наружных и внутренних подвздошных. Лимфатические узлы по ходу общих подвздошных сосудов обычно расположены медиально, латерально и в середине (спереди), причем латеральные являются основными. Лимфатические узлы по ходу наружных подвздошных сосудов расположены латерально, медиально и спереди от сосудов (рис. 10.1). Последние непостоянны. Медиальные лимфа-

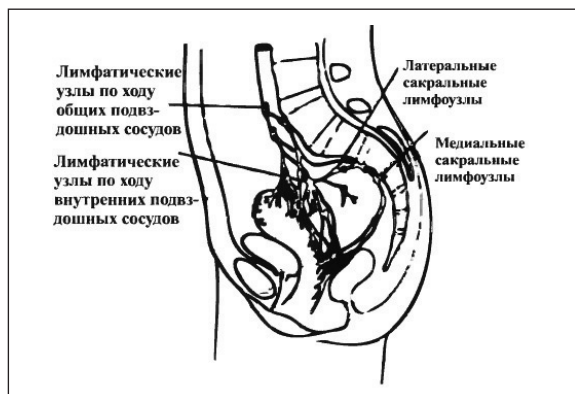


Рис. 10.1. Лимфатический дренаж органов малого таза у женщин

тические узлы рассматриваются как главный дренаж. Они собирают лимфу от паховых областей, глубоких слоев пупочной зоны абдоминальной стенки, области приводящей мышцы бедра, головки полового члена или клитора, мембранозной уретры, предстательной железы, дна мочевого пузыря, шейки матки, маточных труб и влагалища и притекают к общим подвздошным лимфатическим узлам.

Нижние эпигастральные и огибающие подвздошные лимфатические узлы сопровождаются одноименными сосудами, дренируют соответствующие области и притекают к лимфатическим системам наружных подвздошных сосудов. Эти лимфатические узлы непостоянны.

Лимфатическая система по ходу внутренних подвздошных сосудов окружает их и дренирует все тазовые внутренние органы, глубокой части промежности, ягодичные и задние бедренные мышцы. Лимфатический отток осуществляется к системе общей подвздошной. Крестцовые лимфатические сосуды и узлы расположены медиально и латерально вдоль сосудов. Запирательные лимфоузлы иногда встречаются в запирательной ямке. Крестцовые и запирательные лимфатические системы притекают к наружным подвздошным.

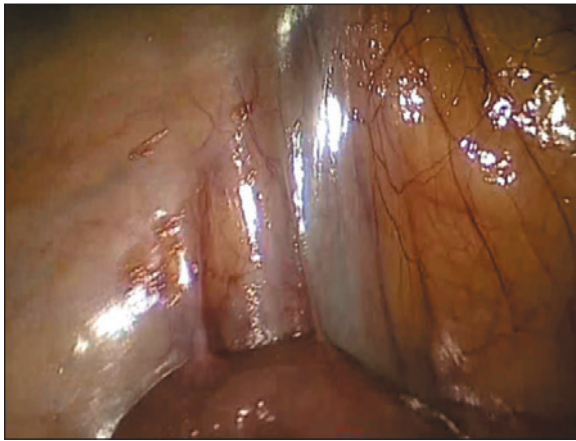


Рис. 10.2. Проекция расположения наружных под-
вздошных сосудов

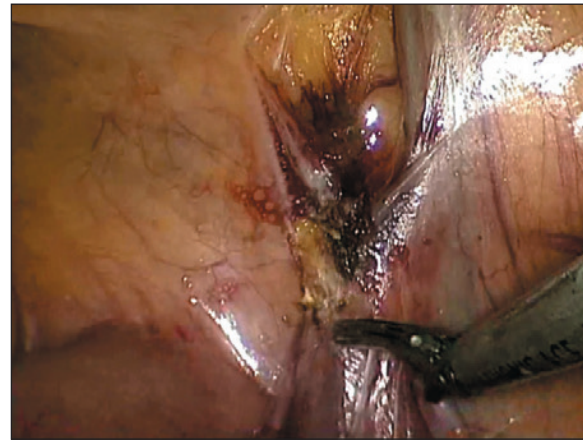


Рис. 10.3. Рассечение париетальной брюшины над
подвздошными сосудами

Имеются связи между лимфатическими системами правой и левой стороны.

Лапароскопические инструменты и оборудование:

1. Видеокамера и монитор.
2. Инсуффлятор для введения углекислого газа.
3. Аспиратор.
4. Игла Вереша.
5. Лапароскоп 10 мм (0° или 30°).
6. Троакары (два диаметром 10 мм и один — 5 мм или один диаметром 10 мм и два — 5 мм).
7. Лапароскопические ножницы.
8. Лапароскопические диссекторы мягкие и жесткие.

Основные этапы лапароскопической тазовой лимфаденэктомии:

1. Лапароскопические операции выполняются под эндотрахеальным обезболиванием в положении больного на спине в модифицированном положении Тренделенбурга (с приподнятым на 15° левым или правым боком для смещения органов брюшной полости). С це-

лью профилактики ранения мочевого пузыря в его полость вводят катетер Фолея. Хирург располагается справа, а ассистент — слева, и, наоборот — в зависимости от стороны операции. Техника создания пневмоперитонеума и введения троакаров описана в соответствующих главах. Для выполнения лапароскопического вмешательства используют 3 или 4 точки введения троакаров в брюшную полость. Троакар для лапароскопа вводится выше пупка, троакары для выполнения манипуляций по наружному краю прямой мышцы живота — на 5–6 см выше лона.

2. После введения троакаров в брюшную полость производят лапароскопию, чтобы исключить травмы органов, сосудов и обнаружить нераспознанные заболевания органов брюшной полости и малого таза.

3. Затем определяют топографию таза и его органов для ориентировки (рис. 10.2). Срединная пупочная связка (мочевой проток) располагается посередине, она является ориентиром при идентификации органов и сосудов малого таза. Следующим ориентиром (латеральнее) служит средняя пупочная связка — облитерированная пупочная артерия,