

Раздел 5

ПРОВОДНИКОВАЯ АНЕСТЕЗИЯ ПРИ ВМЕШАТЕЛЬСТВАХ НА ВЕРХНЕЙ ЧЕЛЮСТИ

5.1. ОСОБЕННОСТИ СТРОЕНИЯ ВЕРХНЕЙ ЧЕЛЮСТИ

В связи с высокой диффузионной способностью современных артикаинсодержащих анестетиков расширились показания к инфильтрационной анестезии верхней челюсти. Она приобрела элементы проводникового обезболивания благодаря свойствам ЛС и анатомическим особенностям верхней челюсти [27].

Верхняя челюсть (*maxilla*, рис. 19) — парная кость со сложным строением, обусловленным ее многообразными функциями. Она участвует в образовании полостей для органов чувств (глаз, носа) и перегородки между полостями носа и рта, а также в работе жевательного аппарата.

В процессе эволюции верхняя челюсть человека уменьшилась в размерах из-за утраты хватательной функции, которую приняли на себя верхние конечности [39]. Появление речи сделало строение челюсти более тонким. В эмбриогенезе верхняя челюсть развивается из соединительной ткани. Этим объясняют наибольшую эффективность инфильтрационного типа обезболивания верхней челюсти [28].

Передняя поверхность (*facies anterior*) верхней челюсти современного человека вогнута и внизу переходит в альвеолярный отросток, где заметен ряд возвышений (*juga alveolaria*), которые соответствуют положению зубных корней.

Верхнечелюстной нерв (рис. 20–21) через нижнюю глазничную щель (*fissura orbitalis inferior*) входит в орбиту, где ложится на нижнюю ее стенку в подглазничную бороздку (*sulcus infraorbitalis*), переходящую в подглазничный канал (*canalis infraorbitalis*). Через подглазничное отверстие (*foramen infraorbitale*) на передней поверхности тела верхней

челюсти верхнечелюстной нерв выходит из глазницы, разделяясь на конечные ветви, образуя малую гусиную лапку (*pes anserinus minor*) [14].

Задние (см. рис. 21, 2), средняя и передние верхние альвеолярные ветви верхнечелюстного нерва, проходящие в толще стенок верхней челюсти, анастомозируя между собой, образуют верхнее зубное сплетение (*dental plexus superior*). Оно анастомозирует с таким же сплетением с другой стороны. Подглазничный нерв (см. рис. 21, 1) на выходе из одноименного отверстия формирует малую гусиную лапку (*pes anserinum minor*), от которой отходят верхние губные и наружные носовые ветви. В 30% случаев средний верхний альвеолярный нерв (см. рис. 21, 3) иннервирует медиальный щечный корень верхних шести зубов.

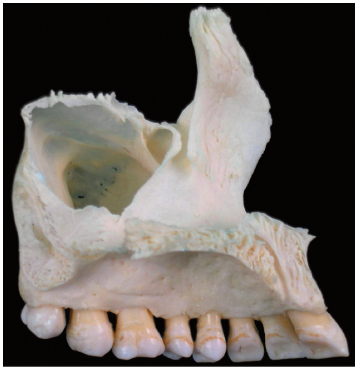

Рис. 19. Верхняя челюсть (вид сбоку)

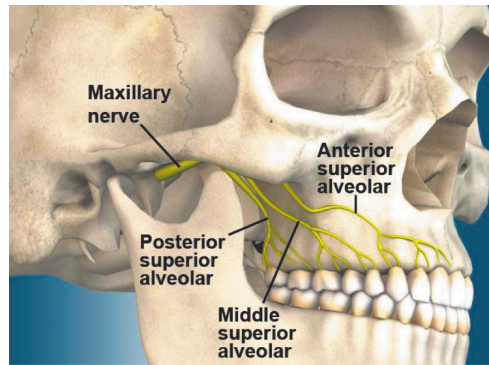


Рис. 20. Иннервация верхней челюсти

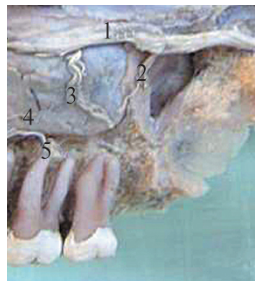


Рис. 21. Бугор верхней челюсти: 1 — *n. infra-orbitalis*; 2 — *rami alveolares sup. post.*; 3 — *rami alveolares sup. medii*; 4 — *tun. mucosa sin. maxillae*; 5 — *plexus dentales sup.*

Слизистую оболочку десны с нёбной стороны в области премоляров и моляров иннервирует большой нёбный нерв. Носонёбный, или резцовый, нерв иннервирует треугольный участок слизистой оболочки твердого нёба в его переднем отделе между клыками. От передних альвеолярных ветвей отходит носовая ветвь к слизистой оболочке переднего отдела дна носа, которая анастомозирует с носонёбным нервом.

Носовая поверхность (*facies nasalis*) верхней челюсти внизу переходит в верхнюю поверхность нёбного отростка. На ней заметен гребень для нижней носовой раковины (*crista conchalis*). Позади лобного отростка находится слезная борозда (*sulcus lacrimalis*), которая совместно со слезной косточкой и нижней раковиной превращается в носослезный канал (*canalis nasolacrimalis*), сообщающий глазницу с нижним носовым ходом. Еще более кзади расположено большое отверстие, ведущее в *sinus maxillaris*. Гладкая плоская глазничная поверхность (*facies orbitalis*) имеет треугольную форму. На медиальном крае ее, позади лобного отростка, имеется слезная вырезка (*incisura lacrimalis*), куда входит слезная косточка. Вблизи заднего края глазничной поверхности начинается подглазничная борозда (*sulcus infraorbitalis*), которая кпереди превращается в *canalis infraorbitalis*, открывающийся *foramen infraorbitale* на передней поверхности верхней челюсти.

Помимо поверхностей, верхняя челюсть имеет четыре отростка: лобный, альвеолярный, нёбный и скуловой. Особый интерес представляет нёбный отросток (*processus palatinus*), который образует большую часть твердого нёба (*palatum osseum*), соединяясь с парным отростком

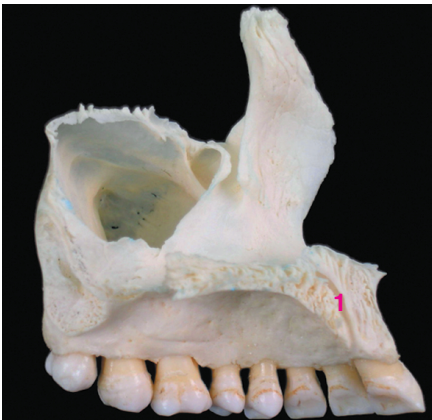

Рис. 22. Верхняя челюсть: 1 — носонёбный, или резцовый, канал

противоположной стороны срединным швом. Вдоль срединного шва на верхней, обращенной в полость носа стороне отростка, проходит носовой гребень (*crista nasalis*), соединяющийся с нижним краем сошника. Близ переднего конца *crista nasalis* на верхней поверхности заметно отверстие, ведущее в резцовый канал (*canalis incisivus*, рис. 22).

Верхняя поверхность — гладкая, нижняя же, обращенная в полость рта, — шероховатая (оттиски желез слизистой оболочки) и несет продольные борозды, *sulci palatini*, для нервов и сосудов. В переднем отделе часто заметен резцовый шов, *sutura incisiva*. Он отделяет слившуюся с верхней челюстью резцовую кость, *os incisivum*, которая у многих животных бывает в виде отдельной кости (*os intermaxillare*), а у человека — лишь как редкий вариант.

Распространенная ошибка — обезболивание носонёбного и нёбного нервов при терапевтическом вмешательстве, поскольку они не участвуют в иннервации зубов, но иннервируют слизистую оболочку и надкостницу. Анестезию носонёбного и нёбного нервов целесообразно применять только в хирургической стоматологии, например при операции удаления зуба.

Контрольные вопросы

1. В образовании каких полостей принимает участие верхняя челюсть?
2. Какой вид местной анестезии верхней челюсти наиболее эффективен?
3. Как утрата хватательной функции верхней челюсти отразилась на ее строении?
4. Через какое отверстие подглазничный нерв входит в орбиту?
5. Какое отверстие глазницы служит для выхода подглазничного нерва?
6. Какое анатомическое образование формирует поглазничный нерв при выходе из глазницы?
7. Какие нервы образуют верхнезубное сплетение?
8. Какие нервы отходят от гусиной лапки?
9. Какой нерв иннервирует слизистую оболочку десны с нёбной стороны в области моляров и премоляров?
10. Какой нерв иннервирует треугольный участок слизистой оболочки твердого нёба в его переднем отделе?
11. С какими нервами анастомозирует носонёбный нерв?

12. Посредством какого канала сообщаются глазница и нижний носовой ход?
13. Какие отростки имеет верхнечелюстная кость?
14. Какую структуру образует нёбный отросток, соединяясь с парным отростком противоположной стороны верхней челюсти?
15. Какое анатомическое образование расположено вдоль срединного шва и обращено в полость носа?
16. Какое отверстие находится в переднем отделе твердого нёба?
17. Почему нижняя поверхность нёбного отростка (обращенная в полость рта) шероховатая?
18. Что отделяет резцовый шов от верхней челюсти?

Тестовые задания

Выберите один или несколько правильных ответов.

1. Утрата хватательной функции челюстей привела:
 - а) к увеличению их размеров;
 - б) к уменьшению их размеров;
 - в) к увеличению верхней челюсти и уменьшению нижней;
 - г) ничего не изменилось.
2. Отверстие, через которое подглазничный нерв входит в орбиту:
 - а) *fissura orbitalis inferior*;
 - б) *fissura orbitalis anterior*;
 - в) *fissura orbitalis superior*;
 - г) *foramen infraorbitale*.
3. Отверстие, через которое из глазницы выходит подглазничный нерв:
 - а) *fissura orbitalis inferior*;
 - б) *fissura orbitalis anterior*;
 - в) *fissura orbitalis superior*;
 - г) *foramen infraorbitale*.
4. Поглазничный нерв при выходе из глазницы образует:
 - а) большую орлиную лапку;
 - б) малую голубиную лапку;
 - в) большую утиную лапку;
 - г) малую гусиную лапку.
5. В образовании верхнезубного сплетения участвует:
 - а) нижний альвеолярный нерв;
 - б) средний верхний альвеолярный нерв;