

Глава 1

УДАЛЕНИЕ ЗУБА

Операцию удаления зуба (временного или постоянного) по меньшей мере однократно, а чаще многократно, проводят каждому ребенку. Выполняют ее в разные возрастные периоды и на различных этапах формирования и резорбции корней временных зубов, в разной стадии формирования корней постоянных зубов, в том числе при сформированных корнях. Особенности строения зубов и возрастные анатомо-топографические особенности строения челюстных костей у детей определяют выбор метода обезболивания при этой операции и способы ее проведения. Выбор метода обезболивания зависит от возраста, психоэмоционального состояния ребенка, предполагаемой травматичности операции, непереносимости анестетика, этиологии и этапа патогенеза заболевания, по поводу которого удаляют зуб. У детей младшей возрастной группы (от 1 года до 4 лет) с неустойчивым психоэмоциональным статусом, у детей с органическими поражениями ЦНС (независимо от возраста), острыми гнойными воспалительными заболеваниями, непереносимостью лекарственных препаратов операцию удаления зуба следует выполнять под наркозом.

При хирургической санации полости рта, которую обязательно проводят при подготовке детей к плановому хирургическому лечению (перед кардиологическими, пульмонологическими, абдоминальными и другими вмешательствами), операцию удаления зубов осуществляют после совместной консультации с детским хирургом, выбора места проведения операции (поликлиника, стационар) и вида обезболивания, обоснования необходимости специальной подготовки к операции и реаниматологического обеспечения при ее выполнении.

При консервативном лечении многих соматических заболеваний (болезней паренхиматозных органов, почечной недостаточности, тяжелых травм головы и др.) операцию удаления зуба у детей проводят при согласовании места ее проведения и вида обезболивания с педиатром, неврологом, нефрологом и другими специалистами. При онкологических заболеваниях эту операцию выполняют в период ремиссии по согласованию с онкологом, при заболеваниях крови — только в условиях стационара (иногда специализированного) на фоне специальной подготовки больного гематологом или в период стойкой ремиссии, подтвержденной соответствующим заключением гематолога.

Обезболивание при операции удаления молочных зубов имеет следующие особенности: местное инфильтрационное обезболивание у детей применяют более широко, чем у взрослых, так как обезболивающие растворы у них хорошо

проникают через тонкую и пористую кортикальную пластинку, пронизанную развитой сосудистой сетью, и создают локальное депо на длительный период (как это бывает при внутрикостной анестезии). С помощью этой методики могут быть удалены временные зубы верхней и нижней челюстей. Исключение составляет возрастной период 4–7 лет, когда при удалении временных моляров на нижней челюсти обезболивающего эффекта инфильтрационного введения анестетика бывает недостаточно. В этом случае прибегают к проводниковому обезболиванию с учетом анатомического строения временных моляров в этот возрастной период.

Любые операции у детей, в том числе и операцию удаления зуба, а также множество других манипуляций и лечение зубов, следует проводить под полноценным обезболиванием — аппликационным, инфильтрационным или проводниковым.

Показания к проведению наркоза у детей шире, чем у взрослых.

Местные анестетики по химической структуре делят на две группы:

- сложные эфиры — прокаин (новокаин*), бензокаин (анестезин*), тетракаин (дикаин*);
- амиды — лидокаин, тримекаин, мепивакаин, прилокаин, бупивакаин, этидокаин[®], артикаин.

Анестетики *группы сложных эфиров* быстрее подвергаются гидролизу в тканях, поскольку эфирные связи нестойки; действие их кратковременное. Местные анестетики *группы амидов* медленнее инактивируются, не разрушаются холинэстеразой крови, действуют более длительно.

Для инфильтрационной и проводниковой анестезии в детской стоматологической практике большие количества анестетиков не применяют.

Каждый местноанестезирующий препарат имеет свои особенности действия, которые врач должен учитывать при его использовании. Для достижения эффективной анестезии используют наиболее активные анестетики группы амидов: лидокаин и его производные (ксикаин[®], ксилокаин[®], ксилостезин[®], ксилонест[®], лигнокаин[®], лигноспан[®], дентакаин[®], байкаин[®]), мепивакаин (карбокаин[®], скандикаин[®], скандонест[▲], мепивастезин[▲], мепиминол[®]), прилокаин (цитанест[®]), этидокаин[®] (дуранест[®]), бупивакаин (маркаин[▲]), артикаин (ультракаин[▲], септанест[▲], альфакаин[▲]). Главные их преимущества заключаются в том, что они хорошо диффундируют в ткани на месте инъекции, действуют быстрее, обладают большей зоной анестезии и более прочным взаимодействием с тканями, что препятствует их поступлению в системный кровоток.

Перед применением местной анестезии необходимо собрать следующие анамнестические данные:

- проводили ли ранее местную анестезию;
- сопровождалась ли местная анестезия осложнениями;
- были ли аллергические реакции на местные анестетики (подробно см. «Обезболивание»).

Операция удаления временного зуба имеет следующие **особенности**: при ее проведении не продвигают щипцы вдоль оси зуба и не проводят кюретаж лунки.

При операции удаления временных зубов у детей необходимо:

- подобрать метод обезболивания (наиболее надежный в конкретной ситуации);
- убедиться в необходимости седативной подготовки ребенка к оперативному вмешательству;
- определить показания и выполнить этапы операции удаления зуба, используя подготовленный набор инструментов (щипцы соответственно групповой принадлежности зуба, гладилка-распатор и др.).

Этапы операции

- Отсепаровка тканей десневого края.
- Наложение щипцов (за экватор временного зуба).
- Смыкание щипцов.
- Круговые или боковые движения зуба и полное освобождение его от зубной связки и связок периодонта (необходима осторожность, поскольку при резких движениях может произойти перелом корня зуба).
- Выведение зуба из лунки (всех временных зубов в сторону преддверия полости рта) с соблюдением осторожности, так как возможен перелом наружной стенки альвеолярного отростка.
- Сближение краев лунки пальцами под тампоном.
- Наблюдение за формированием кровяного сгустка в лунке удаленного зуба (примерно 10–15 мин). Больной не должен накусывать тампон, оставлять тампон во рту также нельзя! Тампоном легко разрушается кровяной сгусток и раздавливаются края лунки. Кроме того, возможна аспирация тампона.
- Назначения и рекомендации родителям.

Полная эпителизация лунки происходит через 7–9 дней.

Техника операции удаления постоянного зуба подробно изложена в учебнике «Хирургическая стоматология» под редакцией Т.Г. Робустовой (2000).

Показания к операции удаления временных зубов можно разделить на абсолютные и относительные (требующие специальной подготовки).

Ниже приведены показания к операции удаления зубов при одонтогенных воспалительных процессах, а также травмах зубов и челюстей.

Периодонтит. Удалению подлежат временные и постоянные зубы, разрушенные кариесом и потерявшие анатомическую и функциональную ценность. Исключения составляют однокорневые постоянные зубы, которые можно сохранить после пломбирования корневого канала. Исходя из опыта клинических наблюдений следует расширить показания к удалению многокорневых временных зубов. Опыт показывает, что в детском возрасте около 90% корневых кист воспалительного происхождения и около 80% одонтогенных остеомиелитов формируются в области временных моляров и первого постоянного моляра, подвергавшихся многократному, но безуспешному лечению. Очаги хронического воспаления в периодонте временных моляров нередко вызывают гибель зачатков постоянных зубов.

Перечисленные выше осложнения позволяют считать неоправданным настойчивое сохранение временных моляров при безуспешном лечении с целью

предотвращения деформации зубного ряда. Раннее удаление временных моляров у детей не приводит к недоразвитию челюстей, а своевременное съемное протезирование зубного ряда предупреждает смещение премоляров и первого постоянного моляра. Если после раннего удаления временных моляров развилась деформация зубного ряда, ее устраняют ортодонтическим методом.

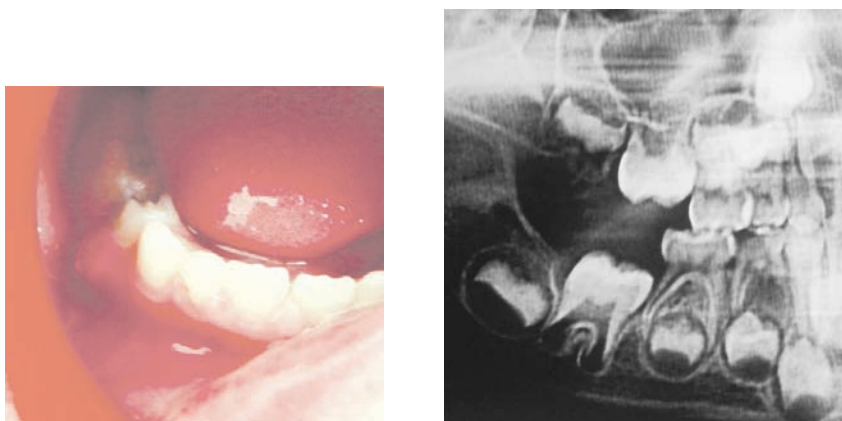


Рис. 1.1. Клиническая (слева) и рентгенологическая (справа) картина хронического гранулирующего периодонтита зуба 8.4

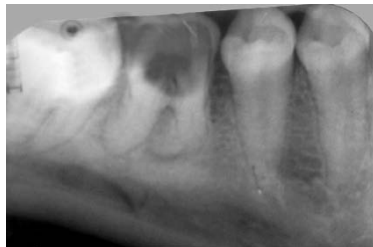

Рис. 1.2. Контактная внутриротовая рентгенограмма: осложненный кариес, хронический периодонтит зуба 4.6

Клинические и рентгенологические показания к удалению временных моляров при хроническом периодонтите (рис. 1.1):

- неэффективность консервативного лечения хронического периодонтита, которое сопровождается обострением хронического воспаления;
- распространение очага воспаления на межкорневое пространство и фолликул зуба;
- гибель зачатка постоянного зуба.

Одонтогенный периостит. При остром гнойном периостите временные зубы подлежат обязательному удалению. Операцию удаления зуба и вскрытие поднадкостничного абсцесса во времени следует объединить в одно хирургическое вмешательство. Постоянные зубы удаляют при потере ими анатомической и функциональной ценности.