

УДК 616.44  
Б79

**Болезни щитовидной и околощитовидных желез: эмбриология, анатомия, этиопатогенез, диагностика, лечение** : учебник для студентов, клинических ординаторов, эндокринологов / А. Ф. Романчишен, К. В. Вабалайте, Ф. А. Романчишен [и др.]. – Санкт-Петербург : СпецЛит, 2019. – 96 с.

ISBN 978-5-299-01036-7

В учебнике в краткой форме изложены практические вопросы клинической диагностики и лечения болезней щитовидной и околощитовидной желез. Отражена точка зрения, аргументированная почти 40-летним опытом эндокринной хирургии, который включает более 30 тысяч операций. Поэтому рекомендации предназначены как для молодых специалистов, обучающихся в ординатуре, только начинающих практиковать в терапии, хирургии, эндокринологии, педиатрии, урологии, так и для опытных докторов.

**УДК 616.44**

Редактор *Пугачева Н. Г.*  
Корректор *Буланова Е. М.*  
Верстка *Пугачевой О. В.*

Подписано в печать 02.09.2019. Формат 60 × 88<sup>1</sup>/<sub>16</sub>.  
Печ. л. 6,0 печ. л. Тираж 1000 экз.

ООО «Издательство „СпецЛит“».  
190103, Санкт-Петербург, 10-я Красноармейская ул., 15.  
Тел./факс: (812)495-36-09, 495-36-12  
<http://www.speclit.spb.ru>

**ISBN 978-5-299-01036-7**

© ООО «Издательство „СпецЛит“», 2019


## Авторский коллектив



*Романгишен Анатолий Филиппович* — доктор медицинских наук, профессор хирургии и онкологии; заведующий кафедрой госпитальной хирургии с курсами травматологии, онкологии и ВПХ ФГБОУ ВО «Санкт-Петербургский государственный педиатрический медицинский университет»; руководитель Санкт-Петербургского центра эндокринной хирургии и онкологии. Член Европейской, Американской, Азиатской, Итальянской ассоциаций эндокринных хирургов, IFHNOS. Действительный член Петровской, Американской, Сербской академий. Заслуженный врач Российской Федерации.



*Бабалайте Кристина Викторовна* — кандидат медицинских наук, доцент кафедры госпитальной хирургии с курсами травматологии и ВПХ ФГБОУ ВО «Санкт-Петербургский государственный педиатрический медицинский университет».



*Романгишен Филипп Анатольевич* — кандидат медицинских наук, доцент кафедры пластической хирургии ФГБОУ ВО «Санкт-Петербургский государственный педиатрический медицинский университет».



*Карнатский Игорь Владимирович* — кандидат медицинских наук, доцент кафедры общей медицинской практики ФГБОУ ВО «Санкт-Петербургский государственный педиатрический медицинский университет».



*Матвеева Зоя Сергеевна* — кандидат медицинских наук, ассистент кафедры госпитальной хирургии с курсами травматологии и ВПХ ФГБОУ ВО «Санкт-Петербургский государственный педиатрический медицинский университет».

# ОГЛАВЛЕНИЕ

Условные сокращения .....	6
Терминология .....	7
<b>Раздел 1. ЩИТОВИДНАЯ ЖЕЛЕЗА</b> .....	<b>9</b>
Глава 1. Краткие анатомо-функциональные данные .....	9
1.1. Микроскопическая структура .....	10
1.2. Эмбриология .....	10
1.3. Фасции шеи .....	11
1.4. Кровоснабжение .....	12
1.5. Иннервация .....	13
1.6. Аномалии закладки .....	15
1.7. Функция щитовидной железы .....	17
Глава 2. Дисфункции щитовидной железы, требующие хирургического вмешательства .....	20
2.1. Диффузный токсический зоб .....	20
2.2. Токсическая аденома ЩЖ (узловой токсический зоб, болезнь Пламмера) .....	27
2.3. Увеличение (гиперплазия) ЩЖ .....	27
2.4. Тиреоидиты .....	28
2.5. Узловые новообразования ЩЖ .....	30
2.6. Опухоли ЩЖ .....	33
2.6.1. Типы злокачественных опухолей ЩЖ. ....	35
2.6.2. Классификация рака ЩЖ по системе TNM ...	35
2.6.3. Папиллярный рак .....	38
2.6.4. Фолликулярный рак .....	38
2.6.5. Медуллярный рак .....	39
2.6.6. Анапластический рак .....	39
2.6.7. Лимфосаркома (лимфома) .....	40
2.6.8. Легенie больных раком ЩЖ .....	40
2.7. Послеоперационный рецидивный зоб .....	42
<b>Раздел 2. ОКОЛОЩИТОВИДНЫЕ ЖЕЛЕЗЫ</b> .....	<b>45</b>
Глава 1. Эмбриология и анатомия .....	45
Глава 2. Гипопаратиреоз .....	48
Глава 3. Гиперпаратиреоз .....	50
3.1. Первичный гиперпаратиреоз .....	50
3.2. Бессимптомный гиперпаратиреоз .....	56
3.3. Инциденталомы ОЩЖ .....	56
3.4. Паратиреоидный рак .....	57
3.5. Вторичный гиперпаратиреоз .....	58
3.6. Третичный гиперпаратиреоз .....	60
3.7. Гиперкальциемический криз .....	60

<b>Раздел 3. ПОСЛЕОПЕРАЦИОННЫЕ ОСЛОЖНЕНИЯ У ПАЦИЕНТОВ С ТИРЕОИДНОЙ И ПАРАТИРЕОИДНОЙ ПАТОЛОГИЕЙ</b>	<b>63</b>
Глава 1. Послеоперационное кровотечение в ложе ЩЖ	63
Глава 2. Двусторонний парез мышц гортани	64
Глава 3. Послеоперационный гипопаратиреоз	65
Глава 4. Тиреотоксический криз	65
Клинические наблюдения	66
Вместо заключения	80
Рекомендуемая литература	81
<b>ПРИЛОЖЕНИЕ. Протокол диагностики и лечения диффузного токсического зоба</b>	<b>82</b>
Вопросы для самоконтроля	91
Ситуационные задачи	93

## **УСЛОВНЫЕ СОКРАЩЕНИЯ**

- АТ — антитела
- БШЛАЭ — боковая шейная лимфаденэктомия
- ВГН — возвратные гортанные нервы
- ВГПТ — вторичный гиперпаратиреоз
- ГПТ — гиперпаратиреоз
- ДТЗ — диффузный токсический зоб
- КТ — компьютерная томография
- МРТ — магнитно-резонансная томография
- МЭН-синдром — множественная эндокринная неоплазия
- ОЩЖ — околощитовидные железы
- ПГПТ — первичный гиперпаратиреоз
- ПРЗ — послеоперационный рецидивный зоб
- ПТГ — паратгормон
- РЩЖ — рак щитовидной железы
- ТГПТ — третичный гиперпаратиреоз
- УЭЗ — узловой эутиреоидный зоб
- ЦШЛАЭ — центральная шейная лимфаденэктомия
- ЩЖ — щитовидная железа

## ТЕРМИНОЛОГИЯ

**Диффузный токсический зоб** — аутоиммунное органоспецифическое заболевание, проявляющееся классической «мерзбургской триадой» симптомов (зоб, сердцебиение, пучеглазие). Проявления болезни обусловлены избыточной продукцией гормонов диффузно гиперплазированной тканью щитовидной железы (ЩЖ).

**Диффузный токсический зоб с узлом** — вышеопределенное заболевание, при котором в щитовидной железе на фоне диффузной гиперплазии пальпаторно и по данным ультразвукового исследования определяется узловое новообразование. Избыточная продукция гормонов осуществляется диффузно гиперплазированной тканью ЩЖ, а не узлом, что может быть подтверждено данными скинтиграфии.

**Токсическая аденома** (узловой токсический зоб, болезнь Пламмера) — заболевание, проявляющееся клиническими признаками тиреотоксикоза, при котором в ЩЖ выявляется функционирующая (по данным радионуклидной скинтиграфии) аденома на фоне слабо- или непоглощающей радиофармпрепарат тиреоидной ткани, морфологически неизменной или зобнотрансформированной.

**Аутоиммунный тиреоидит** — заболевание, в основе которого лежит органоспецифическая аутоиммунизация тиреоидными антигенами с продукцией антител и цитотоксических лимфоцитов вследствие генетического или приобретенного дефекта системы иммунологического надзора.

**Узловой эутиреоидный зоб** — заболевание, клинически проявляющееся в виде одиночного узлового новообразования ЩЖ без признаков нарушения ее функции (эутиреоз).

**Многоузловой (полинодозный) эутиреоидный зоб** — множественные доброкачественные узловые новообразования ЩЖ на фоне эутиреоза.

**Рак щитовидной железы** — злокачественная опухоль ЩЖ различной степени дифференцировки из А-, В- или С-клеток.

**Дифференцированный рак щитовидной железы** — папиллярная и фолликулярная аденокарциномы, происходящие из эпителия фолликулов ЩЖ.

**Медуллярный рак щитовидной железы** — опухоль, исходящая из С-клеток (парафолликулярных) ЩЖ, имеющих нейроэктодермальное происхождение, являющихся частью диффузной нейроэндокринной системы (АПУД-системы). Учитывая, что медуллярная карцинома продуцирует органоспецифический гормон (кальцитонин), ее следует считать тоже дифференцированной.

**Недифференцированный (анapластический) рак щитовидной железы** — это гигантоклеточный, мелкоклеточный, веретенноклеточный варианты рака из А- или В-клеток ЩЖ, отличающиеся чрезвычайно агрессивным течением.

**Послеоперационный рецидивный зоб** предполагает несколько вариантов: а) прежние заболевания ЩЖ, возникшие на месте предположительно

полностью удаленной или в намеренно оставленной тиреоидной ткани; б) новое заболевание тиреоидного остатка, клинико-морфофункционально отличающееся от предыдущего, ставшего поводом для первой или повторных давно перенесенных хирургических операций.

**Инциденталома щитовидной железы или околощитовидной железы** — новообразования этих желез, не имеющие клинико-лабораторных проявлений, выявленные случайно при использовании лучевых или других топических методов диагностики.

**Резекция доли щитовидной железы** — минимальный объем операции на ЩЖ, заключающийся в удалении части одной из ее долей.

**Гемитиреоидэктомия** — удаление доли ЩЖ вместе с перешейком, который, как правило, по данным хромотиреолимфографии является частью правой или левой доли этого органа.

**Резекция долей щитовидной железы** — удаление не более чем половины каждой из двух долей ЩЖ одновременно.

**Субтотальная резекция долей щитовидной железы** — удаление половины и более объема долей ЩЖ с оставлением ткани с обеих сторон от трахеи.

**Субтотальная резекция щитовидной железы** — полное удаление одной и резекция не менее чем половины другой доли ЩЖ.

**Тиреоидэктомия** — удаление всей ЩЖ.

**Центральная шейная лимфаденэктомия** — иссечение VI группы лимфатических узлов шеи вместе с окружающей клетчаткой.

**Боковая шейная лимфаденэктомия** — иссечение II, III, IV и V групп лимфатических узлов шеи вместе с окружающей клетчаткой в пределах фасциальных футляров с сохранением грудино-ключично-сосцевидной мышцы, добавочного, подъязычного, диафрагмального, блуждающего нервов.

**Боковая шейная лимфаденэктомия вместе с центральной шейной лимфаденэктомией** (в соответствии с классификацией К. Т. Robbins, J. E. Medina, G. T. Wolfe [et al.], 1991), **фасциально-футлярная диссекция клетчатки шеи, модифицированная радикальная шейная диссекция, «щитовидный» вариант операции Крайла** — синонимы, обозначающие удаление в пределах фасциальных футляров всей жировой клетчатки с лимфатическими узлами вдоль сосудисто-нервного пучка шеи от основания черепа до подключичных сосудов вместе с паратрахеальной и верхней медиастинальной клетчаткой и лимфатическими узлами до уровня подключичных артерий.

**Операция Крайла**, радикальная шейная диссекция — фасциально-футлярная диссекция клетчатки шеи вместе с мышцами и внутренней яремной веной на соответствующей стороне шеи.

**Медиастинальная лимфаденэктомия** — иссечение клетчатки и лимфатических узлов верхнего и среднего средостения (VII группа лимфоузлов) через стернотомический доступ.

# Раздел 1

## ЩИТОВИДНАЯ ЖЕЛЕЗА

### Глава 1

#### КРАТКИЕ АНАТОМО-ФУНКЦИОНАЛЬНЫЕ ДАННЫЕ

Щитовидная железа (*glandula thyroidea*) (рис. 1) является самой большой железой внутренней секреции. Масса ЩЖ взрослого человека составляет в среднем около 15–30 г и зависит от многих факторов, в основном от содержания йода в пище и воде. У мужчин ЩЖ обычно крупнее. Впервые она описана Везалием в 1543 г.

ЩЖ располагается на передней поверхности шеи и состоит из двух долей и перешейка. Правая и левая доли железы находятся на уровне щитовидного хряща гортани, нижние их полюсы достигают V–VI колец трахеи. Доли также частично прилегают к глотке и пищеводу, прикрывают медиальную полуокружность общих сонных артерий в средних третях. Перешеек расположен спереди от трахеи

на уровне I–III или II–IV ее колец. Примерно в  $\frac{1}{2}$  случаев имеется пирамидальный отросток, который может отходить от перешейка или одной из долей. В ряде случаев перешеек отсутствует. Спереди ЩЖ прикрыта *mm. sternohyoidei, sternothyroidei, omohyoidei*. Снаружи орган окружен 4-й фасцией шеи (*fascia endocervicalis*). Между внутренним листком 4-й фасции шеи и собственной капсулой ЩЖ имеется рыхлая клетчатка, где проходят артерии, вены и нервы, располагаются околощитовидные железы. Плотные волокна 4-й фасции шеи формируют связки ЩЖ.

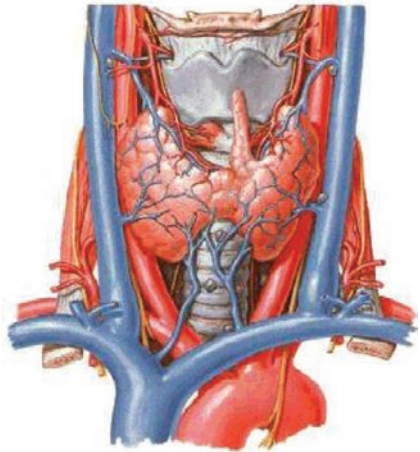


Рис. 1. Вид щитовидной железы спереди (Dlley A. F., Myers J. H., 1995)



## 1.1. Микроскопическая структура

ЩЖ имеет собственную капсулу (*tunica fibrosa, capsula propria*), от которой в толщу железы отходят соединительнотканые перегородки, разделяющие железу на дольки, состоящие из сферических фолликулов. Последние представлены однорядным кубическим эпителием, ограничивающим полость с вязкой гомогенной массой — коллоидом. Основным компонентом коллоида фолликулов является *тиреоглобулин*. Кроме того, в нем содержатся протеиды, йод, ферменты. Диаметр фолликула составляет 20—40 мк. Между фолликулами располагаются кровеносные капилляры и нервные окончания, непосредственно контактирующие с наружной поверхностью фолликулов. Поверхность фолликулярных клеток, обращенная к полости с коллоидом, называется апикальной. Она содержит микроворсинки, проникающие в коллоид. Микроскопическое строение ЩЖ типично для желез внутренней секреции — в ней отсутствуют выводные протоки. В ЩЖ обнаруживаются три вида клеток. Основную массу железы составляют *A-клетки* фолликулярного эпителия (тиреоциты), синтезирующие тиреоидные гормоны. *B-клетки* (*Ашкенази–Гюртля*) накапливают серотонин и другие биогенные амины. Многие исследователи считают, что *B-клетки* представляют собой измененные тиреоциты и появляются в ЩЖ лишь при различных патологических состояниях. В межфолликулярной соединительной ткани расположены *C-клетки* (парафолликулярные), вырабатывающие кальцитонин. *C-клетки* относятся к APUD-системе, то есть имеют нейроэктодермальное происхождение.

ЩЖ секретирует регуляторы основного обмена: йодсодержащие гормоны трийодтиронин ( $T_3$ ) и тироксин ( $T_4$ ), а также кальцитонин, один из эндокринных регуляторов обмена  $Ca^{2+}$ .

Две пары околотитовидных желез (верхние и нижние), секретирующие *паратгормон* (*ПТГ*), почти всегда анатомически тесно связаны со ЩЖ.

## 1.2. Эмбриология

Эпителий бранхиогенной группы желез (щитовидной, вилочковой, околотитовидных) развивается из энтодермы глоточных карманов. Зачаток ЩЖ в виде выпячивания крыши глотки между первой и второй парами глоточных карманов (у корня языка) возникает на 3—4-й неделе внутриутробного развития. Эпителиальный зачаток железы растет вентральнее хрящей гортани и к 7-й неделе достигает места окончательной локализации, формируя две доли. У новорожденного ЩЖ функционально зрелая, ее вес составляет 1 г. Относительный вес ЩЖ новорожденных, детей и взрослых одинаков.

**Щитоглоточный проток (*ductus thyroglossus*).** Зачаток ЩЖ сначала связан с глоткой при помощи полого тяжа, открывающегося