

АНАТОЛИЙ СИТЕЛЬ

**ВСЕ**  
**О ПОЗВОНОЧНИКЕ:**

*большая книга*

Издательство АСТ  
Москва

УДК 613.71  
ББК 75.6  
С 41

Все права защищены, ни одна часть данного издания не может быть использована в какой-либо форме, включая электронную, фотокопирование, магнитную запись или какие-либо иные способы хранения и воспроизведения информации, без предварительного письменного разрешения правообладателя.

**Ситель, Анатолий Болеславович.**

С 41 Все о позвоночнике: большая книга / Анатолий Ситель. — Москва : Издательство АСТ: 2018. — 272 с.: ил. — (Методики-хиты).

ISBN 978-5-17-106089-3.

Метод профессора Сителя позволит вам самостоятельно, без операций и таблеток, с помощью специально разработанных для пожилых людей лечебных поз-движений, восстановить здоровье позвоночника. Тем самым вы: вернете себе жизненные силы; избавитесь от болей в позвоночнике и суставах; вернете эластичность спазмированным мышцам; преодолете головные и сердечные боли; преодолете нарушения сердечного ритма и работы органов пищеварения — и избавитесь от других хронических недугов.

**УДК 613.71  
ББК 75.6**

*Издание для досуга*

**12+**

Ситель Анатолий

**Все о позвоночнике: большая книга**

Выпускающий редактор Е. Парфенова

Корректор И. Монина

Технический редактор Т. Тимошина

Дизайнер обложки К. Кузнецова

Подписано в печать 25.10.2017. Формат 60x90/16. Усл. печ. л. 17.

Тираж экз. Заказ

Общероссийский классификатор продукции ОК-005-93, том 2: 9530000 — книги, брошюры.

ООО «Издательство АСТ»  
129085, РФ, г. Москва, Звездный бульвар, дом 21, строение 1, комната 39  
Наш электронный адрес: [www.ast.ru](http://www.ast.ru) • E-mail: [astpub@aha.ru](mailto:astpub@aha.ru)

«Баспа Аста» деген ООО  
129085 г. Мәскеу, жұлдызды гүлзар, д. 21, 1 кұрылым, 39 бөлме  
Біздің электрондық мекенжайымыз: [www.ast.ru](http://www.ast.ru) • E-mail: [astpub@aha.ru](mailto:astpub@aha.ru)

Қазақстан Республикасында дистрибьютор және өнім бойынша арыз-талаптарды қабылдаушының өкілі «РДЦ-Алматы» ЖШС, Алматы қ.,  
Домбровский көш., 3кв», литер Б, офис 1.

Тел.: 8(727) 2 51 59 89,90,91,92, факс: 8 (727) 251 58 12 вн. 107; E-mail: [RDC-Almaty@eksmo.kz](mailto:RDC-Almaty@eksmo.kz)  
Өніміңіз жарамдылық мерзімі шектелмеген. Өндірілген мемлекет: Ресей. Сертификация қарастырылмаған

ISBN 978-5-17-106089-3.

© Ситель А.Б.  
© ООО «Издательство АСТ»

## СОДЕРЖАНИЕ

|                  |   |
|------------------|---|
| Содержание ..... | 3 |
| Введение .....   | 5 |

### Часть I

|   |    |
|---|----|
| Позвоночник — наш важнейший орган .....                 | 7  |
| КАК УСТРОЕН ПОЗВОНОЧНИК .....                           | 7  |
| ДВИГАТЕЛЬНЫЙ СТЕРЕОТИП:<br>РАССЛАБЛЯЮЩИЕ ДВИЖЕНИЯ ..... | 24 |
| ЗДОРОВЫЕ НОГИ — ЗДОРОВЫЙ ПОЗВОНОЧНИК .....              | 28 |
| ОПАСНЫЕ ДВИЖЕНИЯ .....                                  | 30 |
| БОЛИ В ПОЗВОНОЧНИКЕ ЛЕЧЕБНЫЕ ПОЗЫ-ДВИЖЕНИЯ ..           | 35 |
| КАК УБЕРЕЧЬ ПОЗВОНОЧНИК В БЫТУ .....                    | 60 |
| ДИЕТА ДЛЯ ПОЗВОНОЧНИКА .....                            | 64 |

### Часть II

|   |     |
|---|-----|
| Наше сердце .....   | 69  |
| Неотложная помощь в экстренных ситуациях .....            | 70  |
| Боли в области сердца и позвоночник .....                 | 73  |
| Боли в области сердца и органы пищеварения .....          | 83  |
| Боли в области сердца при вегетососудистой дистонии ..... | 116 |
| Лечение функциональных болей в области сердца .....       | 123 |
| Рентгенхирургия сосудов и сердечных клапанов .....        | 129 |

### Часть III

|   |     |
|---|-----|
| Сосудистая система и позвоночник .....  | 133 |
| Как снизить давление без лекарств ..... | 135 |
| Инсульг. Факты убеждают .....           | 155 |

|   |     |
|---|-----|
| Лечебные позы-движения для снятия головных болей . . . . .  | 162 |
| Скорая самопомощь при головных болях. . . . .   | 209 |
| Комплекс лечебных поз-движений на каждый день<br>для профилактики заболеваний сосудов головного<br>мозга. . . . . | 211 |

**Часть IV**

|   |     |
|---|-----|
| Миотерапия . . . . .  | 219 |
| КАК РАЗОМКНУТЬ ПАТОЛОГИЧЕСКИЙ<br>КРУГ ЦИРКУЛЯЦИИ БОЛИ . . . . . | 219 |
| Приемы лечебного воздействия на пусковые точки боли. . . . .    | 222 |
| Готовим себя к массажу триггерных точек . . . . .               | 232 |
| Приемы миотерапии при головной боли . . . . .                   | 236 |



## **Введение**

К сожалению, для многих из нас возраст означает не только недостаток общей энергии и бодрости, но и ограничение былой подвижности. Мы стараемся избегать определенных движений, которые начинают причинять нам боль. И боли в позвоночнике — увы, слишком знакомое ощущение для подавляющего большинства наших сограждан.

Виной тому много причин, но прежде всего это перегруженность мышц спины, пытающихся компенсировать деформации позвоночника и суставов. А вызвать такую деформацию может и однообразная физическая нагрузка при современном образе жизни, и долгая неподвижность за компьютером, и практически любой спорт, и даже привычные многим утренняя зарядка и бег! Так нам приходится расплачиваться за пренебрежительное отношение к позвоночнику в молодые годы.

Заслуженный врач Российской Федерации Анатолий Болеславович Ситель предлагает читателю уникальный авторский способ самоисцеления. С помощью специальных поз-движений вы сможете эффективно расслабить ваши спазмированные, переутомленные мышцы и тем самым без лекарств и операций вернуть себе подвижность в разных отделах позвоночника. Больше того: занимаясь по системе Сителя, человек создает такие условия, которые способствуют быстрому самовосстанов-

лению всего организма, возвращая ему жизнеспособность и активность.

Может ли возраст оказаться препятствием для занятий по системе Сителя? Ответ определенный: нет! Независимо от вашего возраста вы можете воспользоваться советами из этой книги, чтобы повернуть свои биологические часы вспять. Вот некоторые из преимуществ, гарантируемых профессором Сителем:

1. С выполнением лечебных поз-движений придет освобождение от нервного напряжения, стрессов. Напряжение локализуется в наименее подвижных частях тела, прежде всего в спине, позвоночнике, шее. Вы растянете эти части тела, восстановите их юношескую гибкость. Вы почувствуете расслабление и облегчение.

2. Занятия по системе Сителя улучшат циркуляцию крови, обогатят ваш организм кислородом. Вы почувствуете прилив энергии.

3. Упражнения, описанные в третьей части книги, помогут преодолеть хроническую усталость, являющуюся следствием недостаточной циркуляции крови в головном мозгу. Они принесут обогащенную кислородом кровь в этот жизненно важный орган, что наполнит его жизненной силой, энергией.

4. Занятия по системе Сителя успокаивают нервы. Они способствуют крепкому ночному сну, который очень важен для сохранения спокойствия и безмятежности.

В книге описано большое количество вариантов возникновения болей в разных частях нашего тела. На фотографиях участки боли и болевые точки специально помечены, что поможет читателю быстро сориентироваться по своей боли и использовать ту или иную лечебную позу для снятия или ослабления боли именно в его случае.



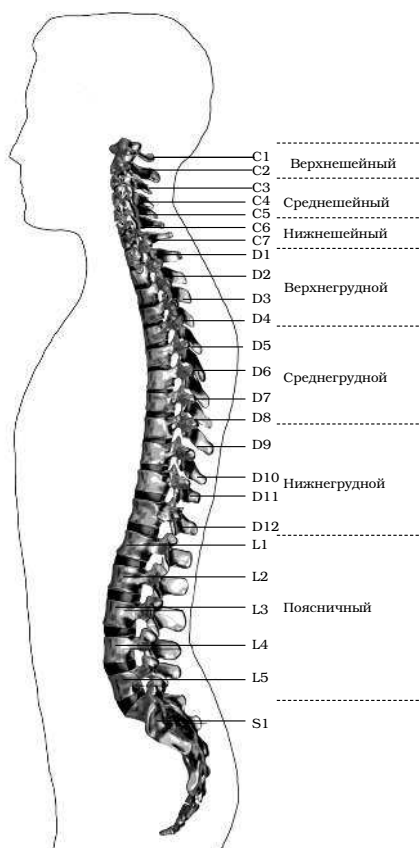
## **Часть I**

### **Позвоночник — наш важнейший орган**

#### **КАК УСТРОЕН ПОЗВОНОЧНИК**

Позвоночный столб у человека состоит из 34 позвонков: шейных — 7, грудных — 12, поясничных — 5, крестцовых — 5, копчиковых — 5 (см. с. 8). Каждый позвонок состоит из массивного, цилиндрической формы тела позвонка, тонкой дуги и 7 отростков: парные верхние и нижние составные, парные поперечные, одиночный остистый отросток. Тело позвонка имеет губчатое строение, передняя, задняя и боковые поверхности его покрыты тонким слоем компактной кости, верхняя и нижняя поверхности испещрены мелкими отверстиями. После завершения периода роста верхняя и нижняя поверхности тела позвонка обрамляются кольцевидным компактным лимбом, к которому прикрепляются волокна фиброзного кольца межпозвонкового диска.

### Как устроен позвоночник



Отделы позвоночника

Первый шейный позвонок — атлант — не имеет тела, суставных и остистого отростков, он состоит из передней и задней дуг, боковых масс и реберно-поперечных отростков.

II шейный позвонок отличается массивным зубовидным отростком. Верхняя поверхность тел III–VI шейных, в отличие от грудных и поясничных позвонков, имеет седловидную форму.

Полулунные отростки тела позвонка находятся в тесной взаимосвязи с межпозвонковым диском, межпозвонковым отверстием и позвоночной артерией: они ограничивают боковое сгибание шейного отдела.

Поперечные отростки образованы рудиментом ребра и истинным поперечным отростком. В их отверстиях проходит позвоночная артерия с сопутствующими венами и нервным сплетением.

Величина тел грудных позвонков возрастает в нижнем направлении. Поверхности тел ровные. На боковых поверхностях тел, спереди от корня дуги, расположена суставная впадина для головки ребра. Поперечные отростки направлены в сторону и назад; их длина возрастает от I до IX грудного позвонков, затем уменьшается. На концах их поперечных отростков имеется суставная впадина для бугорка ребра.

Суставные отростки расположены во фронтальной плоскости. Суставная поверхность верхних отростков обращена назад, нижних — вперед.

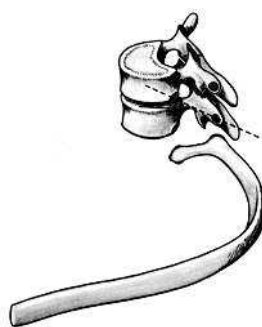Остистые отростки черепицеобразно покрывают друг друга. Позвоночное отверстие грудных позвонков по форме приближается к овалу.

Тела поясничных позвонков массивны. Размеры их нарастают до IV поясничного включительно. Тело V поясничного по форме напоминает клин.

Поперечный отросток V поясничного позвонка участвует в образовании добавочного сустава с верхним отделом боковой части крестца, при наличии деформирующего артроза в нем возможно возникновение болей.

Верхние суставные отростки поясничных позвонков вогнуты и обращены к середине и вниз, назад и вниз, нижние выпуклы и повернуты наружу, вперед. Конфигурация и размеры правого и левого суставных отростков могут быть различны. Остистые отростки расположены горизонтально, они коротки и массивны.

Крестец имеет основание, верхушку, средний и два боковых отдела, об-

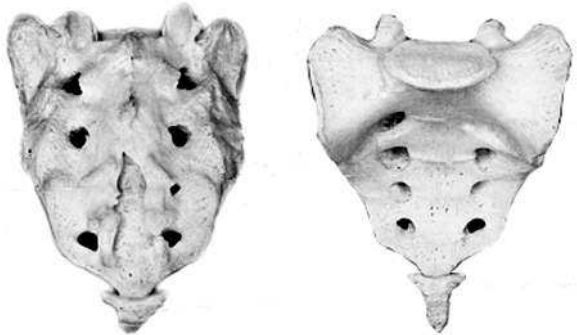


*Грудной позвонок*

разованных путем слияния поперечных отростков крестцовых позвонков. На боковой части расположена бугристая поверхность для сочленения с подвздошной костью. Основание крестца имеет два верхних суставных отростка, обращенных назад и несколько в сторону. Передняя поверхность крестца вогнута, задняя имеет выступы: средний крестцовый гребень (рудименты остистых отростков) и суставной гребень (рудименты суставных отростков). Крестцовый канал образован соединением позвоночных отверстий крестцовых позвонков. Он заканчивается крестцовым отверстием, размеры которого резко варьируются (рис. 3).

Копчик состоит из 3–5 рудиментарных позвонков. Некоторые признаки позвонка сохранились только у I копчикового позвонка. Кроме небольшого тела, для сочленения с крестцом у I копчикового позвонка по задней поверхности с каждой стороны имеется копчиковый рог. Болевой синдром возникает по причине изгиба копчика вперед или в сторону.

Грудную клетку формирует грудина, 12 пар ребер и 12 грудных позвонков. Ребро состоит из костной и хрящевой частей. Первое ребро самое массивное. Каждое ребро, переходя



*Крестец*

в хрящ, прикрепляется к груди. Хрящи 8–10-го ребер оканчиваются свободно. Верхняя часть полости грудной клетки образована двумя первыми ребрами и рукояткой грудины. Через него проходят кровеносные сосуды, дыхательное горло, пищевод и нервы. Нижняя часть от брюшной полости отделяется диафрагмой, через которую проходят пищевод, кровеносные сосуды, лимфатические сосуды и нервы.

Ребра у детей отходят от позвоночника почти горизонтально, у них более высокая грудная клетка и грудь расположена выше, чем у взрослых. Движение грудной клетки обеспечивается благодаря эластичности хрящей и подвижным соединением ребер с позвонками. Благодаря этому ребра могут двигаться вверх и в стороны, увеличиваясь в глубину и в ширину, обеспечивая возрастание объема грудной клетки и увеличение жизненной емкости легких.

В основном встречаются два вида деформации грудной клетки.

«Куриная грудь» при осмотре определяется резко выступающей вперед грудиной, прикрепленные к ней ребра лежат с ней не в одной плоскости, а под острым углом. В результате грудная клетка суживается и уплощается, ее объем значительно уменьшается. Легкие, сердце и сосуды находятся в более стесненных условиях, что ухудшает их нормальное функционирование и развитие.

«Впалая грудь» характеризуется тем, что грудь и ребра своим вдавлением в грудную клетку образуют «воронку».

Суставы человеческого тела, будучи связующими и защитными анатомическими образованиями, обеспечивают различную степень подвижности опорно-двигательного аппарата, одновременно сохраняя соприкасающиеся костные поверхности от износа.

С функциональной и клинической точек зрения суставы неотделимы от мышечной сферы, связок и нервной системы, управляющей движениями. При передаче информации в мозг 70% ее полного объема анализируется на нижележащих уровнях нервной системы и только 30% доходит до коры полушарий большого мозга. В то же время каждая мышца, даже самая маленькая, имеет представительство в коре полушарий большого мозга. Это указывает на особенно важную связь нервной и мышечной систем в жизнедеятельности человеческого организма.

В структуре сустава различают следующие основные элементы: суставные поверхности, суставную капсулу, суставную полость и связки.

Суставные поверхности — это гладкие поверхности костных зон, посредством которых осуществляются соединения. Степень свободы движений находится в прямом отношении к их форме и величине. Форма этих поверхностей различна, они бывают плоскими, сфероидными (суставная головка), эллипсоидными, седлообразными, блоковидными, вогнутыми.

Суставные поверхности покрыты суставным хрящом, состоящим из хрящевой гиалиновой ткани. Хрящ лишен сосудов и нервов, защищает суставные поверхности костей и в то же время способствует их движению в суставе.

Разрушение хряща, вызываемое сильным износом из-за отсутствия синовиальной жидкости, а также вследствие чрезмерных мышечных усилий и различных патологических процессов ограничивает движения, а иногда ведет к появлению неподвижности.

Суставные поверхности контактируют благодаря суставной капсуле, которая выстлана изнутри тонкой сухожильной синовиальной мембраной, а снаружи представлена бо-

лее уплотненной фиброзной мембраной, состоящей из пучков волокнистой соединительной ткани.

Характер прикрепления суставной капсулы влияет на амплитуду движений. В тех случаях, когда прикрепление находится вблизи края сустава, наблюдается ограничение движений, а когда капсула прикрепляется дальше от края суставной поверхности, амплитуда этих движений становится гораздо больше.

В суставной капсуле расположена густая сосудистая и нервная сеть. Артерии расходятся от близлежащих к капсуле ветвей, образуя очень развитую сеть по соседству с синовиальной мембраной. Артериальная сеть переходит в капилляры у края суставного хряща, где они соединяются с венозной сетью. Нервы сопровождают артерии, образуя сплетения, заканчивающиеся свободно или в чувствительных пластинчатых или луковичеобразных нервных тельцах, находящихся в толще суставной сумки.

Суставные связки — это волокнистые образования с преобладанием сухожильных коллагеновых волокон, прикрепляющихся к суставным костям. Их роль состоит в повышении сопротивляемости капсулы при растяжении. В зависимости от их расположения суставные связки делят на три группы: межкостные связки, сумочные связки, периферические, или отдаленные связки.

Межкостные связки расположены между двумя костями, т.е. внутри сустава. Сумочные связки находятся на наружной стороне сустава — они укрепляют капсулу. Периферические связки расположены на периферии капсулы и не имеют контакта с ней.

Синовиальная мембрана — это тонкая, гладкая и блестящая пластина, выстилающая внутреннюю сторону сустав-

ной капсулы. Синовиальная мембрана имеет форму муфты с двумя сторонами — внешней и внутренней. Внешний слой синовиальной мембраны состоит из плотной соединительной ткани, внутренний — из мягкой маловолокнистой соединительной ткани. Синовиальная мембрана обладает густыми сосудистой и нервной сетями. Всасывание через нее ограничено, поэтому скопления в суставной полости жидкости (гной, кровь) не рассасываются.

Суставные поверхности постоянно смазываются бесцветной, вязкой, малотекучей синовиальной жидкостью (синовия), облегчающей скольжение суставных поверхностей и обеспечивающей питательную среду лишенному сосудов хрящу. Синовиальная жидкость выделяется эпителием синовиальной мембраны, и ее наличие облегчает работу мышц.

Суставная полость содержит относительно небольшое количество синовиальной жидкости. Контакт суставных поверхностей обеспечивается существованием отрицательного давления внутри суставной полости.

Суставные диски представляют собой волокнисто-хрящевые элементы, расположенные между двумя суставными сторонами.

Суставные мениски являются также волокнисто-хрящевыми образованиями, структура которых подобна дискам, однако с той разницей, что они обладают центральным отверстием, через которое сообщаются обе суставные полости, созданные мениском.

Как суставные мениски, так и суставные диски способствуют правильному сочленению двух суставных поверхностей.

Суставные движения разделяются на вращательные и скользящие. Ось движения, или ось сустава определяется

как воображаемая линия, проходящая через сустав, вокруг которой происходит вращательное движение, вследствие чего она называется и осью вращения. Ось может быть вертикальной (продольной), сагиттальной (переднезадней) или поперечной. Степень подвижности (свободы) суставов тем более высока, чем больше число осей вращения.

Типы суставных движений определяются в зависимости от положения суставных сегментов. Например, сгибание верхней конечности и разгибание нижней представляет собой движение, посредством которого два суставных сегмента приближаются друг к другу. Разгибание верхней и сгибание нижней — движение, при котором сегменты отдаляются друг от друга. Характерным для сгибания и разгибания является наличие у обеих движений поперечной оси.

При приводящем движении конечности сегменты приближаются к средней плоскости. Отводящее движение осуществляется посредством отдаления конечностей от средней плоскости. Приведение и отведение являются боковыми движениями. В обоих случаях ось имеет сагиттальное направление.

Сложным движением, состоящим из сочетания этих движений, является циркумдукция. Боковое и медиальное вращательные движения происходят вокруг вертикальной оси, вращающейся внутрь или наружу, перемещая таким образом данный сегмент конечности или туловища.

Позвоночный столб состоит из двух костных систем, различных с архитектурной точки зрения: последовательно расположенных тел позвонков и межпозвонковых дисков, несущих статическую и опорную функции, и заднего крестовидного свода (две перекрещивающиеся дуги: одна продольная, состоящая из нанизанных ножек дуг позвонков