



**ЗДОРОВЬЕ РОССИИ.  
Ведущие врачи о здоровье**





**ЗДОРОВЬЕ РОССИИ. Ведущие врачи о здоровье**

---

**Г.З. ПИСКУНОВ,**  
профессор, главный оториноларинголог медицинского центра  
Управления делами Президента Российской Федерации,  
заслуженный врач РФ



# **НАСМОРК. Как вылечить быстро и эффективно**



**МОСКВА  
2015**

УДК 616.21  
ББК 54.12  
П34

Книга создана при участии *О.С. Копыловой*

**Пискунов, Геннадий Захарович.**

П34

Насморк. Как вылечить быстро и эффективно / Г. З. Пискунов. — Москва : Эксмо, 2015. — 192 с. — (Здоровье России. Ведущие врачи о здоровье).

ISBN 978-5-699-84033-5

В городских условиях наш нос фильтрует ежедневно до тысячи литров загрязненного и запыленного воздуха. Сталкиваясь с невероятным числом вредных веществ, аллергенов и микробов, нос человека — уникальный природный кондиционер — все чаще выходит из строя. Насморк и заложенность носа, казалось бы, безобидные симптомы, но без лечения они могут привести к серьезным проблемам со здоровьем: заболеваниям околоносовых пазух, болезням уха, глотки, нижних дыхательных путей, легких, сердца и сосудов.

Книга, написанная заслуженным врачом РФ, профессором Геннадием Захаровичем Пискуновым, поможет избежать этих неприятных последствий, также же позволит сориентироваться и начать правильное лечение. Ведь большинство болезней можно победить, если вовремя принять меры!

Информация, содержащаяся в книге, не может служить заменой консультации врача. Необходимо проконсультироваться со специалистом перед применением любых рекомендуемых действий.

**УДК 616.21  
ББК 54.12**

© Пискунов Г.З., текст, 2014  
© Демченко Е.В., художественное оформление, 2014  
© ООО «Метафора», 2014  
© Оформление. ООО «Издательство «Эксмо», 2015

**ISBN 978-5-699-84033-5**

# ОГЛАВЛЕНИЕ

Предисловие . . . . .	9
-----------------------	---

## **Часть I. АНАТОМИЯ И ФУНКЦИИ НОСА**

Глава 1. ОСНОВЫ АНАТОМИИ НОСА И ОКОЛОНОСОВЫХ ПАЗУХ . . . . .	13
Анатомия наружного носа . . . . .	13
Анатомия полости носа . . . . .	15
Анатомия околоносовых пазух . . . . .	21
Строение слизистой оболочки носа. . . . .	23
Слезотводящие пути . . . . .	25
Анатомия перегородки носа и ее физиологическая роль. . . . .	28
Глава 2. ФУНКЦИИ НОСА И ОКОЛОНОСОВЫХ ПАЗУХ . . . . .	31
Сопrotивление носа воздушному потоку. . . . .	32
Прохождение воздушной струи через нос . . . . .	38



<b>Аэродинамика носа: движение воздушного потока при вдохе и выдохе . . . . .</b>	<b>39</b>
<b>Рефлекторные связи полости носа и околоносовых пазух . . . . .</b>	<b>44</b>
<i>Влияние затруднения и выключения носового дыхания на дыхательную систему . . . . .</i>	<i>47</i>
<i>Влияние затруднения и выключения носового дыхания на сердечно-сосудистую систему . . . . .</i>	<i>51</i>
<i>Влияние затруднения или выключения носового дыхания на другие органы и системы . . . . .</i>	<i>53</i>
<b>Защитная функция. . . . .</b>	<b>56</b>
<i>Очистка слизистой оболочки (мукоцилиарный клиренс) . . . . .</i>	<i>57</i>
<i>Специфические и неспецифические защитные факторы слизистой оболочки . . . . .</i>	<i>62</i>
<i>Согревание воздуха в полости носа . . . . .</i>	<i>63</i>
<i>Увлажнение вдыхаемого воздуха . . . . .</i>	<i>66</i>
<i>Участие околоносовых пазух в защитной функции . . . . .</i>	<i>68</i>
<i>Всасывательная функция слизистой оболочки . . . . .</i>	<i>70</i>
<b>Обонятельная функция . . . . .</b>	<b>72</b>
<i>Пахучие вещества и механизм их восприятия . . . . .</i>	<i>72</i>
<i>Функциональные особенности обонятельного анализатора . . . . .</i>	<i>75</i>



## ЧАСТЬ II. БОЛЕЗНИ НОСА

Глава 3. ОСТРЫЙ РИНИТ . . . . .	88
Аллергический ринит . . . . .	95
Устранение аллергенов . . . . .	97
Фармако- и иммунотерапия . . . . .	100
Взаимосвязь аллергического ринита и астмы . . . . .	101
Лечение острого ринита . . . . .	102
Глава 4. ХРОНИЧЕСКИЙ РИНИТ. . . . .	109
Вазомоторный ринит . . . . .	111
Профессиональный ринит . . . . .	113
Медикаментозный ринит . . . . .	114
Гормональный ринит . . . . .	115
Симптомы, связанные с воздействием физических и химических факторов. . . . .	116
Атрофический ринит . . . . .	116
Лечение хронического ринита. . . . .	117
Глава 5. СИНУСИТЫ . . . . .	121
Жизнь человека от рождения до полипозного риносинусита . . . . .	123
Полипозный риносинусит . . . . .	130
Как начинается полипоз . . . . .	132



Современное лечение полипоза . . . . .	132
Лечение в послеоперационный период. . . . .	136
Гигиена носа . . . . .	140
Что такое назальный душ . . . . .	140
Аптечные препараты для орошения полости носа . .	143
Аптечные препараты для промывания полости носа . . . . .	145
Назальный душ с помощью специального устройства. . . . .	146
Специальные рекомендации больным полипозным риносинуситом . . . . .	147
Глава 6. ВОПРОСЫ И ОТВЕТЫ . . . . .	150
О носовом дыхании . . . . .	151
О сосудосуживающих каплях . . . . .	157
О промывании носа. . . . .	160
О болезнях околоносовых пазух . . . . .	160
О хирургических методах лечения . . . . .	167
О народных средствах лечения насморка. . . . .	170
Прочие вопросы. . . . .	174

# ПРЕДИСЛОВИЕ

Написать данную книгу нас заставил тот факт, что на Земле практически нет людей, которые не сталкивались бы с насморком. **Насморк (острый ринит на медицинском языке)** — болезнь, которая может настичь человека буквально с момента рождения. В народе считается, что без лечения он проходит за семь дней, а с лечением — в течение недели. И отчасти это соответствует действительности: так обстоит ситуация с острым ринитом. Но далеко не всегда бывает именно так. Насморк, сопровождающий человека всю жизнь, может переходить в хроническую форму, чреватую различными осложнениями: заболеваниями околоносовых пазух, болезнями уха, глотки, нижних дыхательных путей, легких.

С острым насморком, который часто оказывается проявлением острых респираторных вирусных инфекций, обычно справляется сам организм. Что же касается хронического воспаления и его осложнений, то это достаточно серьезное заболевание и лечить его следует у врача-оториноларинголога.



Впрочем, обе разновидности насморка ставят перед медиками и пациентами много вопросов. Ответить на самые распространенные из них и призвана эта книга. В ней на максимально доступном для неспециалистов уровне рассказывается о том, как устроен нос, для чего он нужен человеку и как возникает воспаление слизистой оболочки носа и околоносовых пазух. Объясняется, в каких случаях необходимо обратиться к врачу, а в каких можно обойтись своими силами. И, конечно же, даются рекомендации о том, как уберечься от острого ринита и не позволить ему перейти в хроническую форму.

Часть I  
АНАТОМИЯ  
И ФУНКЦИИ НОСА

**Нос, а также окружающие его малые и большие воздушные полости** — один из самых загадочных органов, созданных природой. С анатомических позиций нос и околоносовые пазухи, являющиеся начальным отрезком дыхательного пути, имеют наиболее сложное строение по сравнению с другими органами человеческого тела. Каждое анатомическое образование в полости носа несет определенную физиологическую нагрузку.

Изучать анатомические и функциональные особенности систем, органов и их отдельных частей нужно для того, чтобы уметь избирать правильный метод для восстановления функции при их заболеваниях. Например, задача хирурга — основываясь на знаниях анатомии органа и его функциональной значимости, используя современные медицинские технологии, обеспечить наиболее рациональное и безопасное выполнение операций с сохранением функции пораженного органа. Неспециалисту же понимание того, как устроено тело, какова роль его отдельных органов и их систем, помогает заниматься эффективной профилактикой заболеваний, а также своевременно обращаться к врачу в случае необходимости.

## *Глава 1*

# ОСНОВЫ АНАТОМИИ НОСА И ОКОЛОНОСОВЫХ ПАЗУХ

### **Анатомия наружного носа**

**Наружный нос** (этим термином в анатомии обозначается видимая часть носа, которую в обиходе привыкли называть просто носом) имеет форму трехгранной пирамиды, вершина которой прилегает ко лбу, а основание — к верхней губе. Вершина пирамиды — корень носа — отделяется от лобной кости вдавлением различной глубины. Грань, идущая от корня носа вперед, называется спинкой носа; внизу она закругляется и образует его кончик. Боковые скаты заканчиваются крыльями

носа. В основании пирамиды находятся ноздри, разделенные между собой кожной перегородкой — колумеллой (рис. 1).

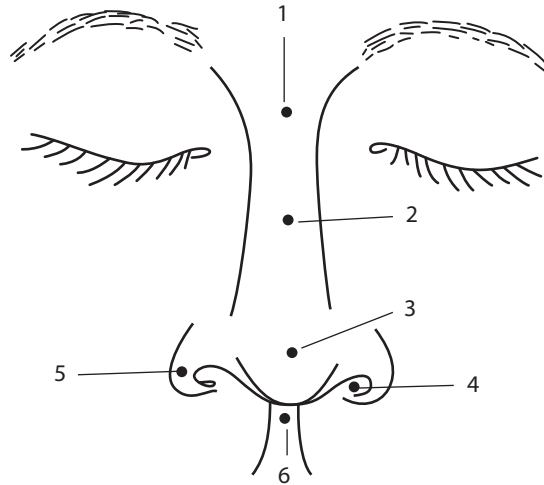


Рис. 1. Наружный нос:

1 — корень; 2 — спинка; 3 — кончик; 4 — ноздри;  
5 — крылья; 6 — кожная перегородка (колумелла)

Костный край наружного носа (под кожей и мягкими тканями) называется грушевидным отверстием. Оно образовано за счет верхнечелюстных костей и лобных отростков, между которыми располагаются парные носовые кости. Под край носовых костей в форме крыши подходит хрящевой отдел наружного носа, состоящий из верхних боковых хрящей, которые имеют форму трапецевидных пластинок. В боковом направлении, вдоль ската носа, они переходят в фиброзную ткань,



достигающую краев грушевидного отверстия. К верхним боковым хрящам прилежат нижние боковые хрящи, которые располагаются в кончике носа и носовых крыльях. Каждый из хрящей образует две ножки: более крупную и широкую, формирующую свод кончика носа, и более узкую, которая идет в кожной перегородке. Посередине кончика носа иногда наблюдается мелкое углубление в месте соприкосновения ножек нижних боковых хрящей.

#### НА ЗАМЕТКУ

---

*Столь подробное описание наружного носа пригодится тем, кто подумывает об операции по изменению формы носа. Следует осознавать, что нос сделан не из пластилина и операция по изменению формы носа требует от хирурга вмешательства на различных анатомических структурах, отличающихся как местом расположения, так и характером ткани. И не всегда можно предсказать, как эти ткани поведут себя после операции.*

---

## Анатомия полости носа

Связь организма с воздушной средой осуществляется через полость носа, которая находится между передней и средней черепной ямками, орбитами и ротовой полостью. То, что мы видим и называем носом, — лишь третья