

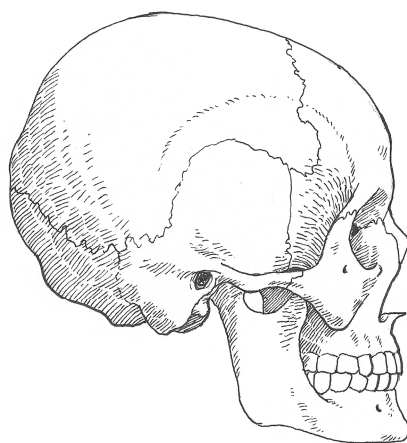




БАРРИНГТОН  
БАРБЕР

# АНАТОМИЯ ДЛЯ ХУДОЖНИКОВ

СТРОЕНИЕ СКЕЛЕТА И МУСКУЛАТУРЫ  
ПРОПОРЦИИ ЧЕЛОВЕКА • ОСОБЕННОСТИ РЕЛЬЕФА  
РАЗНЫХ ЧАСТЕЙ ТЕЛА • ТЕЛО В ДВИЖЕНИИ



МОСКВА 2019

УДК 75.04/.05  
ББК 85.14  
Б24

This edition published in  
2011 by Arcturus Publishing Limited

Copyright © 2011 Arcturus Publishing Limited

Все права защищены. Книга или любая ее часть не может быть скопирована, воспроизведена в электронной или механической форме, в виде фотокопии, записи в память ЭВМ, репродукции или каким-либо иным способом, а также использована в любой информационной системе без получения разрешения от издателя. Копирование, воспроизведение и иное использование книги или ее части без согласия издателя является незаконным и влечет уголовную, административную и гражданскую ответственность.

Издание для досуга

## Баррингтон Барбер АНАТОМИЯ ДЛЯ ХУДОЖНИКОВ

Ответственный редактор А. Полбеникова  
Редактор Н. Павлова  
Художественный редактор В. Давлетбаева  
Компьютерная верстка М. Кульковой

### ООО «Издательство «Эксмо»

123308, Москва, ул. Зорге, д. 1. Тел.: 8 (495) 411-68-86.

Home page: [www.eksmo.ru](http://www.eksmo.ru) E-mail: [info@eksmo.ru](mailto:info@eksmo.ru)

Өндіруші: «ЭКСМО» АҚБ Баспасы, 123308, Мәскеу, Ресей, Зорге көшесі, 1 үй.

Тел.: 8 (495) 411-68-86.

Home page: [www.eksmo.ru](http://www.eksmo.ru) E-mail: [info@eksmo.ru](mailto:info@eksmo.ru).

Тауар белгісі: «Эксмо»

Интернет-магазин : [www.book24.ru](http://www.book24.ru)

Интернет-магазин : [www.book24.kz](http://www.book24.kz)

Интернет-дүкен : [www.book24.kz](http://www.book24.kz)

Импортёр в Республику Казахстан ТОО «РДЦ-Алматы».

Қазақстан Республикасындағы импорттаушы «РДЦ-Алматы» ЖШС.

Дистрибьютор и представитель по приему претензий на продукцию,

в Республике Казахстан: ТОО «РДЦ-Алматы»

Қазақстан Республикасында дистрибьютор және өнім бойынша арыз-талаптарды

қабылдаушының өкілі «РДЦ-Алматы» ЖШС,

Алматы қ., Домбровский көш., 3«а», литер Б, офис 1.

Тел.: 8 (727) 251-59-90/91/92; E-mail: [RDC-Almaty@eksmo.kz](mailto:RDC-Almaty@eksmo.kz)

Өнімнің жарамдылық мерзімі шектелмеген.

Сертификация туралы ақпарат сайтта: [www.eksmo.ru/certification](http://www.eksmo.ru/certification)

Сведения о подтверждении соответствия издания согласно законодательству РФ

о техническом регулировании можно получить на сайте Издательства «Эксмо»

[www.eksmo.ru/certification](http://www.eksmo.ru/certification)

Өндірген мемлекет: Ресей. Сертификация қарастырылмаған

Подписано в печать 21.12.2016. Формат 84x108<sup>1</sup>/<sub>16</sub>.

Печать офсетная. Усл. печ. л. 5,04.

Доп. тираж 3000 экз. Заказ

Экземпляр напечатан под заказ

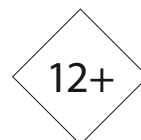в АО "Т8 Издательские Технологии"

**Барбер, Баррингтон.**  
Б24 Анатомия для художников / Баррингтон  
Барбер ; [пер. с англ. Н.Н. Комиссаровой]. –  
Москва : Эксмо, 2019. – 48 с. : ил.

ISBN 978-5-04-170182-6

Простой и удобный в использовании справочник по анатомии человеческого тела является незаменимым пособием для художников, которые хотят реалистично изображать фигуру человека. Авторский текст писателя и художника Баррингтона Барбера сопровождается многочисленными полезными диаграммами, на которых показаны детали строения скелета и костей, мускулатурных слоев и особенности рельефа всех частей тела. Раздел о теле в движении проиллюстрирован примерами работ великих мастеров – Микеланджело, Энгра и Рубенса.

УДК 75.04/.05  
ББК 85.14



ISBN 978-5-04-170182-6

© Комиссарова Н.Н., перевод на русский язык, 2012  
© Оформление. ООО «Издательство «Эксмо», 2019



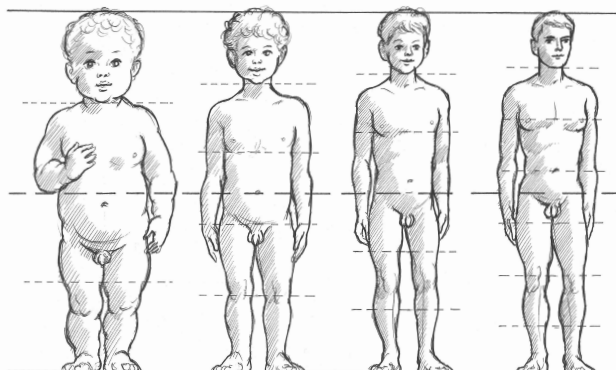
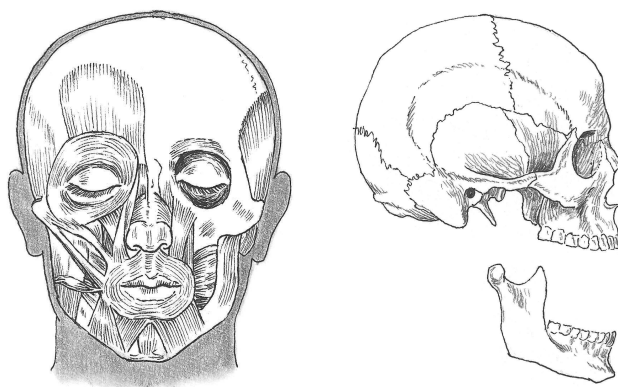
В электронном виде книги издательства вы можете  
купить на [www.litres.ru](http://www.litres.ru)

ЛитРес:  
одни клик до книг



# СОДЕРЖАНИЕ

ВВЕДЕНИЕ	6
ТЕХНИЧЕСКОЕ ВВЕДЕНИЕ	7
СКЕЛЕТ ЧЕЛОВЕКА	10
МУСКУЛАТУРА ЧЕЛОВЕКА	13
ФИГУРА ЧЕЛОВЕКА	15
ПРОПОРЦИИ РАЗНЫХ ВОЗРАСТОВ	18
МУЖСКОЙ И ЖЕНСКИЙ СКЕЛЕТ	20
ФИГУРА: РАБОТЫ МАСТЕРОВ	21
ЧЕРЕП	22
МУЖСКОЙ, ЖЕНСКИЙ И ДЕТСКИЙ ЧЕРЕП	24
МУСКУЛАТУРА ГОЛОВЫ	25
МУСКУЛАТУРА ШЕИ	26
ГОЛОВА: РАБОТЫ МАСТЕРОВ	27
МИМИКА	28
СТРОЕНИЕ РУК И КИСТЕЙ РУК	30
МУСКУЛАТУРА РУК И КИСТЕЙ РУК	31
СТРОЕНИЕ КИСТЕЙ РУК	32
МУСКУЛАТУРА КИСТЕЙ РУК	33
РЕЛЬЕФ КИСТЕЙ РУК	34
РЕЛЬЕФ РУК И КИСТЕЙ РУК	35
СТРОЕНИЕ НОГИ	36
МУСКУЛАТУРА НОГИ	37
РЕЛЬЕФ НОГИ	38
СТРОЕНИЕ СТУПНИ	39
МУСКУЛАТУРА И РЕЛЬЕФ СТУПНИ	40
НОГИ И СТУПНИ: РАБОТЫ МАСТЕРОВ	41
ТЕЛО В ДВИЖЕНИИ	42
ТЕЛО В ДВИЖЕНИИ: РАБОТЫ МАСТЕРОВ	47
АЛФАВИТНЫЙ УКАЗАТЕЛЬ	48



# ВВЕДЕНИЕ

Атласы по анатомии необходимы художникам, изображающим фигуру человека, но многие из них изданы в медицинских целях и дают слишком много информации. Например, информация о внутренних органах может быть интересна, но не важна для рисования.

Для художника или студента-гуманитария важно изучить особенности изображения человеческой фигуры, основываясь на строении скелета и мускулатуры. Об этом написано множество хороших книг, некоторые из них немного устарели — не столько по содержанию, сколько по способу подачи материала. Лучшие из современных изданий, как правило, иллюстрированы фотографиями.

Задача автора заключалась в том, чтобы кратко и доходчиво рассказать об анатомии человека, используя рисунки и схемы. Приведенные здесь рекомендации в свое время пригодились и мне, когда я только начинал заниматься рисованием.

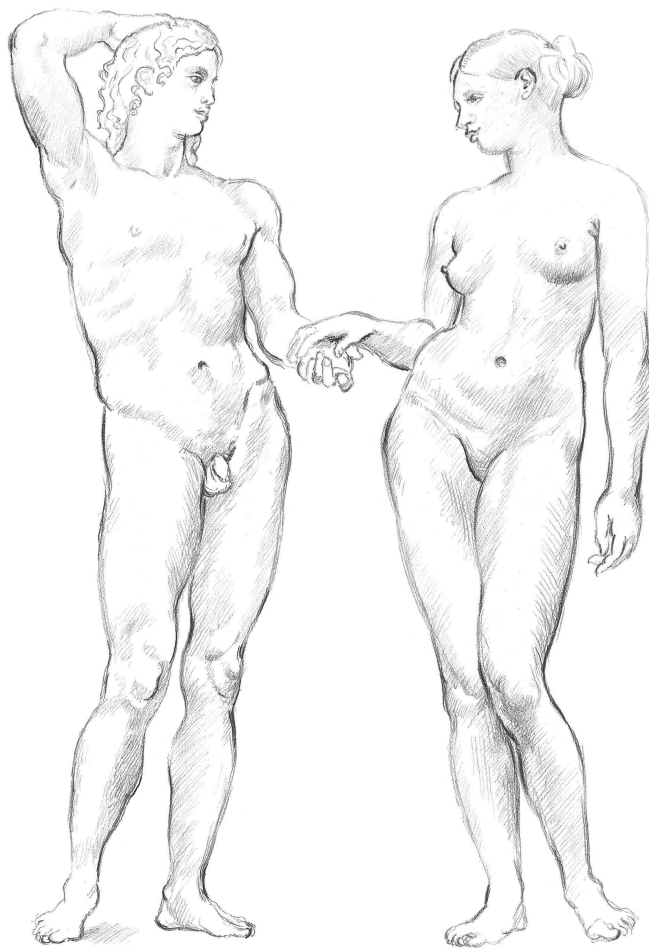
Первая часть книги посвящена фигуре человека в целом: подробно представлен скелет, скелетная мускулатура и, наконец, рельеф — поверхностная форма человеческого тела. Далее подробно проанализированы особенности мускулатуры различных частей тела. В каждом следующем разделе частично повторяется то, о чем уже было сказано. Это необходимо для полноты картины, потому что одни мышцы располагаются над другими, а это важно при изображении поверхности тела. Это старая истина: повторение — мать учения. В конце книги мы поговорим о том, как рисовать тело в движении.

В «Техническом введении» вы найдете несколько медицинских терминов. Прочитайте этот раздел внимательно: понимание анатомической терминологии поможет вам лучше ориентироваться в тексте нашей книги. Для запоминания этих терминов потребуется совсем немного времени, но, пользуясь ими регулярно, вы будете знать достаточно, чтобы описать то, на что вы смотрите, или понять, о чем говорят специалисты.

Я не стал описывать мозг, сердце, легкие и другие внутренние органы, так как они находятся внутри тех частей скелета, на строение которых мы ориентируемся, изображая человеческую фигуру.

Конечно, не все люди хорошо сложены, и пропорции тела могут быть разными. В книге описаны атлетические фигуры с идеальными пропорциями. Это означает, что вы познакомитесь с идеальной мускулатурой, хотя, вероятно, вам придется изображать людей, у которых не будет столь «правильных» тел.

На протяжении всей истории человечества художники, изображая человеческое тело, показывали его красоту, силу, а также некоторые особенности пропорций, не вполне соответствующие идеальным. Чтобы подготовить



иллюстрации для этой книги, я использовал самые лучшие образцы, а также мой собственный жизненный опыт, хотя он и отличен от опыта Микеланджело или Леонардо да Винчи. Художники внесли свой вклад в изучение анатомии как в художественных, так и в медицинских целях. Изучая человеческое тело, вы будете наследовать долгой и славной традиции, интерес к которой сохранялся в течение многих столетий.

*Banington Barber*

# ТЕХНИЧЕСКОЕ ВВЕДЕНИЕ

## КОСТИ

Скелет — твердая структура тела, частично служащая для опоры, частично — для защиты внутренних органов. Форма скелета может значительно варьироваться, и это влияет на тип телосложения и определяет наличие развитой мускулатуры или избыточной полноты.

Кости — живая ткань со своим кровоснабжением и нервами. Кости могут стать слабее и тоньше из-за малоподвижного образа жизни или недоедания, тяжелее и сильнее — при необходимости выдерживать больший вес. У эмбриона они мягкие и гибкие, и только к 25-ти годам кости человека становятся твердыми.

У человека 206 костей, но некоторые из них с возрастом соединяются. Есть шанс родиться с неполным комплектом костей или, наоборот, с «лишними». У каждого из нас есть череп, грудная клетка, таз и позвоночник, руки, кисти рук, ноги и ступни. Большинство костей нашего тела симметричны. Кости конечностей цилиндрические и утолщаются к концам. Выступающая часть кости называется отростком или возвышением.

Подвижные части тела (например, запястья) состоят из множества маленьких костей. Другие (например, лопатка) могут двигаться только в тех направлениях, куда им позволяют управляющие мышцы вокруг них.

Кости черепа отличаются от остальных. Они растут от центра, состоят из пластин и, объединяясь, образуют вместилище для мозга. Нижняя челюсть (челюстная кость) является единственной подвижной костью головы.

Длинные кости рук и ног действуют, как рычаги, а плоские кости черепа, клетка ребер и чашевидный таз защищают более уязвимые органы: мозг, сердце, легкие, печень и брюшные внутренние органы.

## МЫШЦЫ

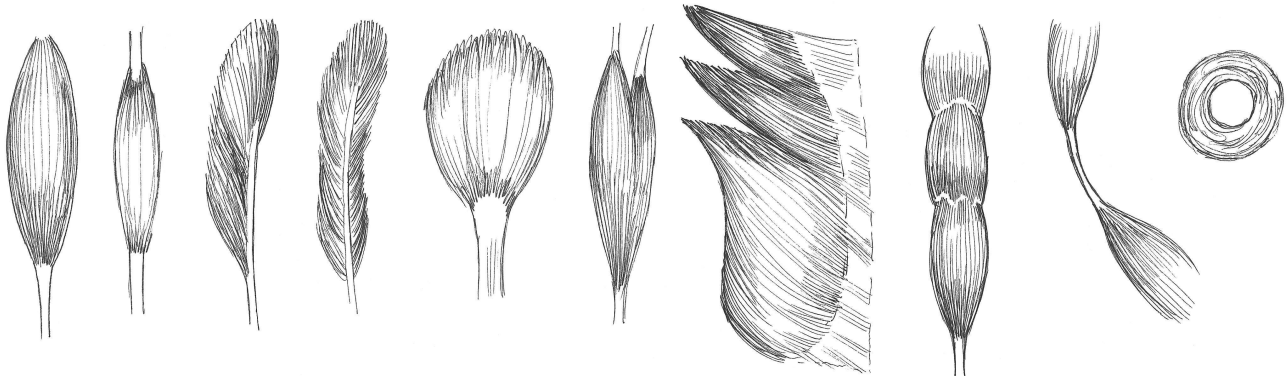
Комбинация костей, мышц и сухожилий позволяет совершать как сильные, широкие движения, так и четкие, точные. Сокращаясь или расслабляясь, мышцы выполняют те действия, которых от них требует мозг. Длинные мышцы расположены вдоль конечностей, а более широкие — вдоль тела. Менее подвижный конец мышцы называют головкой или началом, а другой ее конец — обычно он максимально удален от позвоночника — это место прикрепления. Толстые мышцы (например, бицепс) выполняют силовые функции, а кольцевые мышцы (сфинктеры) окружают отверстия тела: глаза, рот и анус. Некоторые мышцы находятся рядом друг с другом и имеют две, три или четыре головки и вставки. У объединенных мышц есть и такие части, которые крепятся в разных местах.

Части мышц без костей называют мясом, а волокнистые части — сухожилиями или апоневрозом (подробнее см. далее).

Поперечнополосатые (или произвольно сокращающиеся) мышцы работают под нашим сознательным контролем. 640 произвольно сокращающихся мышц составляют до 50% веса тела и образуют красное мышечное волокно. Сгруппированные и расположенные в несколько слоев, эти мышцы придают телу знакомые нам очертания. Эти рисунки иллюстрируют различные типы поперечнополосатых мышц с сухожилиями. Обратите внимание на необычную форму круговой мышцы (крайняя справа).

Гладкие (или непроизвольно сокращающиеся) мышцы ограничены стенками полых органов (например, кишечника или кровеносных сосудов). Они функционируют без нашего сознательного контроля.

Среди мышц, из которых состоит наше сердце, есть и поперечнополосатые, и гладкие, имеющие структуру клетки, которая гарантирует синхронное сокращение.



# ТЕХНИЧЕСКОЕ ВВЕДЕНИЕ

## СУХОЖИЛИЯ

Сухожилия — волокнистые структуры, которые прикрепляют края мышц к костям в местах выступающих точек, называемых туберкулами и бугристостями. Некоторые мышцы разделяются на промежуточные сухожилия.

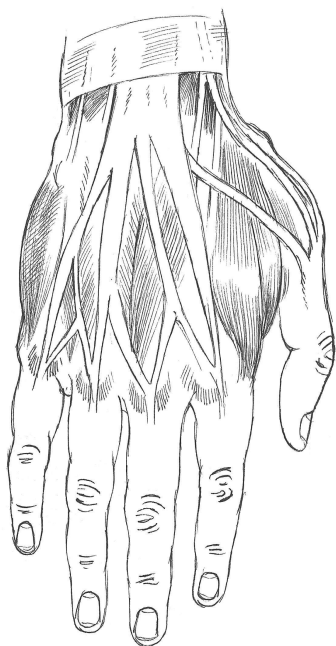
Сухожилия могут быть круглыми и вытянутыми, плоскими и объединяться в группы, состоящие из сильных растяжимых волокон, расположенных продольно. Сами сухожилия нерастяжимы, и за счет этого мышцы выдерживают тяжести. Многие сухожилия длиннее мышц, которым они служат (например, в предплечье).

Апоневроз — это широкие, плоские, подобные листу сухожилия, которые являются продолжением широких, плоских мышц, либо прикрепленных к кости, либо продолжающихся в фасции (см. ниже).

Сухожильные дуги — группы волокон, связанные с фасциями мышц.

## ФАСЦИИ

Это тонкие волокнистые пластинки различной толщины, встречающиеся во всех частях тела и окутывающие все мышцы, кровеносные сосуды, нервы, суставы, органы и железы. Они предотвращают трение между движущимися мышцами.



## СВЯЗКИ

Эти группы волокон расположены в суставах, где они соединяют шарнирные кости, или простираются между двумя неподвижными костями.

## ХРЯЩИ

Хрящи состоят из соединительной ткани, которая состоит из коллагена (белок). Волокнистый хрящ формирует лонное сочленение (сустав между лобковыми костями) и межпозвоночные диски. Упругий хрящ — наиболее распространенная его форма — покрывает суставную поверхность костей (концы костей около суставов), формирует кольца трахеи и бронхи легких и придает форму нижней части грудной клетки и носу.



## КОЖА

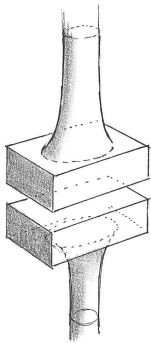
Кожа — упругая самовосстанавливающаяся оболочка толщиной около 2 мм, определяющая границу между внешним миром и внутренним строением человека. У человека наиболее плотная кожа расположена на верхней части спины, подошвах ног и ладонях рук, а наиболее тонкая — на веках. Кожа — не только самый большой орган чувств, она также защищает тело от внешних воздействий, потери жидкости и проникновения вредоносных веществ. Еще одна функция кожи заключается в том, чтобы регулировать температуру тела посредством потоотделения и охлаждения поверхностных вен.

Верхний слой кожи — дерма, наиболее толстый слой свободной соединительной ткани. Под ним находится гиподерма, представляющая собой тонкий слой белой соединительной жировой ткани — подкожной жировой клетчатки, которую также называют поверхностной фасцией.

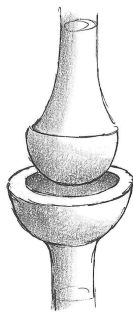## ЖИР

Жир — энергетический запас тела. Его слои смягчают контуры скелетно-мышечной структуры.

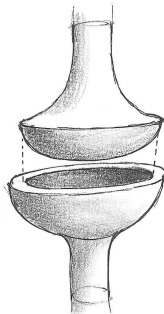
Прежде всего, жир располагается вокруг ягодиц, живота, внешней и внутренней поверхности бедер, передней и задней частей колена, под грудью, на тыльной части рук, на щеках и под подбородком. Существуют некоторые гендерные различия в том, где преимущественно накапливается жир.



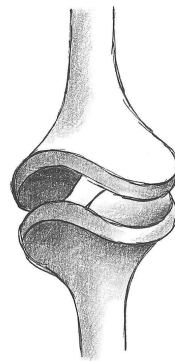
1. ПЛОСКИЙ СУСТАВ: сформирован плоскими или слегка изогнутыми поверхностями с небольшим диапазоном движений (подъем или опускание).



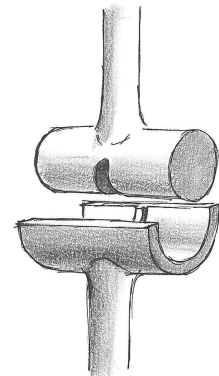
2. ШАРОВИДНЫЙ СУСТАВ: сферический край одной кости перемещается в сферическую ямку другой (сустав бедра).



3. СЕДЛОВИДНЫЙ СУСТАВ: позволяет ограниченное движение в двух направлениях под прямым углом (большой палец).



4. ШАРНИРНЫЙ СУСТАВ: сгибание и выпрямление возможны только в одной плоскости (в колене, локте или пальце).



5. ЦИЛИНДРИЧЕСКИЙ СУСТАВ: одна кость вращает другую вокруг своей оси (лучевая и локтевая кости).

# СКЕЛЕТ ЧЕЛОВЕКА

Здесь показаны три простых изображения скелета: спереди, сзади и сбоку. Я старался свести число названных в этом разделе костей к минимуму, так как мы будем углубляться в детали при рассмотрении разных частей тела крупным планом.

## ВИД СПЕРЕДИ

### ТУЛОВИЩЕ

Ключица .....  
Клювовидный отросток лопатки .....  
Лопатка .....  
Рукоятка грудины .....  
Грудина .....

Рёбра (12 пар) .....

5 поясничных позвонков .....  
Верхняя передняя подвздошная кость .....  
Подвздошная кость .....

Лобковая кость .....  
Лобковый полуостав .....

### НОГА И СТУПНЯ

Головка бедра .....  
Малый вертел бедренной кости .....  
Большой вертел бедренной кости .....

Коленная чашечка .....

Малоберцовая кость .....

Голень .....

Предплюсна .....  
Плюсна .....  
Фаланги (14 костей пальца) .....

### ЧЕРЕП

Лобная кость

Скуловая кость

Верхняя челюсть

Нижняя челюсть

7 шейных позвонков

### РУКА И КИСТЬ РУКИ

Плечевая кость

Лучевая кость

Локтевая кость

Запястье

Пясть

Фаланги (14 костей пальца)