

**С. Толд**

**Анатомический атлас для студентов и врачей**  
**Выпуск 2**

**Москва**  
**«Книга по Требованию»**

УДК 93  
ББК 63.3  
С11

С11 **С. Толд**  
Анатомический атлас для студентов и врачей: Выпуск 2 / С. Толд – М.: Книга по Требованию, 2021. – 114 с.

**ISBN 978-5-458-12591-8**

**ISBN 978-5-458-12591-8**

© Издание на русском языке, оформление  
«YOYO Media», 2021  
© Издание на русском языке, оцифровка,  
«Книга по Требованию», 2021

Эта книга является репринтом оригинала, который мы создали специально для Вас, используя запатентованные технологии производства репринтных книг и печати по требованию.

Сначала мы отсканировали каждую страницу оригинала этой редкой книги на профессиональном оборудовании. Затем с помощью специально разработанных программ мы произвели очистку изображения от пятен, клякс, перегибов и попытались отбелить и выровнять каждую страницу книги. К сожалению, некоторые страницы нельзя вернуть в изначальное состояние, и если их было трудно читать в оригинале, то даже при цифровой реставрации их невозможно улучшить.

Разумеется, автоматизированная программная обработка репринтных книг – не самое лучшее решение для восстановления текста в его первоизданном виде, однако, наша цель – вернуть читателю точную копию книги, которой может быть несколько веков.


Поэтому мы предупреждаем о возможных погрешностях восстановленного репринтного издания. В издании могут отсутствовать одна или несколько страниц текста, могут встретиться невыводимые пятна и кляксы, надписи на полях или подчеркивания в тексте, нечитаемые фрагменты текста или загибы страниц. Покупать или не покупать подобные издания – решать Вам, мы же делаем все возможное, чтобы редкие и ценные книги, еще недавно утраченные и несправедливо забытые, вновь стали доступными для всех читателей.



JUNCTURAE OSSIUM  
TRUNCI.  
СОЕДИНЕНИЕ КОСТЕЙ  
ТУЛОВИЩА.



ARTICULATIONES  
ET LIGAMENTA CAPITIS.  
СУСТАВЫ И СВЯЗКИ  
ГОЛОВЫ.



JUNCTURAE OSSIUM  
EXTREMITATUM,  
SUPERIORIS ET INFERIORIS.

СОЕДИНЕНИЕ КОСТЕЙ  
ВЕРХНЕЙ И НИЖНЕЙ  
КОНЕЧНОСТЕЙ.



# РЕНТГЕНОВСКІЯ ИЗОБРАЖЕНІЯ.

ОРИГИНАЛЬНЫЕ СНИМКИ

ИЗЪ ИНСТИТУТА

DR. ROBERT KIENBÖCK'A,

ПРИВАТЪ-ДОЦЕНТА МЕДИЦИНСКАГО ФАКУЛЬТЕТА ВЪ ВЪННЪ.



Примѣчаніе. Выраженіе передне-задній снимокъ означаетъ, что рентгеновская трубка помѣщалась спереди, а фотографическая пластинка сзади. Такимъ образомъ, просвѣчиваніе происходило спереди назадъ и просвѣчивающая часть тѣла видна сзади. Въ аналогичномъ смыслѣ употребляются выраженія: латерально-медіальный, медіально-латеральный и тыльно-ладонный снимокъ; въ послѣднемъ случаѣ трубка помѣщалась съ тыльной, а пластинка съ ладонной стороны. Всѣ снимки произведены съ живого человѣка.

Контурный рисунокъ къ первой таблицѣ исполненъ въ названномъ институтѣ точно по оригиналу (съ выдержкой). Тоны сохранены схематически при помощи наилучшаго пояснительнаго наставленія.






Рис. 378. Sutura serrata, зубчатый шовъ.

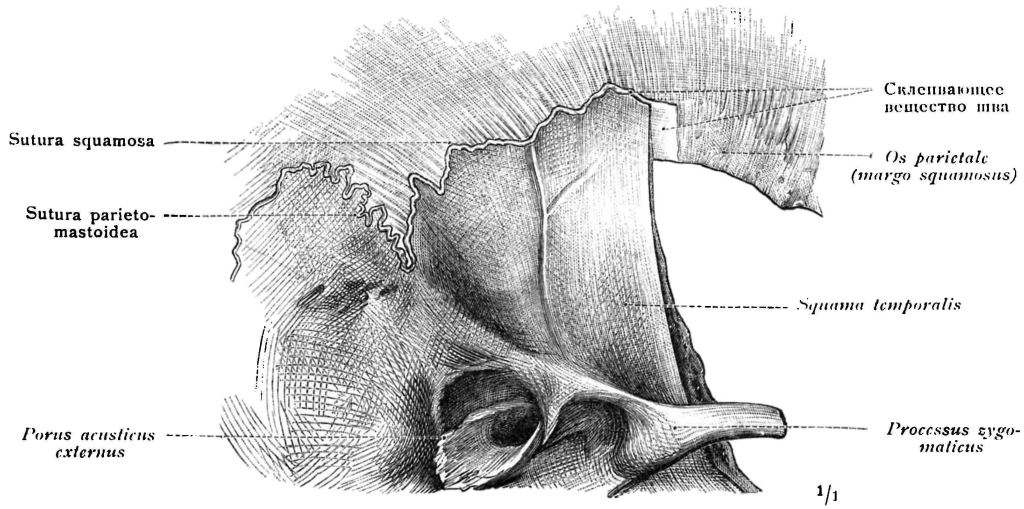


Рис. 379. Sutura squamosa, чешуйчатый шовъ.

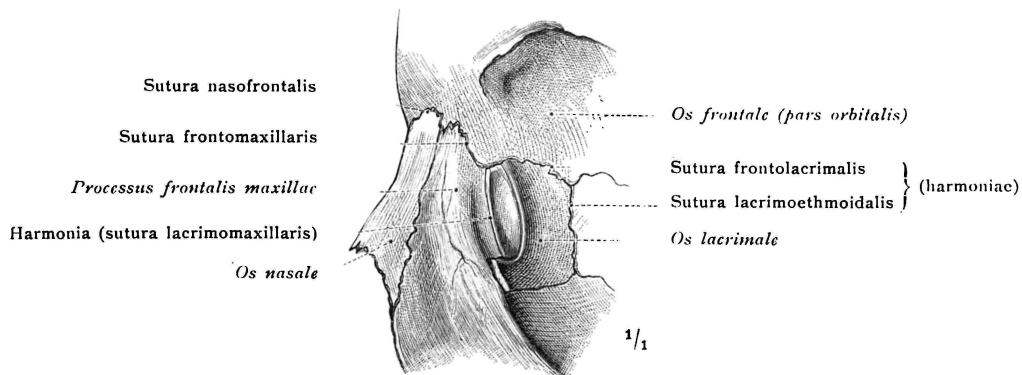


Рис. 380. Harmonia, простое прилегание костей.

**Synarthrosis, неподвижное соединение.**

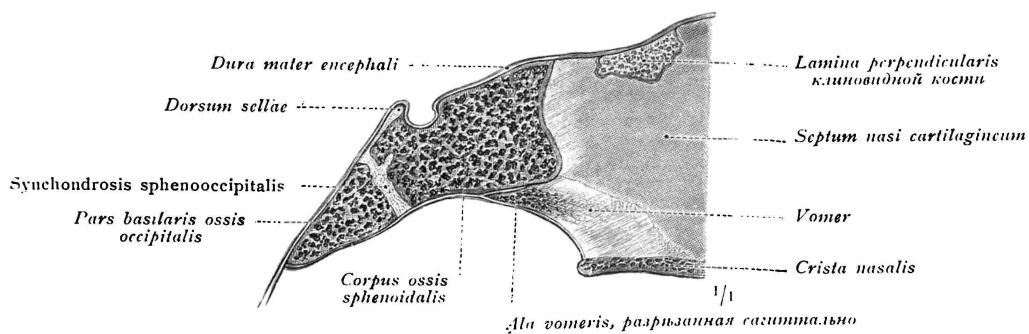


Рис. 381. Synchondrosis, соединение при помощи хряща.  
(Synchondrosis sphenooccipitalis двухлѣтней дѣвочки; срединный разрѣзь).

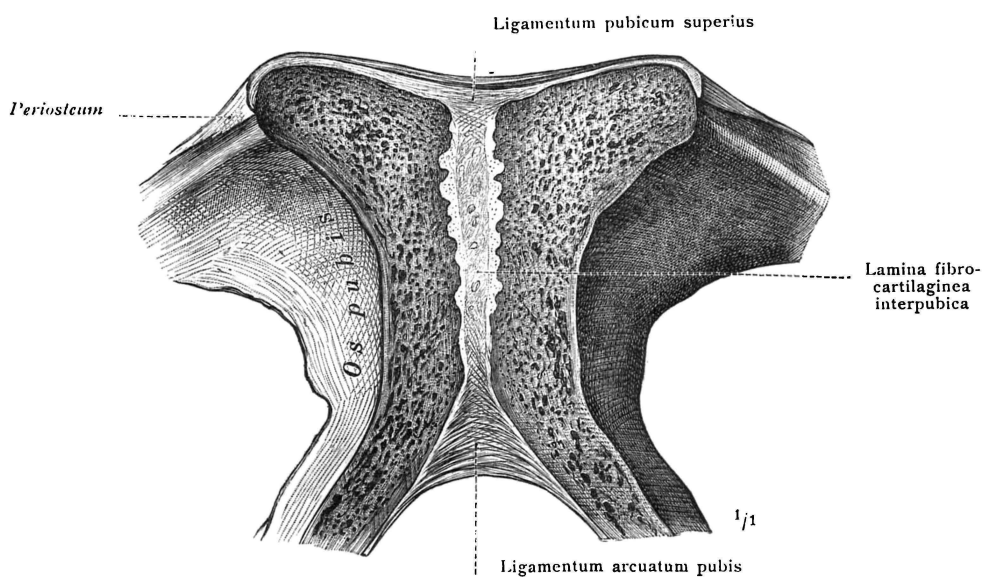


Рис. 382. Symphysis, волокнисто-хрящевое соединение.  
Symphysis ossium pubis; фронтальный разрѣзь; задняя половина.

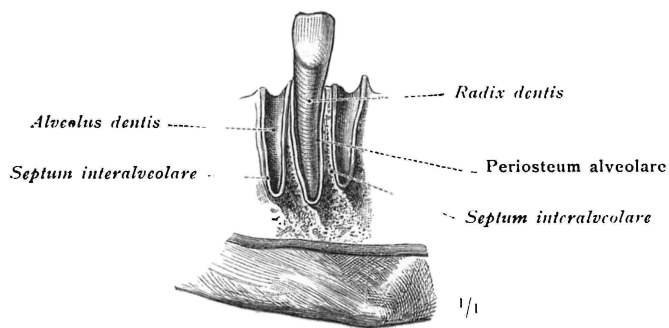


Рис. 383. Gomphosis, вколичивание.

**Synarthrosis, неподвижное соединение.**

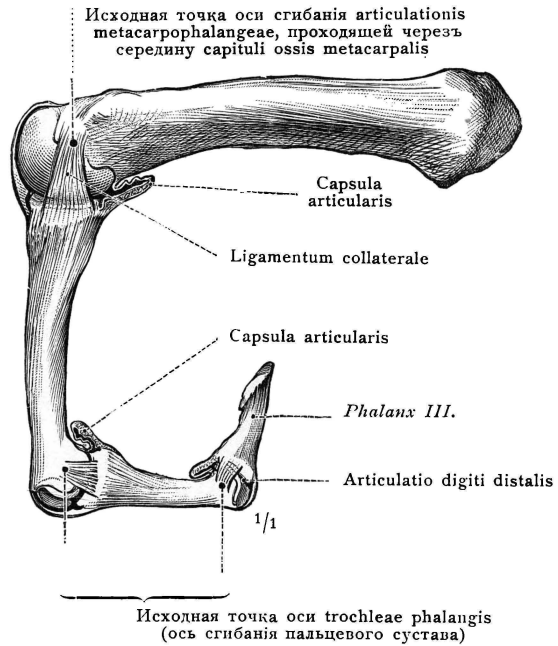
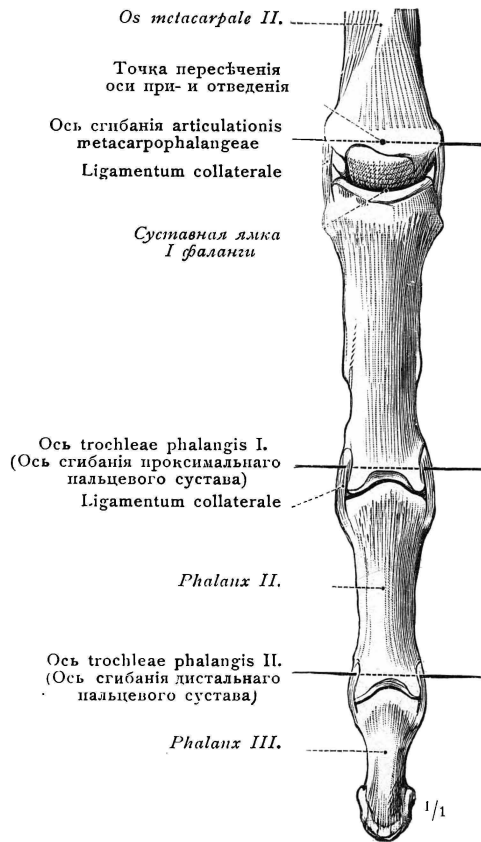


Рис. 384. Въ разогнутомъ положеніи. Видъ съ дорзальной стороны.

Рис. 385. Въ согнутомъ положеніи. Видъ сбоку.

Ограниченная Arthrodia. (Articulatio metacarpophalangea.)—Ginglymus, блоковидный суставъ. (Articulationes digiti indicis).

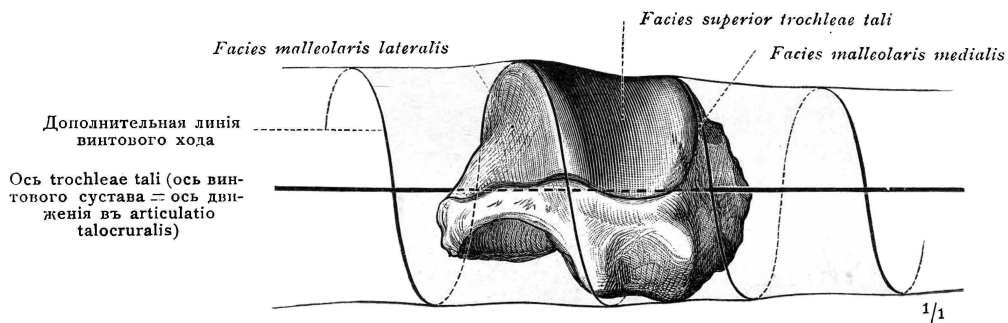


Рис. 386. Articulatio cochlearis, винтовой суставъ. (Trochlea tali sinistri, видъ сзади: винтообразный блокъ articulationis talo-cruralis).

**Diarthrosis, суставъ (подвижное соединеніе).**  
**Articulatio simplex, простой суставъ.**

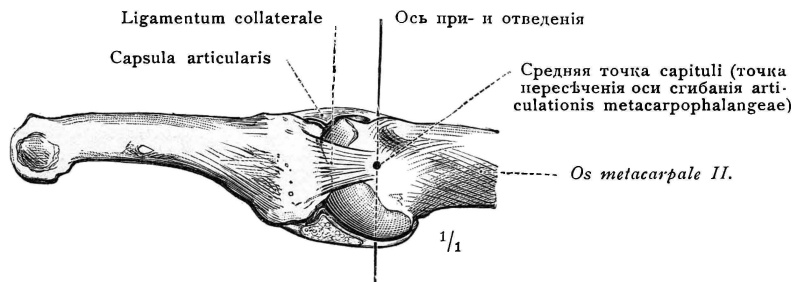


Рис. 387. Ограниченная Arthrodia. (Articulatio metacarpophalangea indicis; видъ сбоку).

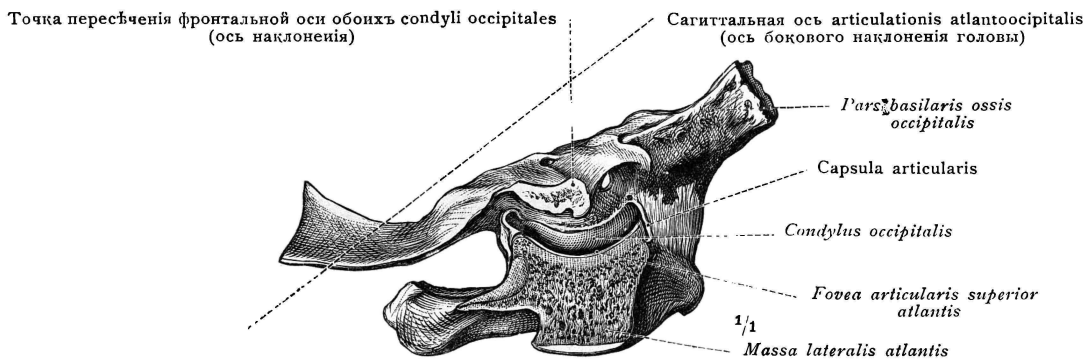


Рис. 388. Articulatio ellipsoidea, эллипсоидный (яйцевидный суставъ). Articulatio atlantooccipitalis dextra; видъ съ латеральной стороны. Латеральная половина massae lateralis atlantis удалена посредствомъ сагиттального разръза, проведеннаго черезъ суставную линію.

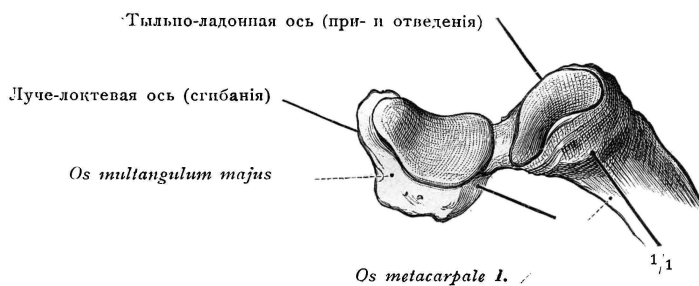


Рис. 389. Articulatio sellaris, сѣдлообразный суставъ. (Articulatio carpometacarpea pollicis).

**Diarthrosis, суставъ (подвижное соединеніе).**  
**Articulatio simplex (простой суставъ).**

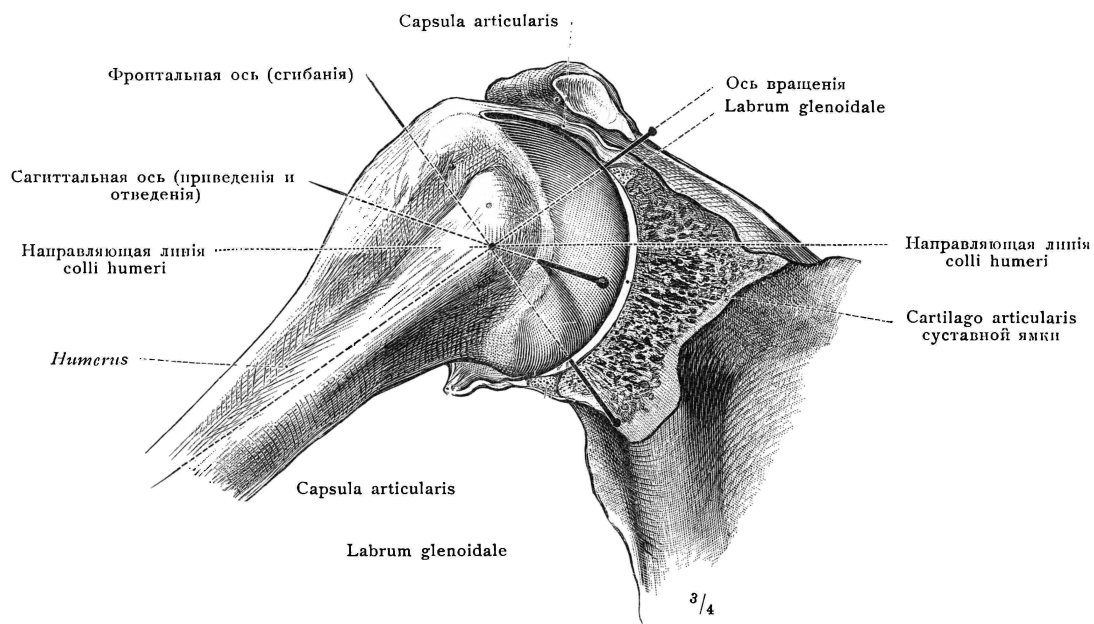


Рис. 390. Arthrodia, свободно-подвижный суставъ. (Articulatio humeri спереди; передняя половина суставной ямки и суставной сумки удалена).

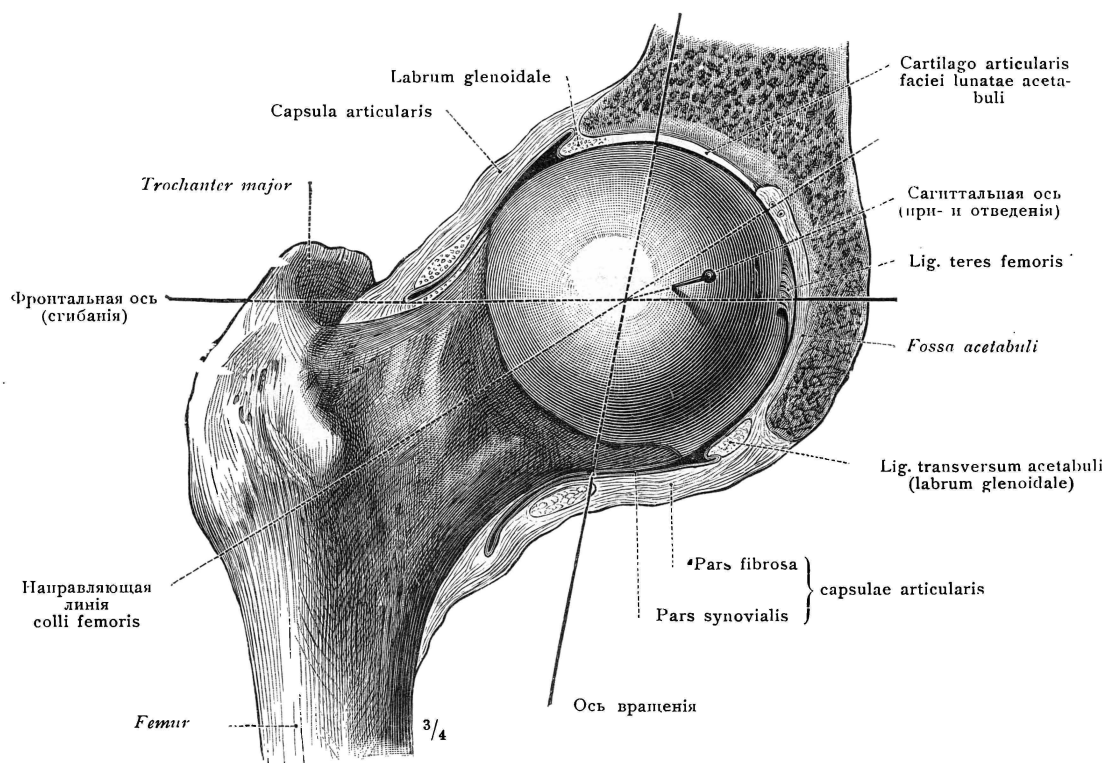


Рис. 391. Enarthrosis, ограниченно-подвижный суставъ. (Articulatio coxae спереди; передняя половина суставной ямки и суставной капсулы удалена).

**Diarthrosis, суставъ (подвижное соединение).**

**Articulatio simplex, простой суставъ. Articulatio sphaeroidea, шаровидный суставъ.**